This is a digital copy of a book that was preserved for generations on library shelves before it was carefully scanned by Google as part of a project to make the world's books discoverable online.

It has survived long enough for the copyright to expire and the book to enter the public domain. A public domain book is one that was never subject to copyright or whose legal copyright term has expired. Whether a book is in the public domain may vary country to country. Public domain books are our gateways to the past, representing a wealth of history, culture and knowledge that's often difficult to discover.

Marks, notations and other marginalia present in the original volume will appear in this file - a reminder of this book's long journey from the publisher to a library and finally to you.

Usage guidelines

Google is proud to partner with libraries to digitize public domain materials and make them widely accessible. Public domain books belong to the public and we are merely their custodians. Nevertheless, this work is expensive, so in order to keep providing this resource, we have taken steps to prevent abuse by commercial parties, including placing technical restrictions on automated querying.

We also ask that you:

+ *Make non-commercial use of the files* We designed Google Book Search for use by individuals, and we request that you use these files for personal, non-commercial purposes.
+ *Refrain from automated querying* Do not send automated queries of any sort to Google's system: If you are conducting research on machine translation, optical character recognition or other areas where access to a large amount of text is helpful, please contact us. We encourage the use of public domain materials for these purposes and may be able to help.
+ *Maintain attribution* The Google "watermark" you see on each file is essential for informing people about this project and helping them find additional materials through Google Book Search. Please do not remove it.
+ *Keep it legal* Whatever your use, remember that you are responsible for ensuring that what you are doing is legal. Do not assume that just because we believe a book is in the public domain for users in the United States, that the work is also in the public domain for users in other countries. Whether a book is still in copyright varies from country to country, and we can't offer guidance on whether any specific use of any specific book is allowed. Please do not assume that a book's appearance in Google Book Search means it can be used in any manner anywhere in the world. Copyright infringement liability can be quite severe.

About Google Book Search

Google's mission is to organize the world's information and to make it universally accessible and useful. Google Book Search helps readers discover the world's books while helping authors and publishers reach new audiences. You can search through the full text of this book on the web at `http://books.google.com/`

A propos de ce livre

Ceci est une copie numérique d'un ouvrage conservé depuis des générations dans les rayonnages d'une bibliothèque avant d'être numérisé avec précaution par Google dans le cadre d'un projet visant à permettre aux internautes de découvrir l'ensemble du patrimoine littéraire mondial en ligne.

Ce livre étant relativement ancien, il n'est plus protégé par la loi sur les droits d'auteur et appartient à présent au domaine public. L'expression "appartenir au domaine public" signifie que le livre en question n'a jamais été soumis aux droits d'auteur ou que ses droits légaux sont arrivés à expiration. Les conditions requises pour qu'un livre tombe dans le domaine public peuvent varier d'un pays à l'autre. Les livres libres de droit sont autant de liens avec le passé. Ils sont les témoins de la richesse de notre histoire, de notre patrimoine culturel et de la connaissance humaine et sont trop souvent difficilement accessibles au public.

Les notes de bas de page et autres annotations en marge du texte présentes dans le volume original sont reprises dans ce fichier, comme un souvenir du long chemin parcouru par l'ouvrage depuis la maison d'édition en passant par la bibliothèque pour finalement se retrouver entre vos mains.

Consignes d'utilisation

Google est fier de travailler en partenariat avec des bibliothèques à la numérisation des ouvrages appartenant au domaine public et de les rendre ainsi accessibles à tous. Ces livres sont en effet la propriété de tous et de toutes et nous sommes tout simplement les gardiens de ce patrimoine. Il s'agit toutefois d'un projet coûteux. Par conséquent et en vue de poursuivre la diffusion de ces ressources inépuisables, nous avons pris les dispositions nécessaires afin de prévenir les éventuels abus auxquels pourraient se livrer des sites marchands tiers, notamment en instaurant des contraintes techniques relatives aux requêtes automatisées.

Nous vous demandons également de:

+ *Ne pas utiliser les fichiers à des fins commerciales* Nous avons conçu le programme Google Recherche de Livres à l'usage des particuliers. Nous vous demandons donc d'utiliser uniquement ces fichiers à des fins personnelles. Ils ne sauraient en effet être employés dans un quelconque but commercial.

+ *Ne pas procéder à des requêtes automatisées* N'envoyez aucune requête automatisée quelle qu'elle soit au système Google. Si vous effectuez des recherches concernant les logiciels de traduction, la reconnaissance optique de caractères ou tout autre domaine nécessitant de disposer d'importantes quantités de texte, n'hésitez pas à nous contacter. Nous encourageons pour la réalisation de ce type de travaux l'utilisation des ouvrages et documents appartenant au domaine public et serions heureux de vous être utile.

+ *Ne pas supprimer l'attribution* Le filigrane Google contenu dans chaque fichier est indispensable pour informer les internautes de notre projet et leur permettre d'accéder à davantage de documents par l'intermédiaire du Programme Google Recherche de Livres. Ne le supprimez en aucun cas.

+ *Rester dans la légalité* Quelle que soit l'utilisation que vous comptez faire des fichiers, n'oubliez pas qu'il est de votre responsabilité de veiller à respecter la loi. Si un ouvrage appartient au domaine public américain, n'en déduisez pas pour autant qu'il en va de même dans les autres pays. La durée légale des droits d'auteur d'un livre varie d'un pays à l'autre. Nous ne sommes donc pas en mesure de répertorier les ouvrages dont l'utilisation est autorisée et ceux dont elle ne l'est pas. Ne croyez pas que le simple fait d'afficher un livre sur Google Recherche de Livres signifie que celui-ci peut être utilisé de quelque façon que ce soit dans le monde entier. La condamnation à laquelle vous vous exposeriez en cas de violation des droits d'auteur peut être sévère.

À propos du service Google Recherche de Livres

En favorisant la recherche et l'accès à un nombre croissant de livres disponibles dans de nombreuses langues, dont le français, Google souhaite contribuer à promouvoir la diversité culturelle grâce à Google Recherche de Livres. En effet, le Programme Google Recherche de Livres permet aux internautes de découvrir le patrimoine littéraire mondial, tout en aidant les auteurs et les éditeurs à élargir leur public. Vous pouvez effectuer des recherches en ligne dans le texte intégral de cet ouvrage à l'adresse `http://books.google.com`

600016095R

Q.156. D. 5.

E. BIBL. RADCL

73. E. 7. C

1608 d. 75/1

PATHOLOGIE

DES TUMEURS

73.

PATHOLOGIE

DES

TUMEURS

Cours professé à l'Université de Berlin

PAR

R. VIRCHOW

Professeur d'anatomie pathologique, de pathologie et de thérapeutique générale à l'Université de Berlin, directeur de l'institut pathologique, médecin de l'hôpital de la Charité, membre correspondant de l'Institut de France etc.

TRADUIT DE L'ALLEMAND

PAR

PAUL ARONSSOHN

Professeur agrégé près la Faculté de médecine de Strasbourg, médecin adjoint des hôpitaux et hospices civils de la même ville.

TRADUCTION REVUE PAR L'AUTEUR

TOME PREMIER

Avec 107 figures intercalées dans le texte

PARIS

GERMER BAILLIÈRE, LIBRAIRE-ÉDITEUR

Rue de l'École-de-Médecine, 17.

Londres
Hipp. Baillière, 219, Regent street.

New-York
Baillière brothers, 440, Broadway.

Madrid
Bailly-Baillière, plaza del Principe Alfonso, 16

1867

STRASBOURG, TYPOGRAPHIE DE G. SILBERMANN

PRÉFACE DE L'AUTEUR.

Au commencement du dernier semestre d'hiver, j'entrevoyais fort peu la possibilité de publier un grand travail scientifique quelconque. Le mandat politique que je tenais des électeurs exigeait au moins de moi que je ne songeais à entreprendre, outre mes fonctions ordinaires, aucune nouvelle publication qui demanderait un labeur particulier et des heures de loisir que ne me laissaient les charges de mon professorat, ni celles de la chambre des députés. Dans ces circonstances je conçus le projet de publier une série de leçons recueillies par la sténographie, comme cela s'était fait auparavant pour la pathologie cellulaire.

Je choisis à cet effet un cours public sur les tumeurs, que j'avais déjà fait plusieurs fois et pour lequel je réunis depuis des années de nombreuses pièces anatomiques. Je fus particulièrement amené à ce choix en considérant que d'une part notre littérature réclame hautement un traité approfondi des observations recueillies sur le terrain de l'onkologie, et que la littérature étrangère n'est pas non plus en état de combler entièrement cette lacune ; mais que d'autre part la direction de mes recherches depuis près de vingt ans et des matériaux considérables m'avaient mis en position d'étudier toutes les formes principales des tumeurs par mon propre examen et mon observation personnelle, et m'autorisaient ainsi à porter sur les observations étrangères un jugement indépendant.

Je réussis à remplir la tâche que je m'étais imposée, dans trente leçons faites depuis le mois de novembre jusqu'en mars. La date placée en tête des différentes leçons montrera à ceux que cela intéresse que j'ai rempli mes fonctions de professeur, même les jours où il y avait d'importantes séances à la chambre des députés. Je puis ajouter, pour tranquilliser mes amis, que le travail silencieux et si souvent inaperçu du savant demande une plus grande dépense de force et d'application que l'activité, par sa nature même plus bruyante et par suite moins méconnue, de l'homme politique, qui m'est souvent du moins apparue comme un délassement.

Dans la rédaction des relevés sténographiques, j'ai modifié, dès l'abord, la forme du discours que j'avais conservée dans la première édition de la *Pathologie cellulaire;* j'ai donné à l'exposé un caractère plus précis, en y faisant les citations bibliographiques les plus importantes et en indi-

quant les pièces correspondantes de la collection de l'Institut pathologique. Cela me semblait nécessaire, parce que le caractère dogmatique, plus ou moins inhérent à la leçon universitaire, est tout à fait à rejeter dans un sujet qui s'élève autant au-dessus de l'observation individuelle.

Cette révision a amené de nombreux changements et surtout des additions dans le texte primitif, notamment dans quelques leçons (par exemple les 13e, 15e et 16e). Cela était nécessaire, tant parce que les figures ne pouvaient reproduire toutes les pièces qui avaient été montrées dans le cours de ces leçons, que parce que tous les dessins faits au tableau, qui avaient éclairé l'exposé oral, ne pouvaient être répétés dans le texte. Il fallait nécessairement ici arriver à un choix parcimonieux de figures, et il me semblait aussi plus important, en raison du but surtout pratique du travail, de donner des figures macroscopiques que d'éclairer par des dessins les particularités histologiques des différentes tumeurs. J'ai cru qu'il suffisait, en partie pour les considérations microscopiques, de renvoyer aux passages correspondants de la Pathologie cellulaire ; il existe d'autre part, précisément sous ce rapport, de nombreux travaux contemporains faciles à se procurer. Malgré cela, le nombre des gravures sur bois est tel qu'on n'aurait guère pu le dépasser, à moins de rendre le prix du livre trop élevé. On a mis d'autant plus de soin aux figures. Les dessins originaux, ainsi que les gravures sur bois, ont été faits sous ma constante surveillance ; les premiers presque tous par M. Dworzaczeck, les autres en partie ici par MM. Linck, A. et Fr. Müller, en partie dans les établissements xylographiques de Brockhaus à Leipzig, Bürckner à Dresde et Mezger à Brunswick. Je crois ainsi avoir singulièrement facilité la compréhension pratique du texte.

Ma manière de voir sur les tumeurs diffère en beaucoup de points de celle des autres auteurs. Elle repose d'abord sur les principes que j'ai développés dans la Pathologie cellulaire, et elle combat, sur des points capitaux, les antiques traditions de la pathologie humorale. Mais j'espère qu'autant dans la pathogénie et dans l'étiologie que dans le pronostic, la direction que j'ai suivie sera féconde, et que l'essai d'une nouvelle classification des connaissances onkologiques ne fournira pas seulement d'utiles points de repère pour l'application immédiate, mais qu'elle donnera aussi une forte impulsion vers de nouvelles et attentives observations.

Contrairement aux efforts de beaucoup d'auteurs, pour présenter précisément sur ce sujet la pratique et la théorie comme inconciliables, je cherche à les réunir le plus intimement, en prenant le point de vue *génésique* comme celui qui doit être décisif. Quant à l'histoire du développement des tumeurs, je crois être arrivé, sinon à une conclusion, du moins

à une base tout à fait certaine, à laquelle pourra aussitôt être rapportée chaque nouvelle observation. Quant à l'étiologie, au lieu de conclure, en désespoir de cause, à l'impossibilité d'une compréhension véritable, je me suis efforcé de réunir aussi complétement que possible les faits bien observés et de considérer le point de départ du mal *par analogie avec d'autres affections pathologiques, parfaitement connues et étudiées.* J'ai traité le pronostic exclusivement d'après des données empiriques, et je n'ai emprunté l'interprétation théorique que j'en donne qu'à l'observation, comme chacun pourra aisément le reconnaître.

De cette manière, je le pense, l'utilité pratique de la matière qui fait la base de cette étude ressortira facilement, et si j'ai évité en général d'entrer dans le détail du traitement des différentes espèces de tumeurs, je n'ai pas négligé en temps et lieu les renvois nécessaires. Ces limites étaient tracées par l'extension même de l'ouvrage, qui ne devait ou ne pouvait avoir aucun caractère chirurgical particulier et qui est bien plus destiné à servir à toutes les branches de notre vaste science. Je regarde en effet précisément comme un privilége de ma manière de traiter le sujet, qu'elle peut dépasser les bornes de la spécialité, et que, s'occupant d'organes tant internes qu'externes, d'objets tant chirurgicaux et médicaux que d'autres du domaine de l'ophthalmologie, de la dermatologie, de la gynæcologie, elle y gagne des aperçus généraux et réunit des questions en apparence divergentes.

J'use ainsi du précieux privilége de l'anatomie pathologique et de la pathologie générale (physiologie pathologique), dont on reconnaît tous les jours davantage la souveraineté sur toutes les branches de la pathologie. Mais je ne me refuse en aucune façon pour cela à reconnaître à ces dernières le privilége de porter le jugement décisif dans leurs différentes sphères spéciales. Il est évident que mon exposé doit sembler incomplet, si l'on se met au point de vue de chaque spécialité de notre science; il n'est en effet pas possible de réunir et d'utiliser toutes les observations particulières recueillies dans tant de sphères différentes. La somme du travail d'un grand nombre peut seule faire que la casuistique, qui nulle part n'a une aussi grande importance et une telle étendue que précisément ici, ne soit successivement condensée et justement appliquée. Je me suis donné la peine moi-même de contrôler aux sources originales et de réunir toutes les observations les plus importantes ; mais je n'en suis pas moins certain qu'il reste dans mon livre des lacunes qui n'échapperont pas à l'œil du spécialiste.

Malgré ces imperfections, j'ose espérer que même les critiques sèvères reconnaîtront que mon travail est fait de bonne foi et qu'il a pour caractère

Nous pensons, mon éditeur et moi, rendre service aux médecins français en leur procurant la possibilité de connaître un livre qui marquera dans l'histoire de notre siècle médical.

Disciple et ami de M. Virchow, je suis heureux de pouvoir ici lui exprimer ma reconnaissance pour la bienveillance extrême avec laquelle il m'a ouvert les trésors de sa science lors de mes séjours à Berlin et qu'il n'a cessé de me témoigner depuis.

Strasbourg, le 1er novembre 1866.

PAUL ARONSSOHN.

APERÇU DES FIGURES.

Pages

Fig. 1. Cancer pénétrant de la veine-cave inférieure, partant des glandes lombaires. 41
» 2. Nodosités secondaires multiples de cancroïde du foie 46
» 3. Figure schématique du développement des tumeurs : nodosités collectives avec zones circulaires de noyaux accessoires 47
» 4. Cancer des vaisseaux lymphatiques à la surface du poumon 50
» 5. Cancer disséminé du péritoine partant d'un cancer primitif de l'estomac . 51
» 6. Schéma de la segmentation des cellules et de l'état de granulation. . . 86
» 7. Schéma de la prolifération du tissu connectif. 89
» 8. Figure schématique de la différentiation des cellules de granulation d'avec des cellules spécifiques de tissus (éphithélium cylindrique et pavimenteux et tissu connectif) 91
» 9. Schéma du développement organoïde. Un réseau à mailles de tissu connectif 92
» 10. Coupe verticale à travers un céphalématôme. 127
» 11. Un céphalématôme ouvert 129
» 12. Face supérieure d'un céphalématôme ossifiant 130
» 13. Othématôme 132
» 14. Ancien hématôme considérable du muscle iliaque chez un hémophile . . 141
» 15. Hématôme polypeux volumineux de l'utérus après un avortement au deuxième mois 143
» 16. Proéminence polypeuse de l'insertion placentaire 145
» 17. Ancienne hydrocèle avec sclérose (induration) rugueuse de l'albuginée du testicule et atrophie par compression de l'épididyme 158
» 18. Ancienne hydrocèle. Périorchite chronique avec rétraction cicatricielle et épaississement de l'albuginée dans le segment inférieur du testicule . 159
» 19. Périorchite proliférante 160
» 20. Corps libre de la vaginale 161
» 21. Sclérose ulcéreuse de la tunique vaginale propre après des injections iodées répétées dans une hydrocèle ordinaire. 163
» 22. Hydrocèle herniaire. 165
» 23. Enfant nouveau-né avec un spina bifida lombaire 176
» 24. Coupe longitudinale du spina bifida de la fig. 23 177
» 25. Spina bifida de la région sacrée ouvert par derrière 178
» 26. Hydrocèle kystique du quatrième ventricule dans un cas de paralysie du nerf facial 180
» 27. Hydrencéphalocèle palatine chez un nouveau-né 185
» 28. Ganglion multiloculaire sur le tendon du muscle demi-membraneux au genou. 197

Pages

Fig. 29. Ganglion uniloculaire sur le tendon du muscle extenseur du deuxième orteil. 198
» 30. Hygroma cystique superficiel de la rotule 202
» 31. Corps libres provenant d'un ganglion double des fléchisseurs au poignet. 204
» 32. Hématôme (hygroma hémorrhagique) prérotulien 206
» 33. Athérôme simple d'une partie du cuir chevelu 225
» 34. Athérôme multiple de la grosseur d'une noisette, situé sous la peau du crâne 227
» 35. Kystes muqueux de la muqueuse stomachale après une gastrite chronique. 233
» 36. Acné induré du col utérin 237
» 37. Polypes vésiculaires du col utérin, faisant saillie hors de l'orifice externe. 238
» 38. Endométrite chronique, cystique, polypeuse. 239
» 39. Colite cystique polypeuse 241
» 40. Polype vésiculaire de l'antre d'Hygmor 243
» 41. Polype vésiculaire proéminent hors des ventricules de Morgagni . . . 244
» 42. Kyste muqueux profond du vagin 245
» 43. Kyste d'un conduit biliaire à la surface du foie 255
» 44. Hydropisie folliculaire de l'ovaire 256
» 45. Kystes de l'aile du sphénoïde. 261
» 46. Hydronéphrose avec atrophie granulaire presque complète de la substance rénale 266
» 47. Hydropisie cystique congénitale des reins. 268
» 48. Grenouillette pancréatique 273
» 49. Spermatocèle cystique 277
» 50. Hémato-kyste composé du sein 281
» 51. Kystoïde proliférant composé, avec contenu séreux dans le sein de la femme. 282
» 52. Éléphantiasis dure de la cuisse 305
» 53. Éléphantiasis dure, cornée, apostémateuse, de la cuisse 307
» 54. Hypérostose et synostose des os de la cuisse et du pied après une éléphantiasis 309
» 55. Éléphantiasis dure, ulcéreuse du pied. 311
» 56. Éléphantiasis verruqueuse tubéreuse de la grande lèvre. 317
» 57. Fibrôme molluscoïde 323
» 58. Fibrôme molluscoïde. Deux noyaux cutanés accessoires développés au milieu de la peau 324
» 59. Fibrôme des reins dans un cas de néphrite interstitielle diffuse 330
» 60. Une portion de la synoviale de l'articulation scapulo-humérale, recouverte de végétations villeuses. 335
» 61. Fibrôme papillaire de la vésicule biliaire d'une vache 337
» 62. Fibrôme papillaire intra-canaliculaire du sein 339
» 63. Condylôme acuminé lobulaire de l'entrée du vagin 342
» 64. Nævus papillaire progressif de la peau de la région maxillaire inférieure d'un homme 343
» 65. Polype fibreux (fibrôme polypeux) de la vulve 344
» 66. Fibrôme lobulaire fasciculé de la région fessière. 349
» 67. Fibrôme hétéroplasique pétrifié provenant de la cavité médullaire du maxillaire inférieur 358
» 68. Lipôme mou multilobulaire 365
» 69. Coupe à travers le lipôme de la fig. 68 367
» 70. Lipôme unilobulaire sous-muqueux de l'estomac. 369
» 71. Lipôme enkysté d'un sein squirrheux 373
» 72. 73. Lipôme polypeux pendant de la peau. 377 378
» 74. Lipôme polypeux du jéjunum. 379
» 75. Lipôme épiploïque du colon 380

Pages
Fig. 76. Lipôme épiploïque arborescent du colon 380
» 77. Corps graisseux libre de la cavité abdominale 381
» 78. Corps libre de la cavité abdominale 382
» 79. Lipôme hétéroplasique de la substance corticale du rein. 383
» 80. Myxôme cystoïde multiple des villosités du chorion (môle hydatique). . 405
» 81. Myxôme fibreux d'un cotylédon placentaire 414
» 82. Myxôme lipomateux aréolaire de la cuisse 418
» 83. Myxôme polypeux en forme de grappe de la grande lèvre 419
» 84. Myxôme fibreux cystoïde provenant du canal vertébral 423
» 85. Myxôme lobulaire cystoïde du nerf radial 425
» 86. Myxôme intra-canaliculaire arborescent diffus du sein 427
» 87. Récidive de myxôme multiple ulcéreux des nerfs de l'avant-bras . . . 430
» 88. Myxôme lipomateux malin du grand nerf saphène. 432
» 89. Ecchondrose multiple de la trachée 442
» 90. Ecchondrose proliférante sphéno-occipitale perforante 445
» 91. Ecchondrose osseuse du 10e cartilage costal gauche 448
» 92. Corps mobile de l'articulation du genou 451
» 93. Arthrite chronique déformante proliférante de l'articulation coxo-fémorale. 456
» 94. Corps mobile aggloméré de l'articulation du genou 458
» 95. Préparation microscopique provenant d'un enchondrôme des os du tarse. 467
» 96. Quelques corpuscules cartilagineux provenant de l'enchondrôme gélatineux (fig. 99) 468
» 97. Enchondrôme ulcéreux de l'humérus 486
» 98. Partie de la surface de section d'un enchondrôme aréolaire multiloculaire des os pelviens 487
» 99. Enchondrôme cystique, albumineux, en voie de ramollissement, de l'épaule 494
» 100. Coupe microscopique de la fig. 99 495
» 101. Surface interne de l'enchondrôme cystique de la fig. 99 496
» 102. Enchondrôme dur, lobulé, ossifiant de la glande sous-maxillaire . . . 502
» 103. Enchondrôme dur, multiple, idiopathique du poumon 507
» 104. Les nodules de l'incision supérieure 509
» 105. Enchondrôme lipomateux télangiectasique provenant du canal vertébral. 514
» 106. Enchondrômes métastatiques des poumons d'une chienne avec de la masse cartilagineuse dans les vaisseaux lymphatiques 524
» 107. Chondrôme ostéoïde du tibia 528

PREMIÈRE LEÇON.

(8 novembre 1862.)

Plan général du cours et classification des tumeurs.

Sens différents du mot *tumeur*. Les tuméfactions inflammatoires : les pseudoplasmes, les tumeurs cystiques. Idée fondamentale d'une division scientifique. Classification. Le point de vue anatomique et physiologique. Bénignité et malignité : lupus, cancer. Aspect et consistance comme base de la division : carcinôme, tubercule, polype, fongus, chou-fleur, tumeur perlée ; — hygroma, meliceris, colloïde, atherôme, squirrhe, stéatôme. Ressemblance avec des parties du corps : sarcôme dont le parenchyme ressemble à celui du paucréas et du sein. Comparaison avec les tissus normaux.

Le domaine des productions morbides que l'on désigne sous le nom de *tumeurs* n'est rien moins que délimité dans la science[1]. Bien au contraire, lorsque nous embrassons l'ensemble si varié de tout ce qu'on appelle *tumeurs* dans les diverses branches de la médecine, il est parfaitement impossible de leur trouver un caractère commun, général. Les difficultés que rencontre ici l'allemand dans le mot *Geschwulst* ne sont pas moindres dans les autres langues civilisées où s'emploie le terme latin *tumor* ou l'un de ses dérivés. Ces mots ont un sens aussi étendu qu'en grec ὄγκος, et nous ne savons pas encore aujourd'hui ce que l'on entend désigner lorsque l'on parle de *tumeur* dans le sens précis du mot. La tumeur inflammatoire, qui est admise partout[2], est presque généralement exclue du domaine spécial des tumeurs.

[1] Voy. Virchow, *Archiv für path. Anatomie und Physiol. und für klin. Medicin*, 1847, t. I, p. 228, ainsi que Virch., *Handbuch der speciellen Pathologie und Therapie*. Erlang. 1854, t. I, p. 334 et suiv., où l'on trouvera les développements relatifs aux considérations générales touchant cette question.

[2] On a tenté çà et là, et certes avec fruit, de distinguer le simple gonflement (*intumescentia*) et la tumeur (*tumor*).

M. Küss[1] est le seul qui ait tenté de lui rendre son rang sous le nom de *phlogôme*.

Jadis il en était, il est vrai, autrement, et l'usage nous en a laissé quelques traces; car dans la suite des temps le domaine des tumeurs s'est tantôt élargi, tantôt rétréci, suivant les besoins du moment et surtout ceux des chirurgiens; on conçoit en effet très-facilement que cette dénomination s'applique de préférence à des choses externes. Il ne viendrait à l'idée de personne de qualifier de *tumeur* un hydrothorax ou, en général, une affection qui intéresse toute la plèvre, et dans laquelle la cavité pleurale serait le siége d'un épanchement liquide, tandis que cependant le même mal, siégeant dans la tunique vaginale du testicule, constitue une tumeur, l'hydrocèle. C'est donc le siége qui fait, seul, que telle chose est une tumeur et que telle autre n'en est pas.

Dans quelques autres cas on a gardé une tradition de l'époque où les tumeurs ne se délimitaient pas encore comme nous le faisons, et l'on appelle encore aujourd'hui *tumeur* l'augmentation de volume de certains organes dans leur totalité. C'est ainsi que les médecins allemands parlent de tumeur splénique (*Milztumor*), pour exprimer l'accroissement général de la rate, tandis que, pour d'autres organes, on dirait *hypertrophie* ou, plus exactement, *hyperplasie*. Tumeur splénique ne signifie donc pas une tumeur dans la rate, mais bien une rate tuméfiée. On ne dit pas d'un testicule simplement plus volumineux qu'il y a tumeur du testicule; quand on parle d'une tumeur du testicule, cela implique l'idée qu'il y a dans le testicule quelque chose de différent du tissu normal, n'intéressant d'ordinaire qu'une partie de l'organe, pouvant aussi remplacer toute la substance testiculaire, mais dans tous les cas différant du tissu normal. Telles sont les différences qu'entraîne le langage usuel.

On aurait beau mettre quelqu'un à la question pour lui faire dire ce que sont en réalité les tumeurs, je ne crois pas que l'on puisse trouver un seul homme qui soit en mesure de le dire. Il est donc très-important d'établir dès le principe que les tumeurs ne forment pas un groupe bien délimité par *leur nature* et *leur essence*, mais qu'on leur assigne des limites basées *sur les besoins de la pratique*, et sur l'utilité que leur reconnaît

[1] E. Küss, *De la vascularité et de l'inflammation*, Strasb. 1846, p. 49.

la science de l'époque. Il s'ensuit que chacun est libre de reconnaître ou non telle ou telle chose comme tumeur. Le langage usuel seul ou la tradition ne décident pas la question. Si l'on remonte seulement au commencement du siècle dernier, on trouve que les tumeurs formaient un cadre bien plus étendu qu'aujourd'hui ; on y comprenait entre autres un grand nombre de tuméfactions inflammatoires, par exemple le charbon, l'anthrax, le furoncle, l'œdème[1], une série de choses qui aujourd'hui ne sont plus rangées dans les tumeurs. Nous verrons plus tard qu'il n'y a pas réellement de motif rigoureux qui sépare les tumeurs des tuméfactions inflammatoires. Sans aucun doute, on pourrait appeler aussi bien *tumeur* un abcès qui a atteint une certaine grosseur qu'on le dit d'un cancer. Seulement on a trouvé plus commode d'exclure l'abcès, parce que d'ordinaire il ne présente pas de difficulté diagnostique et que le besoin de la pratique ne range dans la catégorie des tumeurs que les choses pour lesquelles une erreur de diagnostic peut cacher le danger plus ou moins grand dont le mal peut devenir l'objet. C'est ainsi que pour le testicule, l'hydrocèle est une tumeur, parce que très-souvent l'on est conduit à se demander : est-ce une hydrocèle ? ou bien est-ce une tumeur du testicule lui-même (sarcocèle) ? ou bien encore une combinaison des deux affections ? C'est pourquoi il a semblé utile de traiter de l'hydrocèle à côté du sarcocèle, tandis qu'il n'était pas nécessaire de décrire l'hydrothorax en parallèle avec une véritable dégénérescence (tumeur) de la plèvre, un sarcôme par exemple.

Aux différentes époques les exigences variables du diagnostic ont déterminé les divisions qui ont régi la matière ; à mesure que l'on apprit à mieux connaître les tuméfactions inflammatoires et qu'on leur eut trouvé des signes distinctifs, on les a éliminées du cadre des tumeurs, tandis qu'auparavant, tant que la science du diagnostic n'était que faiblement assise, il avait été utile de les y renfermer[2].

[1] Dans Hippocrate, οἴδημα exprime toute espèce de tuméfaction ou de tumeur, et ce ne fut que plus tard que l'on distingua les phlegmons et les squirrhes de l'œdème. Galen, *In lib. Hippocr. de iis quæ in medicatrina fiunt Comm*, lib. 3, sect. 30.

[2] Dans le cas particulier, les limites se reculent cependant constamment d'une manière toute naturelle. Que l'on compare seulement les travaux qui traitent des tumeurs d'une région déterminée ; par exemple, Schuster, *Des tumeurs du thorax*, Erlangen 1851.

Si l'on considère que c'est un point de vue purement externe qui nous fait ranger les unes près des autres toutes les choses qui doivent être comprises dans cette catégorie des tumeurs, il est facile de comprendre que l'on ne pourrait remplacer l'expression de *tumeur* par aucun autre terme qui exprimât déjà un point de vue génésique tout spécial. Si, par exemple, au lieu de tumeur on voulait dire, comme cela est arrivé fort souvent dans ces derniers temps, *pseudoplasme*, on aurait une grande série de tumeurs qui ne rentreraient pas sous cette dénomination. Une hydrocèle n'est pas un pseudoplasme, car il n'y a ici aucun travail formateur, mais bien une sécrétion anomale, qui amène une accumulation de liquide : c'est un processus sécrétoire. Ceci ne s'applique pas seulement à l'hydrocèle, mais à toute une série d'autres choses qu'il ne viendra à l'idée de personne d'exclure de la catégorie des tumeurs, et que ceux-là aussi qui parlent de pseudoplasmes y rangent tout simplement : c'est particulièrement le cas pour nombre de produits cystiformes. Impossible d'admettre une telle confusion. Bien plus, lorsque nous comparons entre eux ces différents produits pathologiques, ils se distinguent très-nettement en ce que ceux qui sont en réalité le résultat d'un travail plastique anormal forment un groupe particulier et sont bien distincts de tous les autres. Il s'agit alors en réalité de processus formateurs qui produisent jusqu'à un certain point de *faux tissus* (*telæ spuriæ*). Pour ce qui reste après avoir écarté ces produits d'une plasticité anormale, le processus plastique peut tout au plus apparaître comme secondaire et accidentel, et l'attention doit nécessairement porter principalement sur le travail qui préside en réalité au développement de la tumeur, par exemple sur la sécrétion. Il est, par suite, facilement compréhensible que l'idée fondamentale de toute doctrine des tumeurs, quelle que soit l'étendue qu'on leur donne, doit être *génésique*. *Comment se développe la tumeur?* Telle est ici la première question et la plus importante.

Malheureusement on s'en est peu préoccupé. En général on est parti de ce point de vue que toutes les tumeurs forment en réalité entre elles une série coordonnée de produits. Conséquemment on en a établi simplement la *classification*, en divisant l'ensemble en subdivisions et celles-ci en petites espèces. On n'avait

ainsi qu'à choisir entre deux principes, dont l'un est basé sur *l'anatomie* et l'autre sur *la physiologie*. Ou bien, en effet, l'on mettait en avant les caractères anatomiques, les caractères extérieurs ou intérieurs de l'objet, et on tentait, d'après cela, une classification; ou bien l'on faisait ressortir également les propriétés vitales de la tumeur, ses rapports avec le reste du corps, les relations qui s'établissent entre elle et l'individu.

Jadis, suivant le point de vue le plus répandu parmi les anciens médecins, on s'est arrêté davantage aux caractères anatomiques empruntés bien entendu non pas à l'anatomie fine, mais aux apparences grossières. On était d'autant mieux placé pour cela que l'on y comprenait les tumeurs inflammatoires et que pour elles il n'y a aucun doute que le *même* travail, suivant les circonstances, peut suivre une marche tantôt très-grave, tantôt relativement bénigne. Ainsi la direction suivant laquelle le processus se développe *doit*, dans certains cas, conduire à une terminaison dangereuse; dans d'autres, elle n'a, comme l'on dit, aucune tendance à revêtir un caractère fâcheux. Pour employer les termes distinctifs, il est des inflammations qui, peu différentes au début, prennent plus tard une marche tantôt bénigne, tantôt maligne : *inflammatio benigna* et *inflammatio maligna*. Les anciens étaient habitués à l'idée que, suivant les circonstances, le même processus morbide peut prendre tantôt l'une, tantôt l'autre de ces directions.

Plus tard, au contraire, en vue de la commodité pratique, on a trouvé utile de mettre en avant ces dispositions des tumeurs à la bénignité ou à la malignité, et on les a divisées d'après ce caractère. C'est une tendance très-naturelle, car le médecin praticien en face d'une tumeur se demande aussitôt quelle importance elle peut et doit avoir pour le malade, et quel sera le parti qu'il prendra, d'après cela, dans le traitement à appliquer au cas particulier. Quelle que naturelle que soit cette manière d'agir, il n'est pas dit qu'il y ait une importance majeure à se demander *tout d'abord* s'il y a lieu d'établir *dès le principe* la division des tumeurs, de telle façon que le nom de la tumeur satisfasse à la question de malignité.

C'est là un point en litige qui, de nos jours encore, n'est pas arrêté et qui, à l'occasion, provoque chaque année les con-

sidérations les plus opposées, tantôt dans des écrits, tantôt dans les discussions académiques. Scientifiquement envisagée, la réponse à cette question ne doit, je crois, être l'objet d'aucune hésitation. Comme les tumeurs sont incontestablement des produits de la nature, elles ont *d'abord*, comme tout phénomène naturel, le droit et la prétention d'être jugées objectivement suivant leur essence, suivant leurs propriétés. L'influence qu'elles exercent sur d'autres manifestations, ainsi, en particulier, sur d'autres parties du corps ou sur le corps entier, doit être le second point, le point secondaire dans l'*examen*. Il en est pour la pathologie comme pour les autres règnes de la nature. Il n'est pas le moins du monde douteux qu'il ne soit très-important, en botanique, de distinguer exactement les plantes utiles des végétaux vénéneux; mais ce serait une très-mauvaise méthode scientifique que de demander que les efforts des botanistes s'appliquent d'abord à établir quelles sont les plantes utiles et quelles sont les végétaux nuisibles et que sur cette distinction soit basée la classification d'un système botanique. Ne savons-nous pas, du reste, que dans la même famille, dans le même genre de plante, telle espèce peut être utile et telle autre vénéneuse; bien plus, nous savons que, dans la même plante, telle partie est vénéneuse, telle autre nutritive; de telle sorte que nous tomberions dans la plus grande incertitude, pour savoir quelle partie ou quelle espèce nous aurions à prendre comme caractère de la classification générique. Il est positif qu'il y avait une certaine utilité pratique à donner le nom de *lupus* à un groupe important de produits morbides *rongeants :* c'étaient les loups, les carnassiers voraces de la pathologie. Il était fort indifférent aux anciens de savoir s'il existe des rapports de similitude scientifique entre ce qu'ils réunissaient sous le nom de *lupus* ou de *cancer*. Il n'y a pas déjà si longtemps que le cancer était tantôt le carcinome, tantôt le chancre de nos jours, l'ulcère syphilitique, qui n'a pas le moindre rapport avec le carcinome; on avait encore le cancer aquaticus, cancer aqueux que nous appelons aujourd'hui *noma*, une forme gangréneuse de l'inflammation. Au premier coup d'œil il peut paraître très-utile d'embrasser ces différentes choses sous le nom de *cancer;* on sait alors de suite que cela ronge, et celui qui veut encore faire ressortir davantage ce

caractère, celui-là l'appelle un *esthiomène*. Mais l'expérience permet de douter qu'il y ait ainsi un profit véritable soit pour la compréhension, soit pour le traitement du cas, soit enfin pour la direction que devront suivre les recherches ultérieures.

La vraie science, dans cette matière, n'a commencé qu'au moment où l'on a divisé les tumeurs, sans considération de leur propriété rongeante. On a eu certes autant raison de le faire qu'en zoologie on a bien fait de ne pas réunir tous les animaux carnassiers en un seul groupe, mais, au contraire, de mettre dans les mammifères les carnassiers appartenant aux mammifères, dans les oiseaux ceux qui appartiennent aux oiseaux, dans les poissons ceux qui appartiennent aux poissons; on a bien fait encore de ne pas les réunir en subdivisions particulières dans ces classes, mais bien de les placer là où leur organisation, leur essence les appelait. Il en est de même pour l'homme. Lorsque l'on dit : c'est une tribu de brigands, une nation de brigands, cela paraît, au premier abord, une dénomination très-significative; mais si l'on voulait en conclure que tous les individus de cette tribu ou de cette nation possèdent à un même degré les aptitudes au brigandage, ce serait indubitablement faux. Il en est de même pour les tumeurs.

Ainsi, tout en reconnaissant la nécessité de savoir, pour chaque espèce de tumeur en *particulier*, les propriétés qu'elle a, relativement aux autres parties du corps et à l'ensemble de l'économie, l'influence qu'elle peut exercer sur elles, dans quelle mesure cette influence peut être nuisible, je nie cependant que de ces caractères on puisse tirer un principe de classification scientifique, et je n'admets pas qu'il soit utile de faire de ce point de vue le point dominant de toute la question. Bien plus, je regarde comme tout à fait impossible de trouver pour la classification un point de vue satisfaisant, s'il n'est basé sur la nature intime des tumeurs, s'il part de leurs conditions extérieures et non de leur structure intime et de leur développement. Mais comme malheureusement ni la chimie ni la physiologie ne nous fournissent des points d'appui qui nous donnent l'explication complète de ces dispositions intimes et de l'histoire de leur développement, comme nous sommes réduits à nous adresser surtout à l'*anatomie*, il est évi-

dent que l'on en arrive forcément à se placer d'abord au point de vue de la *genèse anatomique* et que l'on tente d'en faire la base de sa division. Si, de plus, on se rappelle que, dans toutes les autres sciences naturelles, ce point de départ a été reconnu utile, que toute la zoologie et la botanique ont peu à peu été refondues à nouveau, grâce à cette base fondamentale, on se consolera d'avance, si dès le commencement de la classification on n'arrive pas au côté pratique proprement dit.

Jadis, et presque jusqu'au commencement de ce siècle, l'examen anatomique n'a, en général, porté que sur peu de points de la conformation et de la structure des tumeurs, soit que l'on donne le plus de valeur à l'*aspect et à la conformation extérieure* de l'objet, soit que l'on prenne plus en considération la *consistance et le degré de résistance* que la tumeur offre au doigt (à la palpation).

L'aspect extérieur a déterminé le choix de l'expression *carcinome*. Il n'est pas rare, et surtout pour le sein de la femme, que cette tumeur forme un corps dur, autour duquel les vaisseaux sanguins s'irradient à la façon des pattes d'écrevisse[1]. Mais on rencontre la même disposition dans des tumeurs non carcinomateuses, et l'on commettrait de graves erreurs si l'on tenait pour identiques toutes les formes présentant le même aspect. En se guidant d'après la configuration extérieure, on a décrit, par exemple, une *nodosité* (*Knoten*), un *tubercule*, un *polype* ou un *fongus :* toutes variétés qui ne se distinguaient que par la configuration extérieure. Lorsque la tumeur arrondie faisait saillie à la surface, on l'appelait simplement *tubercule, nodosité*[2]. Par analogie avec la grande et la petite tuberosité de l'humérus et les divers tubercules plus ou moins innominés de l'ostéologie, le tubercule ne devait en principe signifier, en pathologie, rien autre qu'une nodosité quelconque. Les anciens avaient déjà re-

[1] *In mamillis sæpe vidimus tumorem forma ac figura cancro animali exquisite consimilem. Nam quemadmodum in isto pedes ex utraque parte sunt corporis, ita in hoc morbo venæ distenduntur, ac figuram omnino similem cancro repræsentant.* Galen., *De art. curat. ad Glaucon*, lib. 2, cap. 10. Comparez Actuaris, lib. 2, περὶ διαγν. παθ., cap. 35, qui y ajoute encore la difficulté de l'extirpation.

[2] En grec φυμα. *Potissimum eos tumores hoc nomine vocant, qui extra corporis superficiem extuberant : verum ob nominis alterius inopiam interdum et latos pauloque naturalibus partibus elatiores hoc nomine appellant.* Galen., *In libr. 6. Hippocr. de morb. vulg. comm.*, *1*, sect. 13.

connu que cette forme ne pouvait devenir la base réelle d'une division; bien au contraire, ils étaient persuadés qu'il y avait différentes sortes de tubercules et que les propriétés intimes de ces corps pouvaient seuls décider à quelle espèce de tubercule appartient une chose donnée. Tantôt ils parlaient d'un *tuberculum scirrhosum*, c'était ce que nous appelons aujourd'hui un *cancer;* tantôt d'un *tuberculum scrophulosum*, désignant en partie ainsi notre tubercule spécifique proprement dit.

Il en est de même pour le polype. On appelait ainsi, dans le principe, les tumeurs des fosses nasales, qui proéminaient sous forme d'appendice volumineux plus ou moins pédiculé. On a bientôt oublié qu'elles devaient avoir des radicules multiples pour justifier la comparaison avec ces animaux connus[1], dont quelques-uns ont une base fixe, comme les polypes de la pathologie. Lorsqu'une base plus mince supportait un renflement spongieux ou présentant la forme d'un champignon, on lui donnait le nom de *fungus*.

Mais, comme cela arrive dans le monde, bien que ces dénominations fussent tout extérieures, bien que l'observation la plus superficielle eût pu démontrer que le même corps peut se présenter comme tubercule, comme polype ou comme fungus, bien qu'il ne soit pas rare de rencontrer parallèlement sur la surface cutanée la même espèce de tumeur sous ces trois formes différentes, parfois très-rapprochées les unes des autres, on n'en est pas moins allé jusqu'à en faire autant de divisions distinctes, on a écrit des monographies non-seulement sur les tubercules, mais aussi sur les polypes et les fungus, tout comme si c'étaient autant de choses entièrement distinctes les unes des autres. Établissons, au contraire, tout d'abord, que la *forme extérieure n'est rien moins que nécessairement toujours en rapport avec la nature intime de la tumeur*[2].

Certaines tumeurs, il est vrai, revêtent régulièrement une forme déterminée, et il sera avantageux de les dénommer d'après cette particularité. Une partie de ce qu'on appelle aujourd'hui

[1] *Polypus tumor est præter naturam in naribus oboriens, ex marini polypodis similitudine nomen sortitus, tum quod illius carnem repræsentet, tum quod suo complexu quemadmodum ille captantes ulciscitur, nares ipsorum comprehendens.* Æg., lib. 6, cap. 25.

[2] *Pathol. cellul.*, trad. franç. par Picard, p. 392.

tubercule, en pathologie, revêt réellement presque toujours la forme de nodosité; c'est pourquoi, tout naturellement, on a peu à peu scindé de l'expression collective *tubercule* celle de tubercule *spécifique*, et nous désignons maintenant sous ce nom une espèce toute particulière de nodosité, une seulement de celles qui étaient jadis comprises sous cette dénomination.

Par contre, on a décrit, dans les temps modernes, une forme particulière de tumeur, sous le nom de *chou-fleurs* (*tumor cauliflorus*), parce que leur surface présente une grande analogie avec celle d'un chou-fleur. Cette désignation est, en elle-même, très-appropriée; mais si l'on voulait considérer l'excroissance en forme de chou-fleur comme une espèce particulière et nettement limitée qui devrait exister à côté des autres espèces de tumeurs, on commettrait une grave erreur; ce n'est qu'une des formes apparentes que revêtent à l'occasion les verrues ou le cancroïde, qui d'autres fois présentent une surface parfaitement unie. La tumeur en chou-fleur n'est donc qu'une sous-division des verrues et du cancroïde, et le nom peut en être avantageusement appliqué à cette subdivision.

Guidé uniquement par la forme et l'apparence extérieure, nous avons appelé *tumeur perlée* une espèce de tumeur dont les différentes parties ont l'aspect de perles. C'est là une dénomination heureuse et descriptive, qui peut, en réalité, être appliquée à une espèce particulière de tumeurs pour la distinguer facilement des autres.

Ces exemples montrent que l'on est autorisé à emprunter à la forme extérieure des expressions pour désigner des divisions ou des subdivisions de tumeurs. Mais cela ne suffit pas : il faut toujours examiner d'abord jusqu'à quel point la forme extérieure résulte de la nature intime, comme c'est le cas pour la tumeur perlée et le tubercule, ou bien jusqu'à quel point elle n'est à rapporter qu'à des conditions accidentelles de localisation, comme cela arrive pour les tumeurs fongueuses et les excroissances en chou-fleur[1].

Il en est de même pour les noms tirés de la consistance[2]. Un

[1] Dans la même catégorie rentrent les expressions de ganglion, molluscum, condylome, cheloïde etc.

[2] *Pathol. cellul.*, trad. franç., p. 390.

grand nombre d'expressions, que nous employons aujourd'hui encore, sont basées sur la comparaison que l'on a faite des tumeurs avec d'autres objets connus; le nombre de ces désignations s'est même récemment accru. On parlait depuis longtemps d'une tumeur aqueuse, d'un *hygroma*, parce que le contenu en est parfaitement aqueux. Il est bien entendu que ce n'est pas de l'eau pure, bien qu'il soit aussi limpide que l'eau. On appelait *meliceris* une tumeur dont le contenu est épais et filant comme le miel, dont il rappelle aussi la couleur. On a, dans les derniers temps, décrit une forme de tumeur dont le contenu présente une grande analogie avec la consistance gélatiniforme que prend la colle ordinaire des menuisiers, en passant de l'état liquide à l'état solide; la colle se prend alors, comme on sait, en une gelée, qui d'abord peut être mue de côté ou d'autre et tremblotte légèrement par le moindre choc; on est parti de là pour appeler *tumeurs colloïdes* certaines d'entre elles qui ont un contenu analogue à la colle. C'est ainsi que le nom d'*athérôme* a été donné aux tumeurs dont le contenu forme une bouillie plus ou moins grumeleuse, rappelant en effet la bouillie épaisse de farine d'avoine ou d'orge et dans laquelle la masse homogène renferme encore quelques grumeaux agglomérés.

Les expressions d'*hygroma*, de *meliceris*, de *colloïde* et d'*athérôme* n'ont aujourd'hui encore rien de suranné et, dans le fait, elles ont cours; mais au moins on a peu à peu tiré au clair le mode de production du contenu, sa composition, son mode de formation, le *développement de l'ensemble* de la tumeur, et nous ne pouvons plus appeler *athérôme* une tumeur quelconque renfermant un contenu pultacé, par cela seul que ἀθερη signifie masse pultacée. Il est des formes de cancer et de cancroïde dont, à certaines périodes de leur développement, le contenu devient athérômateux et prend l'aspect pultacé; mais on commettrait une grave erreur si l'on voulait ranger au nombre des athérômes cette forme de cancer (*cancer pultaceus*). Nous avons, au contraire, aujourd'hui une certaine espèce, nettement délimitée, de tumeurs auxquelles ce nom d'athérôme est réservé, et quel que soit le nombre des autres tumeurs dont le contenu prenne *accidentellement* cette consistance, nous les distinguons de l'athérôme.

Séparer ainsi peu à peu des choses semblables en apparence, mais toutes différentes comme origine et comme importance, est toutefois une opération qui présente souvent de très-grandes difficultés ; aussi embrasse-t-elle de très-longues périodes dans l'histoire de la médecine et se continue-t-elle encore aujourd'hui sur nombre de points. Si nous considérons, par exemple, cette forme que les modernes ont qualifiée de colloïde, nous voyons que l'on n'en a pas encore établi toutes les divisions ; on cherche encore le nombre d'espèces que doit former ce genre de tumeur, simple en apparence, et la place que doivent occuper les entités résultant de cette analyse. Nos connaissances ne sont réelles et d'une utilité pratique qu'à partir du moment où nous avons un cancer colloïde, un enchondrôme colloïde et une tumeur colloïde du tissu connectif, toutes dénominations où colloïde est un adjectif. Aussi longtemps que nous ne savons rien de plus si ce n'est que la tumeur a une consistance gélatiniforme et qu'elle doit, pour ce motif, être appelée *colloïde*, aussi longtemps manquons-nous de toute donnée pratique et ignorons-nous l'importance que la tumeur a pour le malade. Il ne suffit, en aucune façon, d'établir de telles ressemblances extérieures, qui résultent de la consistance comparée à celle d'autres objets connus. L'essence de la tumeur ne gagne rien à ce que telle chose, étant très-dure, ait été jadis appelée *squirrhe* ou que telle autre, moins dure, soit un *stéatôme*[1]. Ce que les anciens appelaient dans l'utérus un stéatôme est tout différent de ce qu'ils appelaient stéatôme dans un nerf ; l'idée de squirrhe a embrassé, à différentes époques, des choses si différentes, depuis de simples indurations jusqu'à de véritables cancers, qu'on a fait un progrès des plus importants, en bornant le nom de *squirrhe* à une forme déterminée du cancer. Jadis le squirrhe et le colloïde étaient chacun une entité particulière, aujourd'hui nous avons un cancer squirrheux et un cancer colloïde.

Plus tard, avec beaucoup de raison, on a avancé d'un grand pas, lorsque l'on consentit à reconnaître les analogies que *cer-*

[1] Dans le principe, le stéatôme s'appliquait évidemment à une tumeur enkystée remplie de graisse, car il est toujours en parallèle avec l'athérôme et le meliceris (cpr. Galen., *De tum. præt. nat.*, cap. 5. *Meth. medendi*, lib. 14, cap. 12). Plus tard on a, au contraire, désigné ainsi certaines formes de tumeurs solides, par exemple le fibrôme cutané, l'ostéosarcôme, le nevrôme, en un mot des tumeurs solides présentant une consistance *lardacée*.

taines tumeurs avaient avec certaines parties du corps. En donnant à ces tumeurs des noms qui rappellent les parties analogues du corps, on commença ainsi à entrer dans la voie d'une conception et d'une désignation plus compréhensible. Lorsque l'on remarqua qu'une forme de tumeur consistait en tissu graisseux et qu'on l'appela *tumeur graisseuse,* on établit par cela même le rapport immédiat du tissu graisseux normal et de la tumeur graisseuse de formation pathologique nouvelle. Lorsque l'on eut la conviction que la surface du corps est recouverte d'une couche cornée d'épiderme, ce que l'on ignorait auparavant, on comprit sans peine que les excroissances cornées de la peau n'étaient à considérer que comme des « reproductions » ou des imitations de l'épiderme qui les avait produites. On progressa ainsi pas à pas et, dès la fin du siècle dernier, un chirurgien, savant anatomiste, Abernethy, avançait que certaines tumeurs sont identiques à des parties composées du corps. Sans prétendre toutefois à l'identité absolue du tissu, il parla d'un sarcôme, analogue au pancréas ou à la glande mammaire[1], rapprochant ainsi les formes composées des tumeurs, des parties composées du corps.

Mais toutes ces recherches n'amenèrent à aucun résultat valable et durable, parce qu'il y manquait la base sur laquelle seule de telles recherches peuvent être faites, la connaissance des tissus du corps humain et de leur développement (histologie et embryologie). La comparaison avec certains tissus ne put se faire que lorsque Bichat eut fondé l'anatomie générale. Mais les tissus de Bichat[2] ne suffisaient pas encore pour servir de base à l'étude réelle des tissus, en ce qu'ils sont fondés eux-mêmes, pour la plupart, sur des propriétés extérieures; ils suffirent aussi peu à ce but que l'embryologie de Haller et de John Hunter a peu jeté de lumière sur l'histogénie.

Ce n'est qu'après que l'école de Döllinger eut produit une série de recherches qui frayèrent la voie de l'histoire du développement, et qu'ensuite grâce à Schwann et à Joh. Müller, les éléments les plus fins, aussi bien des tissus que des tumeurs, ont

[1] J. Abernethy, *Medicinische-chirurgische Beobachtungen*, traduit en allemand par J. F. Meckel. Halle 1809, p. 24, 31.

[2] *Pathol. cellul.*, trad. franç., p. 25.

été l'objet des recherches scientifiques ; depuis lors seulement, et quoique bien moins rapidement qu'on ne l'espérait et qu'on ne ne s'y attendait au début, on est arrivé peu à peu à une connaissance à peu près complète des tumeurs, pour édifier, à peu de chose près au moins, une classification basée sur l'anatomie et le mode de développement. Je dis à peu près complète, car aujourd'hui encore il est quelques espèces qui nécessiteront des divisions ultérieures et pour lesquelles des observations plus exactes et plus approfondies permettront seulement d'établir le parallèle entre le développement de la tumeur et les tissus normaux.

DEUXIÈME LEÇON.

(15 novembre 1862.)

Homologie et hétérologie des tumeurs.

Désignation histologique des tumeurs. Sarcôme. Néoplasmes accidentels et formations *sui generis*. Parasitisme : les tumeurs considérées comme des entozoaires. Acéphalocystes. Homéoplasie et hétéroplasie. Substances euplastiques et cacoplastiques. Division relative au système vasculaire : tumeurs à circulation périphérique et centrale. Recherches chimiques : substances spécifiques analogues aux ferments. Examen microscopique : éléments spécifiques. Les tumeurs comme parties du corps. Définition plus exacte de l'homologie et de l'hétérologie. Utilité pratique de cette distinction.

J'ai cherché, dans la dernière leçon, à montrer que toute connaissance exacte des tumeurs[1] doit reposer d'abord sur des données précises anatomo-génésiques, comme cela se fait dans les autres branches des sciences naturelles organiques. J'ai, de plus, montré comme quoi cette science s'est fait jour depuis qu'ont été fondées l'anatomie générale et l'embryologie et que les principes de l'histologie ont été posés. Jusque-là on se contentait d'ordinaire des comparaisons les plus grossières lorsqu'on en faisait entre la substance des tumeurs et celles de quelque partie du corps ; on se bornait en général à séparer les tumeurs tout à fait dures et celles qui étaient complétement ou à peu près liquides ; quant à toutes les tumeurs intermédiaires, formant la grande classe des tumeurs molles, on les désignait sous le nom de *sarcôme* (tumeurs charnues), expression dénuée de sens précis et tombée de-

[1] Il est à remarquer ici particulièrement que les considérations émises dans cette leçon et celles qui le seront dans les trois suivantes se rapportent surtout aux espèces néoplastiques (pseudoplasmes) et qu'elles n'épuisent par conséquent pas toute la question, qui sera complétée par la sixième leçon.

[illegible]

[illegible] des tissus normaux du corps. Les premières formaient, avec d'autres néoplasmes, une classe qui comprenait, d'après la terminologie française, les [illegible]. Les autres s'appelaient les productions [illegible], et on revint à l'idée de Harvey[2], que, semblables à des productions parasites, comme on les rencontre dans le règne végétal, elles se développent sur le corps, y ont leur existence propre et vivent indépendamment du corps auquel elles adhèrent.

L'idée de la *nature parasitaire* de quelques tumeurs a fait penser à plusieurs médecins que leur vie propre avait une signification plus large qu'on ne le reconnaissait en ne considérant les tumeurs que comme des parties du corps. On alla jusqu'à croire, dans les tumeurs, à des êtres d'un genre particulier, rappelant celui des entozoaires; il y a même eu des savants très-expérimentés qui

[1] *Bulletin de l'École de médecine de Paris*, an XIII (1805), t. II, p. 15-17.

[2] Guillelm. Harvey, *Exercitationes de generatione animalium*, Amstel. 1651, p. 113. Après avoir traité de la vie autonomique de l'ovule, il continue ainsi : *Ad hunc pariter modum vivunt fungi arborum et plantæ supercrescentes. Quinimo ipsi experimur sæpius in corporibus nostris cancros, sarcoses, melicerides aliosque ea genus tumores, quasi propria anima vegetativa nutriri et crescere, dum interea genuinæ partes extenuantur et marcescunt.*

tinrent les tumeurs pour de vrais entozoaires et particulièrement pour des hydatides qui se remplissaient plus tard et où la substance de la tumeur apparaissait à la place du liquide. C'est ainsi que, dans notre siècle, deux médecins anglais, Adams[1] et Baron[2] (et sur plus d'un point des observateurs français se sont ralliés à eux), ont rangé toute une série d'espèces de tumeurs dans la catégorie des productions entozoaires. On comprend l'importance que pouvaient prendre de telles théories, en se rappelant qu'à cette époque toute une série de productions, qui avaient été auparavant regardées comme des tumeurs ou kystes, fut reconnue comme de vrais entozoaires. Lorsque l'on apprit à distinguer les tumeurs cystiques et enkystées (*tumores cystici*) des vers cestodes (*entozoa cystica*), il était naturel que l'on restât, un certain temps, dans le doute sur les limites réelles qui séparent ces deux productions. Pour une certaine catégorie d'entre elles (les cysticerques, les échinocoques, les cœnures), on avait reconnu que c'étaient réellement des animaux vivants, bien qu'on ne pût distinguer d'abord chez quelques-uns ni tête ni organisation spéciale; ces derniers furent compris sous le nom d'*acéphalocystes*. Alors pouvait surgir l'idée que d'autres kystes ou poches, dont on n'avait pas encore reconnu la nature, fussent aussi de semblables acéphalocystes qui avaient leur vie propre et existaient comme des parasites dans le corps, et l'on arrivait aisément à l'idée que dans l'intérieur de telles vessies il se forme de la chair par une organisation progressive, et que même certaines tumeurs plus solides, dont la nature était très-difficile à concevoir, ne sont dans toute leur épaisseur que des productions entozoaires[3].

Toutes ces manières de voir procèdent du point de vue, en lui très-juste, du *parasitisme*[4], dont la démonstration est facile par l'observation comme aussi par la théorie et sur lequel je re-

[1] Adams, *On the cancerous breast*. London.

[2] Dans l'ouvrage qu'il publia plus tard (*Delineations of the origin and progress of various changes of structure which occur in man and some of the inferior animals*. Lond. 1828, p. 15), Baron a toutefois pris un point de vue plus étendu, en ce qu'il laissa, sans la résoudre, la question de la nature animale des hydatides d'où il faisait dériver les tubercules et d'autres tumeurs.

[3] Cette opinion a une valeur historique particulière en ce qu'elle sert de base à la théorie si souvent citée de Hodgkin sur la nature cystique des diverses tumeurs du cancer. La théorie de Rokitansky elle-même sur les kystes et les tissus aréolaires ne doit peut-être son existence qu'à ces précurseurs.

[4] *Path. cellul.*, trad. franç., p. 387.

viendrai spécialement. Mais l'erreur a été de remonter aussitôt à des espèces animales particulières pour expliquer l'indépendance qui n'est toujours que relative des tumeurs, et on en acquit bientôt la conviction, en pénétrant plus avant dans la connaissance exacte de leur structure intime. En tous cas, tous les observateurs étaient d'accord pour reconnaître qu'un grand nombre de tumeurs *sui generis* ne répondaient pas aux parties du corps et avaient tout au plus une certaine analogie avec elles. Les différents observateurs étaient dans le doute sur les bornes qu'ils devaient assigner à cette catégorie de tumeurs. Bien que Lænnec désignât encore un certain nombre de tumeurs sous le nom d'*encéphaloïde*, parce que leur aspect extérieur rappelle celui de la substance cérébrale, que Maunoir, suivant le même principe, considérât les sarcômes médullaires comme des accumulations de substance nerveuse épanchée, et que bien après, Ehrenberg eût cherché à établir l'identité des éléments microscopiques des deux parts, cependant le plus grand nombre des observateurs partageait l'opinion que cette similitude n'était qu'extérieure et ne tenait pas à une sorte de reproduction de véritable substance nerveuse. On s'arrêta finalement à l'idée que bon nombre de tumeurs renfermaient des productions réellement *étrangères, toutes particulières.*

On chercha alors à établir des subdivisions dans ces deux classes (les formations nouvelles accidentelles et les formations *sui generis*), suivant que l'on avait des caractères particuliers pour distinguer les différentes formes.

C'est dans cette direction que furent faites en particulier les recherches des élèves de Bichat et de ses successeurs, qui étendirent notablement le cercle de nos connaissances; ce furent entre autres les Dupuytren, les Lænnec, les Cruveilhier, et l'un des plus méritants, Lobstein, le célèbre clinicien et anatomo-pathologiste de Strasbourg, qui, grâce à la situation de l'École dans laquelle il professait, était placé entre la France et l'Allemagne et a été le médiateur principal entre nous et nos voisins d'outre-Rhin. Il a désigné nettement les deux grandes classes de tumeurs, tout en en facilitant la compréhension, alors qu'il donna aux premières le nom d'*homœoplasie*, en ce sens qu'ici il se forme des produits identiques ou analogues aux parties du corps, et qu'il appela

les autres *hétéroplasie*, c'est-à-dire qu'il se développe là des produits particuliers, différents de ceux que renferme le corps humain à l'état normal.

Tandis qu'on arrivait ainsi à une sorte d'uniformité dans la division, on s'arrêta en général, pour ce qui est de la formation, du développement des tumeurs, aux idées qui régnaient déjà dans les anciens temps de la médecine et qui avaient surtout pris une extension considérable grâce aux physiologistes anglais depuis Hewson, à savoir que le suc nutritif, la lymphe plastique, sortait en certains points des vaisseaux et donnait naissance aux produits de nouvelle formation. Lobstein fit un pas de plus. Il croyait qu'on devait distinguer deux sortes de substance productrice : l'une qui était le germe des produits homéoplastiques et qui se distinguait dès l'abord par une composition meilleure; aussi l'appelait-il *euplastique ;* et l'autre, douée dès l'abord d'une composition plus fâcheuse, et qu'il appelait pour cette raison *cacoplastique*[1]. Cette étude se trouvait ainsi transportée naturellement en plein domaine de la pathologie humorale; car, en revenant finalement au sang et aux sucs plastiques, on était en réalité dans le domaine de l'ancienne pathologie humorale, et le développement et la nature particulière des tumeurs retomba sous la dépendance des sucs fournis pas le sang, qui devait plus ou moins les renfermer préformés. Lobstein a, il est vrai, restreint fortement cette opinion basée sur la pathologie humorale, en ce qu'il y a introduit la doctrine de la force formatrice, telle que Blumenbach l'avait formulée; mais on ne saurait nier que ce ne soit qu'une interprétation philosophique et que toute la théorie ne repose en réalité sur les données de l'humorisme.

En Allemagne aussi l'on a suivi la même direction, en rapprochant une partie des tumeurs des tissus normaux et en en distinguant les autres. Les partisans les plus fervents de la doctrine française, tels que Heusinger[2], aujourd'hui encore professeur à Marburg, et J. Fr. Meckel[3], ont admis cette division comme se comprenant par elle-même; le premier et le plus im-

[1] J. F. Lobstein, *Traité d'anat. patholog.* Paris 1829, t. I, p. 365, 473.
[2] C. F. Heusinger, *System der Histologie.* Eisenach 1822, I, p. 88.
[3] J. F. Meckel, *Handbuch der pathol. Anatomie.* Leipzig 1818, II, 2, p. 115.

portant problème dont ils lui demandaient la solution était d'établir aussi positivement que possible les preuves de l'identité des formations homéoplastiques avec les tissus normaux ; ils n'arrivèrent pas à pénétrer plus avant l'essence de l'hétéroplasie. Un seul observateur, que je sache, nia cette différence : Fleischmann[1] prétendait ne voir dans les tumeurs que des « reproductions des parties organiques normales de ce même corps dans lequel elles se développent et persistent. » Il chercha, entre autres, à démontrer que certains polypes des muqueuses étaient des reproductions accidentelles des glandes lymphatiques. Meckel combattit cette tentative, et son autorité fut décisive.

Tandis que l'école de Bichat se répandait ainsi dans une certaine mesure parmi nous, les observateurs anglais lancèrent une opinion un peu différente sur la question, suivant en cela les idées de John Hunter, qui avait appliqué à la néoplasie pathologique[2] les lois de développement tirées de l'embryogénie du poulet. Il faut tout d'abord ici se rappeler que, depuis Haller, la formation du système vasculaire était considérée, sinon comme le premier point, du moins comme le plus important du développement embryonaire. Le *punctum saliens*, premier rudiment du cœur et des vaisseaux, était, pour les anciens embryologistes, le début de l'organisation ; on se figurait tout simplement que tout le développement ultérieur était à rapporter à la production de vaisseaux dans le blastème, vaisseaux qui étaient partout et toujours les pionniers de l'organisation. Une organisation ne pouvait se produire que là où existaient des vaisseaux qui en fournissaient les matériaux, à l'état soit de sang coagulé soit de « lymphe plastique[3] » épanchée. Cette doctrine reposait également sur l'humorisme, mais suivait une autre direction.

Cette opinion conduisit à une observation plus attentive de la distribution vasculaire et de la richesse en vaisseaux des différentes tumeurs. Elle fut surtout admise par les chirurgiens, pour lesquels la question de la richesse vasculaire d'une tumeur et

[1] G. Fleischmann, *Leichenöffnungen*. Erlangen 1815, p. 111.

[2] John Hunter, *A treatise on the blood, inflammation and gunshot wounds*. Lond. 1812, vol. I, p. 162 ; vol. II, p. 56, 63. Ever. Home, *Some observations on the loose cartilages found in joints. Transact. of the society for the improvement of medical and chirurgical knowledge*. Lond. 1798, p. 280.

[3] Abernethy, *loc. cit.*, p. 7, 74.

celle de ses rapports avec les vaisseaux normaux a une si grande importance dans les opérations. On croyait qu'il y avait ici des différences notables, tant pour ce qui est des vaisseaux eux-mêmes que de leur connexion avec ceux des parties voisines. Quant à l'application qui en fut faite à la classification, elle le fut surtout dans notre chirurgie systématique allemande, et la meilleure preuve s'en trouve dans les leçons de l'ancien directeur de la Charité, Kluge[1]; d'après lui, une partie des tumeurs se distinguaient par leur vitalité périphérique, c'est-à-dire par une circulation périphérique, et l'autre par un foyer vital central ou circulation centrale. Pour les premières, le système vasculaire situé à la périphérie de la tumeur, dont il formait en quelque sorte une enveloppe, donnait lieu, vers l'intérieur de la tumeur, à un produit de secrétion plus ou moins organisé, plus ou moins mobile, peut-être même tout à fait liquide. Telle était la classe des tumeurs dites *enkystées*, qu'on étendit tellement qu'on y rangea non-seulement l'hygroma, l'athérôme et le meliceris, mais encore certains stéatômes et lipômes, qui présentaient peu ou point de vaisseaux dans leur épaisseur, tandis qu'à leur périphérie on trouvait un riche réseau sanguin et une enveloppe membraneuse assez épaisse. On avait une opinion tout opposée sur les *tumeurs solides*, dans lesquelles les vaisseaux occupaient l'intérieur même de la tumeur, s'y distribuaient et y entretenaient une circulation active, comme c'est le cas pour les squirrhes, les polypes, les verrues et surtout pour les tumeurs sanguines spongieuses (*fungus hæmatodes*), qui ont été l'objet de tant de discussions. Ces tumeurs s'accroissent, disait-on, du centre vers la périphérie; elles se mortifient d'abord à la périphérie, parce que le courant vital, venant du centre, y est à son minimum.

Mais aussitôt surgit l'idée que ces vaisseaux n'étaient pas en connexion permanente et en libre communication avec les vaisseaux du corps; au contraire, les vaisseaux de la tumeur semblaient être issus, comme quelque chose de tout individuel, de la substance organique exsudée, de même que, dans l'embryon du poulet, l'*area vasculosa* se forme de toutes pièces aux dépens

[1] Ces leçons se trouvent recueillies dans la dissertation de C. A. F. Hasse (*De fungo medullari*. Berlin 1824) et dans un compte rendu de Betschler (*Rust's Magazin*, t. XVI, livr. 2, p. 191, 211).

de la substance préexistante[1]; il se serait développé ainsi, de toute pièce, dans la tumeur, un cœur et une circulation indépendante, qui plus tard pourraient entrer en communication quelconque avec l'ancienne circulation. Le système vasculaire ainsi produit était, pensait-on, « interposé entre les terminaisons du système vasculaire des parties atteintes, comme le système de la veine-porte l'est entre les terminaisons des artères abdominales et la veine-cave inférieure. » J'insiste sur ce point, parce que, ainsi qu'on le verra plus loin, quelques observateurs des plus remarquables des temps modernes ont émis des opinions tout à fait semblables, en certains points du moins, et que nous ne sommes pas encore aujourd'hui en mesure de les considérer comme tout à fait abandonnées.

On conçoit que, d'après cette manière de voir, la texture intime des tumeurs ait été d'une importance toute secondaire, en tant qu'elle ne tenait pas aux vaisseaux; la question principale était de savoir comment se comporte le système vasculaire? Cependant, on était édifié sur ce point, à savoir que, en général du moins, les tumeurs à système vasculaire propre étaient aussi celles qui déviaient le plus du type normal; le parasitisme devenait par là signe de malignité, tandis que les autres formaient en général la classe des tumeurs bénignes ou innocentes. On voit, d'après cela, que dans cette théorie, comme dans celle qui a été exposée par nous avant elle, l'une des classes correspond plus aux tumeurs dont les éléments sont analogues à ceux du corps, et l'autre à celles dont les parties constituantes ne rappellent pas celles du corps ou ont une nature propre tout individuelle.

Si l'on considère que depuis longtemps la plus grande partie des tumeurs qui appartiennent à cette dernière catégorie sont regardées comme étant l'expression en général d'une altération profonde du corps et en particulier d'une altération étendue de la masse sanguine, d'une *cacochymie*, d'une *dyscrasie* particulière, on comprendra facilement que ces recherches confirmaient de plus en plus l'opinion que nous avions affaire à quelque chose de tout à fait extraordinaire, à un acte morbide diamétralement opposé à la vie physiologique. Lorsqu'après cela, il y

[1] F. J. F. Meyen, *Untersuchungen über die Natur parasitischer Geschwülste im menschlichen Körper, insbesondere über den Mark- und Blutschwamm*. Berlin 1828, p. 37.

a une trentaine d'années principalement, on s'efforçait toujours davantage d'étendre la connaissance des tumeurs par l'application du microscope et des réactifs chimiques, tout le monde s'attendait à ce que l'on arriverait à isoler par la voie de la chimie certaines substances, par exemple une substance cancéreuse particulière, une carcinomatine ou quelque autre du même genre; on croyait aussi que l'observation microscopique fournirait des éléments morphologiques spéciaux, qui pourraient *en même temps* servir de *signes diagnostiques*.

On avait déjà fait de nombreuses tentatives par l'analyse chimique, notamment à Paris et à Strasbourg; on avait examiné chimiquement toutes les tumeurs possibles; mais, malgré la collaboration des chimistes les plus célèbres, comme Thénard, Vauquelin, Lassaigne, il faut avouer que le résultat de leurs efforts est resté bien au-dessous de ce qu'on pouvait en attendre, même pour l'époque. On ne savait pas encore poser les vrais termes de la question. Ce qui est certain, c'est que l'on ne trouva rien que l'on pût donner comme *substance spécifique*, comme substance particulière aux tumeurs; on finit par arriver à la conclusion que, plus la nature de la tumeur était grave, plus elle renfermait d'éléments albumineux; tandis que c'est précisément bien plus dans les tumeurs homœoplastiques que se rencontrèrent des substances particulières donnant de la gélatine, des corps gras particuliers d'espèces les plus différentes, tant liquides que cristallisés etc. Si l'examen des tumeurs bénignes a conduit à plus de résultats que celui des tumeurs malignes, cela se conçoit en ce qu'on arrivait à des formes de tissus dont on connaissait déjà mieux la structure intime.

C'est ainsi que l'on concevra que même un savant comme Rokitansky[1] soit arrivé à l'opinion que la substance cacoplastique devait être recherchée dans l'albumine même et que l'albumine « malade » était précisément la source des productions locales les plus malignes qui se voient dans le corps. Joh. Müller lui-même a cependant soumis à la coction et à l'extraction assez de tumeurs pour ne pas arriver à autre chose qu'à de la gélatine et de l'albumine.

Depuis lors, on a, en réalité, cessé presque entièrement les re-

[1] C. Rokitansky, *Handbuch der allgemeinen patholog. Anatomie*. Wien 1846, p. 530.

cherches chimiques sur les tumeurs, et, dans le fait, il n'y a aujourd'hui que peu de jalons d'où l'on puisse conclure à la possibilité de découvrir des alcooloïdes particuliers aux tumeurs dont ils seraient les éléments essentiels. Bien plus, toutes nos connaissances nous apprennent que les substances douées des propriétés les plus actives n'ont pas une composition stable, qu'elles sont en voie de transformation, qu'elles passent en chemin par différents stades, dans lesquels elles peuvent exercer un effet différent, *analogue aux ferments de toute sorte*. Pour ceux-ci également, nous nous contentons, pour le moment, de désigner la qualité de la substance, non pas tant d'après sa constitution chimique que d'après son activité spéciale, de telle sorte que nous différencions bien plus les divers ferments d'après les corps sur lesquels ils sont en état d'agir que d'après leur composition atomique. Je ne veux par là discréditer en aucune façon la voie des recherches chimiques appliquées aux tumeurs; au contraire, il serait certainement très-utile que ce travail fût entrepris avec des connaissances approfondies ; seulement je crois que la recherche de substances spécifiques qui pourraient être supposées former des éléments fixes et permanents des tumeurs, serait aussi infructueuse que si l'on recherchait dans l'œuf les éléments de l'homme adulte. Lorsque l'on voit que les parties constituantes du corps humain subissent constamment de nouvelles transformations dans les changements continus de l'âge, que l'œuf est formé d'une tout autre substance que le fœtus, et le fœtus de nouveau de tout autre chose que le vieillard, il ne faut pas oublier, en considérant les tumeurs, qu'elles ne peuvent pas renfermer toujours la même substance pendant toute la durée de leur existence, mais que ces substances varient singulièrement dans les différentes périodes de leur développement progressif et rétrograde et qu'elles peuvent avoir, peu après leur apparition, un certain mode d'action, qu'elles perdent lorsqu'elles ont dépassé cette époque.

Quant aux éléments morphologiques, on demandait dans l'origine à voir comment était fait ce qui exerçait une influence si délétère sur le corps : et l'on n'attendait rien moins des micrographes que la démonstration de cellules spécifiques cancéreuses, sarcomateuses et tuberculeuses. On sait qu'il suffit de demander très-

catégoriquement une chose pour qu'il y ait des gens qui se mettent en mesure de satisfaire à cette demande; c'est ainsi que les micrographes de l'époque, mus par la meilleure volonté, se sont laissé entraîner par cette pression générale. On en est alors arrivé, dans le fait, non-seulement à décrire des *éléments spécifiques*, mais on s'est encore de nouveau efforcé de distinguer, au moyen de ces éléments spécifiques, les tumeurs hétéroplastiques des homœoplastiques.

Je dois observer à l'honneur des micrographes qu'ils n'ont pas été aussi fautifs qu'on le leur a reproché. Certaines choses ont été en odeur de spécificité parmi le public médical, quoique les observateurs ne leur aient en aucune façon assigné cette signification : c'est ainsi que, pendant un temps, il était de mode de croire que les corpuscules présentant un prolongement caudal (cellules fusiformes) étaient des éléments particuliers, spécifiques des tumeurs cancéreuses, bien que, à mon avis, on chercherait en vain le micrographe qui a le premier avancé cette assertion. C'était bien plutôt un dogme qui s'était formé dans la masse des médecins et qui de là est rentré dans la science; mais une fois solidement établi du consentement de tous, il était très-difficile de l'en faire de nouveau sortir.

C'est en France que s'est répandue le plus complétement et le plus vite la doctrine des éléments spécifiques, basée, il est vrai, d'abord sur les vues de notre école allemande historico-naturelle; son principal fondateur fut Lebert[1], un élève de Schönlein. Au point de vue de cette école, rien n'était plus correct qu'une telle opinion. Aussi bien que dans les différentes plantes et les animaux, on reconnaissait des propriétés particulières dans leur structure, on établissait en principe que chaque espèce particulière de tumeur représentait quelque chose de tout spécial et qu'elles différaient autant l'une de l'autre qu'une plante d'une autre plante. Cela se conçoit lorsque l'on se reporte à l'idée du parasitisme, qui regarde la tumeur comme quelque chose de séparé du corps, avec lequel elle n'aurait que des rapports extérieurs, quelque chose qui aurait aussi sa valeur indépendamment du corps et qu'il faudrait considérer comme une nouvelle création.

Beaucoup d'adeptes de l'école de Paris tiennent encore au-

[1] Lebert, *Physiologie pathologique*. Paris 1845, t. II, p. 254.

jourd'hui à cette doctrine des éléments spécifiques, qui a également trouvé en Angleterre quelques partisans. En Allemagne, elle a, dès le début, fait peu de prosélytes, et maintenant elle est tout à fait abandonnée. Dès les premiers temps de ma carrière je me suis moi-même efforcé de combattre cette erreur[1], et je crois que nous sommes aujourd'hui en mesure de pouvoir démontrer partout qu'il n'existe pas de véritables éléments spécifiques des tumeurs n'ayant aucune analogie avec les tissus normaux. Il suffit pour cela de ne pas oublier que la tumeur, quelque parasitique qu'elle puisse être, *est toujours une partie du corps qui provient de celui-ci*, et ne se développe pas isolément aux dépens d'un suc quelconque, à une place quelconque du corps, par la force inhérente à ce suc producteur. Admettre un tel développement *de novo* était possible à une époque où l'on croyait également que les entozoaires se développaient spontanément dans le corps aux dépens d'un liquide ou d'une excrétion, par génération équivoque, alors que l'on n'avait encore aucune idée de la manière dont un cysticerque arrive au milieu de l'abdomen et peut s'y développer et croître. Il ne restait aux médecins d'alors d'autre opinion possible que de faire naître les entozoaires des substances animales, soit des tissus eux-mêmes, soit du mucus intestinal (*saburra*). Aujourd'hui que l'on sait que les entozoaires pénètrent toujours du dehors dans le corps, par une voie, souvent extraordinaire il est vrai, mais toujours naturelle, ce genre d'analogie n'est plus à invoquer. Cela est surtout évident depuis que nous savons que, dans un exsudat libre, il ne se produit aucun nouvel élément; que, bien plus, les éléments, dans le corps lui-même, ont un origine légitime, de part père et mère[2] (ou pour mieux dire de père ou de mère, car il y a là une parthénogénèse), il nous faut abandonner complétement l'idée qu'une tumeur puisse se développer dans le corps comme un être indépendant. *Elle est une partie du corps;* elle ne lui est pas seulement contiguë, mais procède de lui et est soumise à ses lois. *Les lois du corps régissent aussi la tumeur.* C'est pourquoi elle n'est pas un objet d'histoire naturelle que l'on peut regarder comme

[1] Virchow, *Archiv f. pathol. Anat. u. Physiol. u. f. klin. Medicin.* 1847, I, p. 104.
[2] *Path. cellul.*, p. 23.

étranger aux éléments du corps; elle est, au contraire, à considérer comme renfermée dans les limites de celui-ci.

En partant de ce point de vue, on n'aura pas besoin pour être logique de trouver des éléments spécifiques; mais on se dira que le nombre des modes de développement des tumeurs doit être en général assez restreint. De même qu'il ne viendra à l'idée de personne que le corps humain produit en lui-même des noyaux de cerises ou de prunes, ou bien qu'un produit végétal quelconque procède d'une déviation particulière de l'organisme animal, de même aussi il faut établir d'avance que tout ce que l'homme produit sera toujours quelque chose d'humain, et ce que l'animal produit, quelque chose d'animal; on ne pourra pas non plus revenir à l'idée qu'il doit procéder du corps humain quelque chose de *sui generis*, qui, génériquement, diffère des parties du corps. Un poil peut apparaître et croître à un endroit où nous ne devons pas nous attendre à rencontrer des poils. Mais personne ne pensera et ne croira qu'une plume puisse pousser dans le corps humain. Dans le fait il est chez l'homme des tumeurs qui renferment des poils, et on trouve quelquefois dans les oies en les dépeçant des tumeurs contenant des plumes. Cela se comprend et est inhérent au type de l'individu. Mais si jamais un homme engendrait une tumeur avec des plumes, ou une oie une tumeur avec des poils, ce serait une sorte de production *sui generis*, parce que le produit dévierait du type inhérent à l'individu. *Le type qui, en général, régit le développement et la formation de l'organisme, régit également le développement et la formation des tumeurs.* Il n'existe nulle part un type différent, nouveau, indépendant.

Ce que la logique établit de cette manière, résulte aussi empiriquement de l'observation immédiate des tumeurs elles-mêmes. C'est pourquoi je nie qu'il y ait une hétérologie dans le sens dans lequel on l'a soutenu depuis Bichat, ou telle qu'on se l'imaginait déjà bien avant lui, c'est-à-dire que la tumeur se développât et existât dans le corps d'après un plan tout nouveau, d'après une loi toute nouvelle. Je vais plus loin: chaque espèce de tumeur, quelle qu'elle soit, répond dans ses parties importantes à des éléments du corps dont le type est connu, et la différence capitale des diverses tumeurs entre elles réside en ce que des tissus, normaux par eux-mêmes, apparaissent

sous forme de tumeur tantôt au milieu de régions où ce tissu existe normalement, tantôt en des points où on ne le rencontre pas à l'état normal. Dans le premier cas, je dis qu'il y a *homologie*, et dans le second, *hétérologie*[1].

Quand donc un tissu normal apparaît en un point qui en renfermait déjà antérieurement un semblable, alors, par conséquent, que le nouveau tissu est identique à l'ancien, que le type de la nouvelle production répond au type du tissu préexistant, dans ce cas le nouveau tissu, la tumeur, est homologue; lorsqu'au contraire, le nouveau type ne répond pas à l'ancien, lorsqu'il dévie du type préexistant, originaire et normal de la région, alors il y a hétérologie. *Mais celle-ci a, elle aussi, son analogue* dans le corps, *seulement dans une autre partie* que celle où siége la tumeur.

Le cas que j'ai cité plus haut, où un poil, par exemple, se développe dans l'estomac ou dans la vessie, constitue l'hétérologie; quand il se forme de l'épiderme dans le cerveau, c'est de l'hétérologie. Malgré cela, le poil et l'épiderme peuvent avoir exactement la même conformation qu'un poil quelconque, occupant son siége normal à la surface du corps ou qu'une couche épidermique à la surface de la peau. Ce n'en est pas moins l'hétérologie la plus franche.

On ne peut donc, à mon avis, distinguer les tumeurs d'après les tissus, de telle façon que les tumeurs renfermant certains tissus soient regardées comme homœoplastiques, et que celles qui en renferment certains autres, soient qualifiées d'hétéroplastiques; tout au contraire, *la même espèce de tumeur peut être, dans telle circonstance, homologue, et dans telle autre hétérologue.* La même tumeur peut une fois apparaître en un point où elle ne sera que l'expression d'un développement excessif du tissu existant normalement en ce point, et une autre fois en un point auquel ce tissu est tout à fait étranger et où son développement est tout anormal, tout pathologique. Prenons un exemple: le cartilage peut former une tumeur. La tumeur cartilagineuse est homologue, non point parce qu'elle est formée de cartilage, mais seulement si elle provient de cartilage, si dans ce même point il y avait déjà auparavant du cartilage. Ainsi, un cartilage costal

[1] *Path. cellul.*, p. 53, 372.

peut être le point de départ d'une énorme tumeur cartilagineuse ; c'est de l'homologie. Mais il peut aussi se développer une tumeur cartilagineuse dans le testicule, qui ne renferme pas de cartilage, où l'on ne doit pas en rencontrer ; ici le même produit constitue une hétérologie.

Ce sont là, je le crois, des idées toutes naturelles et tirées de l'observation. On ne peut reprocher à ces dénominations d'être forcées en quoi que ce soit. L'homologie et l'hétérologie ont beau avoir, pour moi, un sens différent de celui que lui donnaient mes prédécesseurs, je ne puis cependant l'exprimer autrement. Le langage a certaines bornes que l'on ne peut dépasser, et si l'on m'a reproché de donner à ces mots un sens inusité, cela est juste pour ce qui est des termes, mais non pour la compréhension réelle de la chose; car ces expressions n'expriment un fait que dans le sens que je leur ai donné.

Mais une division semblable a aussi une importance pratique, en ce sens que les tumeurs homologues rentrent toutes en général dans la catégorie des hyperplasies, de la simple hypertrophie du tissu normal; elles portent donc en elles le caractère de la bénignité. *Cette catégorie représente donc en masse ce que l'on appelle tumeurs de bonne nature.* D'autre part, l'idée de malignité s'attache aussi en général à l'hétérologie, seulement pas à ce point que toutes ces tumeurs soient également malignes. Il faudrait, dans cette catégorie, établir *une échelle de malignité*, dont les degrés les plus inférieurs correspondent aux tumeurs les moins malignes, de manière à pouvoir peut-être les reporter aussi dans la série des tumeurs de bonne nature.

Une fois que l'on possédera une division telle que l'on sache que d'un côté se trouvent en grande majorité les tumeurs qui n'ont aucune influence essentiellement nuisible sur le corps, tandis que de l'autre côté règne, dès l'abord, un soupçon de danger, on aura conquis les premiers principes d'une *connaissance pratique* des tumeurs et, dans ce sens, ce mode de division anatomique, en tenant compte en même temps du côté *génésique*, aura une importance physiologique et une valeur pratique immédiate.

TROISIÈME LEÇON.

(22 novembre 1862.)

Physiologie générale des tumeurs.

Opinions diverses des observateurs sur l'hétérologie. Les adversaires de la spécificité des éléments des tumeurs. Comparaison avec les produits inflammatoires. Étiologie des tumeurs : cause locale, prédisposition, dyscrasie. Constitutionalisme. Préceptes de pathologie humorale. Multiplicité : exostoses, cancers, verrues, lipômes. La dyscrasie comme phénomène deutéropathique. Propagation par les vaisseaux sanguins et lymphatiques. La nodosité-mère comme foyer d'infection. La tumeur comme organe de sécrétion. Les nodosités secondaires. Éruptions latentes. Récidive et généralisation. Développement par foyers ; formation des nodosités accessoires : infection du voisinage. Cellules comme modes de transport de l'infection : dissémination.

Je me suis, la dernière fois, arrêté dans les considérations que je vous présentais sur l'homologie et sur l'hétérologie, au moment où j'allais développer mon opinion personnelle : d'après moi, dans l'homologie, le néoplasme doit être formé d'après le type de son point d'origine ou, pour être plus précis, du tissu-mère (*matrix*) dont il provient; au contraire, il y a hétérologie lorsque le nouveau produit diffère du type de la matrice dont il procède. Je crois que cette manière de voir applanit les grandes difficultés contre lesquelles se sont brisées avant nous toutes les tentatives qui avaient pour but de démontrer morphologiquement l'hétérologie des tumeurs de mauvaise nature.

Plusieurs de nos meilleurs observateurs étaient depuis longtemps arrivés à ce résultat que, dans la disposition, dans la structure, dans les éléments des tumeurs, il n'y a rien d'absolument différent du type du corps, en un mot rien d'hétérologue. Personne ne s'est exprimé à ce sujet plus nettement que Jean

Müller[1] il y a déjà plus de vingt ans; il établit, avec une précision remarquable, qu'il n'y a, en général, rien d'hétérologue dans la structure de ces néoplasmes, qu'en particulier, les formes des éléments, même dans les tumeurs cancéreuses, sont analogues à celles des éléments normaux du corps, ou, comme il dit, répondent à des formations embryonaires, c'est-à-dire aux éléments en voie de développement, mais qu'il ne se produit rien d'hétérologue à côté de ces éléments analogues aux anciens ou aux éléments embryonaires.

Si, déjà alors que l'on commençait à peine à soumettre les tumeurs à une analyse microscopique plus approfondie, une telle proposition a pu être énoncée avec autant de netteté, on aurait dû s'attendre à voir plutôt résolue la question de l'homologie et de l'hétérologie. Mais c'est précisément après Müller qu'est venue la période où la théorie des éléments spécifiques a été le plus énergiquement défendue et s'est le plus rapidement répandue. Ceux qui se refusaient à admettre des éléments spécifiques, se trouvaient dans une position quelque peu difficile, en ce que, tout en tenant bon sur le point capital, sur la nécessité de baser une division et de différencier les diverses tumeurs en particulier d'après le point de vue anatomique, ils ne pouvaient pas bien découvrir ce qui devait servir de critérium pour placer certaines tumeurs dans l'une ou l'autre catégorie. Müller dit tout simplement qu'il fallait étudier à ce point de vue les différentes tumeurs, réunir des faits d'après lesquels on déterminerait la bénignité ou la malignité de chaque forme particulière. Il ne se laissa en général pas du tout aller à chercher des critériums généraux qui permissent de déterminer d'avance si une tumeur appartenait à l'une ou l'autre catégorie, pas plus qu'il ne rechercha le motif pour lequel elle serait maligne; il pensait au contraire qu'il fallait réunir des caractères qui, résultant de l'observation, permissent d'établir la malignité de chaque forme particulière, comme on le fait pour chaque plante vénéneuse en particulier. Malgré cela, il divisa les tumeurs en cancéreuses et non cancéreuses, les unes qui étaient de *mauvaise nature*, les autres qui ne l'étaient pas.

[1] Joh. Müller, *Ueber den feineren Bau und die Formen der krankhaften Geschwülste*. Berlin 1838, p. 8.

D'autre part, il est aisé de comprendre comment des hommes à principes, une fois arrivés à la persuasion qu'une tumeur ne renferme en elle rien d'hétérologue, n'avaient qu'un pas à faire pour ranger, sans plus ample informé, la formation tout entière dans le cadre d'autres processus pathologiques. Dans tous ces cas, où le corps produit souvent très-rapidement des masses considérables de tissu nouveau, et cela évidemment par un accroissement d'activité formatrice, il doit y avoir une incitation particulière à une telle activité, un principe irritant; par conséquent le processus est de nature irritative, et on arrive facilement à conclure que toute la série de ces phénomènes est à ranger à côté des autres processus irritatifs.

Toutefois, personne, dans ces derniers temps, n'est allé aussi loin que John Burns[1], qui décrivit le fongus médullaire comme une inflammation spongoïde; de même, il y a quelque quarante ans à peine, l'école physiologique en France et surtout Broussais[2] lui-même ne considéraient-ils pas encore les tumeurs comme une forme d'inflammation chronique et ne préféraient-ils pas rayer complétement les noms propres aux tumeurs, parce que, par exemple, on ne pouvait distinguer un squirrhe d'une induration inflammatoire et qu'il n'y avait, par conséquent, aucun motif de faire du squirrhe une espèce particulière? Carl Wenzel[3] arriva à peu près aux mêmes résultats en identifiant complétement le squirrhe et l'induration et en considérant le carcinôme comme l'inflammation siégeant dans des parties indurées. Sans même aller aussi loin et considérer chaque espèce de tumeurs comme un produit de l'inflammation, on n'en est pas moins conduit à les rapprocher des produits inflammatoires; car il y a, en réalité, dans des cas d'inflammation, un stimulus, une influence extérieure ou intérieure qui donne naissance à des processus formateurs et à des produits nouveaux souvent si considérables, que, pour peu qu'ils ne consistent pas en produits inflammatoires connus, nous les rangerions sans plus ample informé, au nombre des tumeurs proprement dites. Mais, pour certaines tumeurs, et

[1] John Burns, *Dissertation on inflammation*. Glasg. 1800.

[2] Broussais, *Histoire des phlegmasies chroniques*, 4e édit. Paris 1826, t. I, p. 24-32.

[3] C. Wenzel, *Ueber die Induration und das Geschwür in indurirten Theilen*. Mainz 1815, p. 75, 96.

c'est un fait reconnu déjà depuis Galien[1], le point de départ inflammatoire est évident, seulement le produit en paraît si limité et si *indépendant* qu'il se présente comme quelque chose de tout à fait distinct du processus initial. On ne peut tracer nettement, en général, la ligne de démarcation entre les tumeurs inflammatoires et les autres, précisément parce qu'un état d'irritation[2] se rencontre au fond de toutes les tumeurs néoplastiques et d'un grand nombre de tumeurs exsudatives et sécrétoires.

Cette direction dans les recherches conduit finalement toujours à prendre en considération l'étiologie et la génèse des tumeurs; ici, suivant les tendances particulières de telle ou telle école, se présentent des interprétations très-différentes, dont il nous faut d'autant plus nous occuper que c'est surtout de là que l'on peut partir pour arriver à comprendre les tumeurs et à en faire une classification générale.

Il y a, dans ce but, trois points à considérer. D'abord, la *cause locale*, occasionnelle, qui décide le développement d'une tumeur en un point déterminé; en effet, comme on sait que la loi de causalité s'étend à toute la nature vivante[3], on devra convenir de la nécessité d'une cause qui motive le développement d'une tumeur dans un endroit déterminé. Ici se rattache directement la seconde question, touchant la disposition favorable de l'endroit sur lequel l'action s'est produite, la cause prédisposante ou, en terme technique, la *prédisposition* de la partie, en vertu de laquelle existe la tendance de cette partie à contracter cette forme de la maladie. En troisième lieu, enfin, vient la cause générale que l'on peut se figurer comme consistant en une substance particulière ou bien en une altération spéciale de substances qui se trouvent dans les liquides animaux, en particulier une altération supposée du sang que l'on ramène finalement à une *dyscrasie*. Tels sont les trois points qui ont été le plus discutés, au sujet de la question du développement des tumeurs et

[1] Galien dit, du moins en parlant des polypes du nez (*De tumoribus præter naturam*, cap. 17), qu'ils se développent soit par inflammation, soit par une nodosité (*phyma*), soit par un blastème quelconque.

[2] Ph. de Walther, *Ueber Verhärtung, Skirrhus, harten u. weichen Krebs, Medullarsarkom, Blutschwamm, Telangiectasie u. Aneurysma per anastomosin.* Gräfe et de Walther *Journ. der Chir. und Augenheilk.*, 1823, t. V, p. 206.

[3] Virchow, *Vier Reden über Leben u. Kranksein* Berlin 1862, p. 13.

de la place que doit occuper chacune d'elles : cause occasionnelle locale, prédisposition et dyscrasie.

Il en est toutefois pour lesquels deux de ces points se confondent en un seul. Pour un certain nombre de médecins, prédisposition et dyscrasie sont identiques, et d'après eux, il n'est besoin que d'une dyscrasie particulière ou, comme dit Chelius, d'une diathèse occulte, pour que, sous l'influence d'une occasion déterminée, il se développe une tumeur en un certain point. D'après d'autres, la cause occasionnelle particulière ne serait pas nécessaire pour que, la dyscrasie existant, un certain point devienne le siége du mal ; il n'y faut que la prédisposition : qu'il survienne dans le sang, dit-on, une altération particulière et qu'il se trouve dans le corps un point prédisposé, le sang malade agira sur le point prédisposé (*locus minoris resistentiæ*) et provoquera le développement du mal.

La prédisposition locale sera alors en même temps la cause pour laquelle la lésion apparaît en un certain point. Mais plus on se figure qu'un processus est dyscrasique, plus on le fait dépendre d'altérations *générales* de la masse sanguine, et plus encore il entraîne naturellement en lui l'idée de danger et de malignité, tandis qu'il peut être regardé comme circonscrit et *local*, comme au moins relativement innocent et de bonne nature, lorsqu'il dépend de la prédisposition de certaines parties ou de causes occasionnelles locales. Dans les deux cas, il faut déjà être bien fixé sur la nature générale ou locale du travail morbide.

L'adjectif *constitutionnel*, qui est très-souvent employé, manque rigoureusement de clarté. Il peut se rapporter à une altération *humorale* persistante, dans laquelle on considère le sang comme le véhicule permanent de certaines propriétés ; mais on peut tout aussi bien le comprendre comme une particularité et une propriété inhérente à un certain nombre de *tissus du corps*, prédisposant précisément ces tissus à certaines altérations et entraînant par elle-même la possibilité de l'apparition simultanée ou successive de lésions analogues sur différents points. L'entente a beaucoup souffert de ce que l'on n'a pas nettement distingué ces deux points et que l'on a théoriquement confondu, dans le même terme de *constitutionnel*, et les états morbides que l'on se représente comme dyscrasiques,

et ceux que l'on rapporte à des modifications d'un certain nombre de tissus particuliers du corps. Il en est, en effet, souvent résulté qu'on a, sans ordre, rangé une classe entière dans l'une ou l'autre catégorie. Précisément de nos jours, dans les discussions des cinq dernières années, il est ressorti clairement combien il sera difficile, pour une série de pathologistes, de se mettre ici à un point de vue désintéressé.

Figurons-nous voir se développer dans le corps, soit simultanément, soit successivement à courts intervalles, une série de tumeurs de la même espèce. Le grand nombre de ces tumeurs qui apparaissent en différents points du corps, fait naître l'idée d'une lésion constitutionnelle; mais pour certains pathologistes il implique l'idée d'un principe humoral et conséquemment ils disent: de ce que, dans un temps relativement restreint, des tumeurs de même espèce se sont développées sur différents points du corps, il faut nécessairement en conclure à une altération primitive du sang. Mais cette conclusion paraît toujours très-douteuse, lorsque ces différents produits, quelque nombreux qu'ils soient, apparaissent dans des tissus ou des parties qui appartiennent *à un seul et même système*[1]. Quand, au contraire, des produits *analogues* apparaissent dans des parties *très-différentes*, on ne peut plus alors s'en prendre au système comme tel, ni à la prédisposition locale particulière; car il s'agit probablement plutôt d'une cause générale, que nous nous figurons le plus aisément résider dans le sang. Prenons le cas où sur un même individu surviendraient des tumeurs de même espèce dans presque tous les os du squelette; nous ne serons pas pour cela autorisés à conclure que ce processus morbide doit être rapporté à une altération spécifique du sang; il peut bien se faire que tous ces os aient subi antérieurement déjà une certaine altération, qui devient manifeste plus tard à une certaine époque et qui produit les tumeurs. Il est des cas où des excroissances osseuses se forment sur presque tous les os du squelette : exostoses multiples. Leur multiplicité seule n'implique pas d'avance qu'il s'agit d'une dyscrasie; souvent il importe bien plus de savoir si les exostoses ne sont pas à considérer comme le reliquat régulier

[1] Virchow, *Archiv*, t. XIV, p. 44. — James Paget. *Lectures on surgical pathology*. Lond. 1853, vol. II, p. 15.

de lésions qui avaient, à une période antérieure de la vie, intéressé le développement osseux tout entier; mais ce qui s'applique aux exostoses, s'applique également aux éruptions cancéreuses multiples, lorsqu'elles n'apparaissent que dans les os; il peut se faire alors que les cancers surviennent en vingt points différents du corps, mais seulement dans les os et non dans une autre partie.

On rencontre des phénomènes tout à fait analogues sur la surface extérieure du corps. Quelquefois des verrues se développent sur beaucoup de points du corps. Devons-nous en conclure immédiatement qu'il y a une dyscrasie verruqueuse dans laquelle le sang contiendrait une verrucine par exemple et qui produirait toutes ces excroissances? D'autres fois il se forme sur différents points du corps des tumeurs graisseuses, des lipômes dans le tissu sous-cutané; nous pouvons même rencontrer ce qu'on a appelé une lipomatosie universelle. Devons-nous conclure de ces faits à l'existence d'une dyscrasie lipomateuse? En avançant de la sorte, on finit par arriver à de pures absurdités.

En effet, poursuivons cet exemple: la graisse du lipôme ne diffère pas chimiquement de celle du tissu graisseux voisin; c'est la même espèce de graisse. Si, en réalité, il y avait beaucoup de graisse dans le sang, qu'il y eût une lipémie, et que cette graisse se déposât dans les parties et formât des tumeurs, il serait permis de supposer que cette accumulation atteindrait tout le pannicule adipeux, qu'il y aurait une diathèse graisseuse générale, et nous pourrions nous figurer que la polysarcie se développe de cette manière. Mais on ne saurait invoquer une augmentation de la quantité de graisse contenue dans le sang et prétendre à une dyscrasie spéciale, lorsque en un ou plusieurs endroits seulement du tissu adipeux il se développe des tumeurs adipeuses.

Lorsque nous voyons se former un lipôme dont le contenu graisseux augmente constamment chez un homme amaigri en général, chez lequel la graisse sous-cutanée diminue en masse, nous ne pouvons pas dire que ce soit la conséquence d'une dyscrasie générale; nous dirons qu'il doit exister une cause locale. Or qu'il survienne quelque chose d'analogue en des points nombreux du pannicule adipeux, il est plus probable alors que la cause réside dans le tissu graisseux que dans la graisse contenue

dans le sang. Si cette dernière hypothèse est vraie, chacun de nous, après un repas copieux, serait menacé d'avoir des lipômes; en mangeant beaucoup de pain beurré on pourrait se donner une dyscrasie lipomateuse, et chaque nourrisson serait exposé à ce danger, puisque à chaque repas il injecte régulièrement une notable quantité de graisse et se trouve pour ainsi dire dans une lipémie chronique.

Ainsi, le fait seul de la multiplicité de tumeurs, de l'existence d'une éruption multiple sur plusieurs parties du corps, nous permet d'autant moins de conclure avec certitude à l'existence d'un principe dyscrasique, que, dans le plus grand nombre de ces cas, le point de départ de ces altérations réside dans un système organique ou un tissu déterminé. On conviendra qu'il est indifférent que l'éruption se fasse dans des points éloignés ou rapprochés les uns des autres. Car lorsqu'il se développe une tumeur à chaque doigt d'une main, comme cela arrive assez souvent pour les tumeurs cartilagineuses, ces os sont tout aussi séparés les uns des autres, tant pour ce qui est de la circulation que des autres tissus, que si l'une des tumeurs siégeait à la phalange, l'autre à l'avant-bras et la troisième à la clavicule. Il est indifférent que les os soient un peu plus rapprochés ou éloignés les uns des autres; mais si ce sont toujours les os, alors je chercherai à savoir quelle cause morbide particulière a pu y résider. Ainsi lorsque, dans ces derniers temps, on a publié souvent des faits où, sans cause occasionnelle apparente, des tumeurs analogues s'étaient développées dans plusieurs parties du corps — dans les différentes régions et non dans les différents organes — on a eu tort de présenter de suite ces faits comme une preuve de la nature dyscrasique de ces tumeurs.

Pour ma part, je n'ai pas la moindre hésitation, dans l'état actuel de nos connaissances, à céder à la nécessité et à chercher dans le sang, par conséquent dans un principe dyscrasique, la cause du développement de certaines tumeurs. Je ne connais pas du moins d'autre explication à un certain nombre de maladies, par exemple les tumeurs syphilitiques et beaucoup de cancers. Seulement il faut faire une différence entre ces maladies. Quelquefois, comme dans les tumeurs leucémiques, dans les goîtres, il peut à peine surgir un doute sur l'antériorité de la dyscrasie

relativement aux tumeurs. Dans un nombre probablement beaucoup plus considérable de cas, au contraire, l'altération du sang, la dyscrasie qui cause l'éruption de nouvelles tumeurs, doit être considérée comme un *phénomène deutéropathique ;* elle n'est pas résultée d'une altération « spontanée » quelconque, qui s'est faite dans le sang et y a produit, par une voie extraordinaire, des substances chimiques spécifiques ; elle résulte bien plutôt de l'absorption, de l'introduction dans la circulation de substances provenant d'une tumeur préexistante, d'un foyer qui n'a pas besoin, à son tour, de dériver du sang.

Si, en un point déterminé du corps, il se développe une tumeur pathologique qui croît rapidement, qui, par conséquent, soutire au sang une quantité de substances qu'elle transforme, on comprend que de cette tumeur aussi, à son tour, de grandes quantités de substances puissent rentrer dans la circulation générale. Ce retour se fait, comme on sait, par les vaisseaux lymphatiques et les veines.

Pour ce qui est du retour par les vaisseaux lymphatiques (et nous savons par les recherches de Schrœder van der Kolk[1] que, même dans le cancer, on trouve de nombreux vaisseaux lymphatiques), nous savons exister, dans la plupart des points du corps du moins, une disposition telle que les vaisseaux lymphatiques se rendent d'abord dans les glandes lymphatiques, cessent dans l'épaisseur de ces glandes de former des vaisseaux à parois propres et se réunissent de nouveau au sortir des glandes, pour continuer leur cours comme véritables canaux[2]. La preuve d'un transport réel de matières hors de la tumeur est des plus évidentes, lorsque dans une foule de faits, précisément les glandes qui reçoivent les premières les lymphatiques provenant de la tumeur, sont aussi les premières le siége de la nouvelle affection. Il serait parfaitement absurde de se figurer que la maladie des glandes lymphatiques fût alors la conséquence d'une dyscrasie générale. Une femme, par exemple, a une tumeur du sein, qui n'entraîne, pendant des mois

[1] A. F. H. de Lespinasse, *Specimen anat. path. de vasis novis pseudo-membranarum tam arteriosis et venosis quam lymphaticis.* Daventr. 1842, p. 41. — F. R. Westhoff, *Mikroskopische onderzoekingen over de ontaarding van aderen en zenuwen in kanker.* Utrecht 1860, p. 53.

[2] *Path. cellul.*, p. 144, 152.

peut-être, aucune autre conséquence ; puis, tandis qu'elle commence à subir un accroissement plus considérable, les glandes axillaires se tuméfient. Après un certain temps, cette tuméfaction augmente. D'abord, ce ne sont que les glandes situées le plus près du sein ; puis viennent les glandes voisines de celles-ci, et si la personne vient à mourir, nous trouvons que l'affection s'étend graduellement le long de la chaîne ganglionnaire vers l'intérieur du corps. Ou bien encore, dans une tumeur de l'estomac, il peut arriver, lorsque la maladie n'est pas encore très-avancée, qu'elle soit limitée aux parois de l'estomac. Mais si elle est un peu plus avancée, les glandes lymphatiques épigastriques seront presque toujours affectées, et plus l'accroissement du mal est rapide, d'autant mieux nous pouvons suivre l'altération successive des glandes plus éloignées ; les glandes du médiastin postérieur sont atteintes à leur tour et enfin les jugulaires situées à l'embouchure du canal thoracique. C'est identiquement ce que nous voyons pour le transport des liquides dans les processus inflammatoires : le liquide pathologique arrive d'abord à la première glande qu'il rencontre ; celle-ci devient malade ; de là le liquide est transporté à une seconde glande, qui s'altère à son tour, et ainsi de suite. Il n'y a pas ici, dans le fait, d'autre hypothèse possible que celle d'une substance matérielle quelconque, qui, du premier point affecté, pénètre dans les vaisseaux lymphatiques et qui, transportée par ceux-ci dans la glande lymphatique la plus rapprochée, y provoque la maladie par une vraie *métastase*, et ainsi de suite[1]. Enfin arrivera naturellement le cas où il partira, des glandes affectées, des vaisseaux lymphatiques qui n'auront plus de nouveau à traverser de glandes lymphatiques, mais qui verseront directement leur lymphe dans le torrent général de la circulation. La substance nuisible arrivera ainsi dans la grande circulation, et il en résultera nécessairement une dyscrasie.

Il est beaucoup plus difficile, toutefois, de faire la même démonstration pour les veines, parce qu'elles ne nous présentent aucune disposition analogue aux glandes lymphatiques, qui nous servent pour ainsi dire de réactifs sur la substance dyscrasique.

[1] O. Baring, *Ueber d. Markschwamm der Hoden.* Gött. 1833, p. 165.

Nous savons que des veines émergent des tumeurs. Nous savons, de plus, qu'il n'est pas très-rare que la masse de la tumeur pénètre dans la lumière des veines[1], de façon à se trouver en contact avec le sang en circulation ; la masse de la tumeur alors fait saillie sous forme d'excroissance dans la lumière du vaisseau et se trouve en rapport immédiat avec le sang, rapports identiques à ceux qui, dans le placenta, existent entre les villosités de l'enfant et le sang de la mère, entre lesquels, on le sait, il se fait un échange très-rapide de matériaux. Il est en soi très-probable que, dans ces conditions, des particules de la tumeur arrivent dans la circulation, qu'elles soient à l'état liquide, ou qu'elles consistent, suivant les circonstances, en parcelles de tissus, même en cellules seulement. Il est du moins infiniment probable que c'est ainsi que se développent les affections identiques dans des parties éloignées, les métastases semblables à ce que nous observons directement dans la circulation lymphatique ; cette opinion s'étaie sur les faits où une tumeur occupant un certain point pendant un temps assez long, la maladie frappe l'organe le plus rapproché suivant le courant circulatoire, comme cela arrive le plus souvent pour le foie.

Fig. 1.



La disposition du foie, relativement à la circulation veineuse, se rapproche le plus, comparativement, de celle des glandes lymphatiques. Qu'une tumeur maligne se forme dans un organe quelconque de la cavité abdominale, dont les veines se déversent dans la veine-porte, et que le sang en entraîne une substance nuisible, le foie sera l'organe le premier contaminé par ces parties nuisibles qui arrivent en contact immédiat avec lui. Dans

Fig. 1. Cancer partant des glandes lombaires et pénétrant dans la veine-cave inférieure. *a*. Glande lymphatique augmentée de volume, cancéreuse, adhérente à la paroi veineuse qu'elle repousse vers la lumière du vaisseau. *b*. Coupe d'une glande semblable d'où part une excroissance ramifiée qui pend dans la lumière même de la veine.

[1] Cpr. Virchow, *Archiv*, I, p. 112. — *Gesammelte Abhandlungen zur wissenschaftl. Medicin*. Francfort 1856, p. 551. — P. Sick, *Beiträge zur Lehre vom Venenkrebs*. Tübing. 1862. — Hüllmann, *Monographia de carcinomate renum*. Diss. inaug. Hal. 1847.

le fait, le foie est de tous les organes celui qui subit le plus tôt l'atteinte secondaire dans toutes les affections malignes qui apparaissent primitivement dans la sphère de la veine-porte, tandis qu'il ne montre aucune disposition prédominante à la maladie dans les affections qui apparaissent d'abord en dehors de la sphère de distribution de cette même veine-porte. Le foie est tellement disposé à contracter ces maladies qu'aujourd'hui même il arrive souvent dans les autopsies que la source primitive du mal soit méconnue et qu'à la clinique, comme à l'amphithéâtre, on prenne quelque cas pour un simple cancer du foie, tandis qu'une recherche attentive montre que l'affection du foie n'est que secondaire, que le cancer du foie n'est qu'un phénomène deutéropathique, qui est à mettre en parallèle avec l'affection secondaire des glandes lymphatiques, comme elle se rencontre dans tant d'autres cas.

De telles observations parlent haut en faveur de l'opinion que la *tumeur première est un foyer d'infection*[1], foyer duquel partent et se répandent certaines substances nuisibles pour arriver en d'autres points. Cette conclusion finale est si naturelle et nécessaire que même les auteurs qui, tels que Scarpa[2], rapportent déjà au premier « dépôt » de la substance néoplasique une altération quelconque dérivée du sang, ceux-là mêmes admettent que, dans la substance déposée qui se trouve au début dans un certain état de repos, le poison se développe ensuite par une élaboration locale et réagit à cet état sur l'organisme. Mais la preuve de cette altération primitive manque. On s'est, il est vrai, dans la discussion de cette question, très-souvent rejeté sur un fait qui a été regardé comme particulièrement démonstratif pour la nature primitivement constitutionnelle ou dyscrasique. On disait, en effet : il arrive très-souvent qu'une tumeur maligne, à une place quelconque, soit enlevée par une opération, et que cette ablation ne soit pas suivie de récidive sur place. Mais le danger est alors dans la formation d'une nouvelle tumeur de même espèce dans une autre partie du corps, peut-être dans un organe interne[3]. On en a conclu que la cause véritable devait persister

[1] Virchow, *Handbuch der spec. Pathologie u. Therapie*, I, p. 340.
[2] Antonio Scarpa, *Sullo scirro e sul cancro*. Pavia 1825, p. 15-17.
[3] *Quibuscunque occulti cancri fiunt, eos non curare melius est; curati enim citius*

dans le corps, quand même on avait enlevé le foyer apparent; on a été plus loin, en disant qu'on avait tort d'enlever la tumeur primitive qui se trouvait en un point extérieur et sans danger imminent, et de contraindre ainsi le sang à choisir un autre organe, sur lequel il puisse déchaîner sa mauvaise humeur et qui doive maintenant devenir l'organe receptacle des sucs malins[1].

John Simon[2], un des pathologistes modernes les plus riches d'idées, a fondé, sur de telles considérations, une doctrine très-séduisante de la valeur de ces tumeurs. Il regarde la tumeur cancéreuse comme une glande, comme un organe secrétoire de nouvelle formation, dont le but, ou tout au moins le résultat, est d'extraire les substances nuisibles du corps, ou, pour être plus exact, hors des sucs en circulation, et de dépurer ainsi le sang. De même que les reins prennent au sang l'urée, substance nuisible par elle-même, de même, pensait Simon, le cancer devait attirer à lui certaines substances nuisibles contenues dans le sang, se les incorporer, et ainsi en même temps purifier le sang et préserver d'autres organes de l'action de ces substances nuisibles. Si maintenant une telle tumeur finissait par s'ouvrir et s'ulcérer, c'est-à-dire venait en réalité à secréter, on aurait alors, jusqu'à un certain point, un organe secrétoire ouvert, qui rejetterait hors du corps les substances nuisibles, et la dyscrasie serait éloignée pour un certain temps au moins. A ce point de vue on comprend qu'une extirpation d'une tumeur éliminatrice serait aussi nuisible que le serait, par exemple, l'extirpation d'un rein. Le malheureux individu qui perdrait l'organe éliminatoire, précisément approprié à son état de santé, encourrait le plus grand danger par la perturbation brusque qui surviendrait dans l'état de choses relativement physiologique qui s'était péniblement établi dans son organisme.

Malgré tout ce que les faits physiologiques en général et certaines observations pathologiques auraient de favorable à une semblable doctrine, il n'y en a pas moins déjà un sujet de doute

moriuntur; si vero non curentur, multum tempus perdurant. Hippocrates, *Aphor.*, sect. 6, 38.

[1] *Omnium autorum sententia, quod scilicet cancer in aliqua parte avulsus, in altera progressu temporis suboriatur.* Pet. de Marchettis, *Observ. med. chirurg.*, obs. 29.

[2] J. Simon, *General pathology.* Lond. 1850, p. 152.

opéré, ni l'apparition de tumeurs semblables dans des organes éloignés, ce que l'on appelle ordinairement de nos jours la *généralisation*, comme étant indépendantes de la première tumeur, comme le résultat de l'action d'une dyscrasie sur ces parties. Nous voyons précisément dans les récidives locales, de la manière la plus précise, comment elles se produisent par l'extension pas à pas du mal, partant du point le premier affecté pour s'étendre vers les parties voisines et comment elles progressent de la même manière sans l'intervention d'aucune opération. C'est là une marche qu'il faut exactement connaître pour bien saisir, en général, le mode d'*accroissement* de la plupart des tumeurs.

Ordinairement on se figure que, lorsqu'une tumeur se forme dans une partie quelconque, elle se développe par elle-même. Il est des auteurs d'après lesquels il se déposerait toujours de nouveaux exsudats, aux dépens desquels se formeraient de nouvelles tumeurs. D'autres admettent que la tumeur s'assimile continuellement de

Fig. 2.

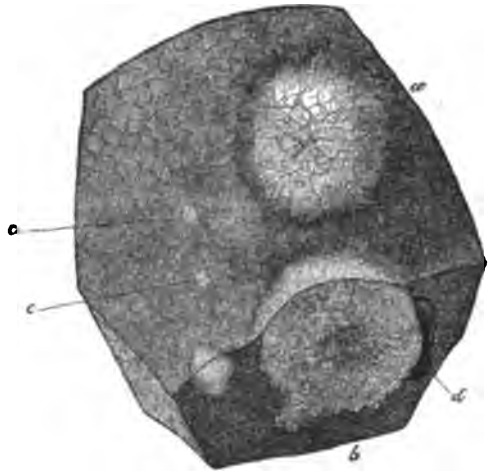

nouvelles substances et s'accroît ainsi par intus-susception. Cela est en soi indifférent; car la plupart sont d'accord pour admettre que la tumeur s'accroît par elle-même, que les parties voisines sont soumises à une pression proportionnelle au degré de cet ac-

Fig. 2. Éruptions secondaires multiples de cancroïde du foie vus à la surface et sur la coupe de l'organe. En *c*, *c* tout petits foyers récents. Les gros noyaux *a*, *b* formés de nombreux petits noyaux ; *d* une veine coupée.

croissement et que la compression exercée par la tumeur les atrophie et finit par les faire disparaître. Lorsqu'une tumeur siége immédiatement à la surface d'un organe, on sait qu'en général elle ne se développe pas également dans tous les sens, mais que la partie surtout qui est dans l'épaisseur de l'organe, s'accroît toujours davantage. Mais ici aussi on se figure que l'accroissement se fait du dedans au dehors de la tumeur. Cela n'est pas exact en général. Tout au plus une telle disposition se rencontre-t-elle dans quelques formes bénignes et plus innocentes, mais elle devient d'autant moins vraie que la malignité du néoplasme est plus marquée. Ainsi dans le dernier exemple on peut se convaincre positivement que ce n'est pas l'ancienne tumeur, la chose existant à un moment donné qui s'accroît en soi et par soi, mais, bien qu'il se reforme toujours *de nouveaux foyers accessoires dans le voisinage*, par l'adjonction desquels la tumeur s'accroît et qu'ainsi la grosse tubérosité que l'on finit par avoir n'est qu'*une somme, un multiple de petits foyers*[1] qui se réunissent entre eux, se confondent et finissent par figurer un corps unique en apparence.

L'accroissement se fait donc de telle sorte que le petit noyau existant d'abord ou la *nodosité-mère*[2] (*Mutter-Knoten*), comme je l'appellerai, ne s'accroît que jusqu'à un certain volume; puis il cesse de croître. Mais pendant ce temps il se forme de nouveaux noyaux autour de lui, une zone de nouveaux *foyers*. Ces nouveaux foyers peuvent finir par devenir si gros qu'ils se touchent les uns les autres et se confondent tant entre eux qu'avec la masse principale. Puis se forme une nouvelle

Fig. 3.

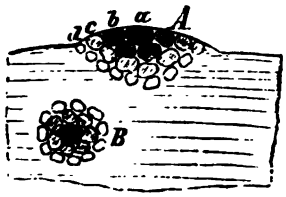

Fig. 3. Représentation schématique du développement des tumeurs. *A* Un noyau occupant la surface d'un organe : *a* la partie la plus ancienne (noyau mère) ; *b* couche plus récente de noyaux secondaires ; *c* couche plus jeune encore ; *d* la dernière. *B* Noyau collectif semblable dans l'intérieur d'un organe, avec des zones circulaires de noyaux accessoires.

[1] *Path. cellul.*, p. 385.

[2] Cette expression, usitée depuis longtemps chez les paysans russes pour désigner la première nodosité dans le sang de rate (cpr. Virchow, *Handbuch der spec. Path. u. Therap.*, II, *Zoonoses*, p. 399), s'applique parfaitement aux tumeurs et mérite d'être en général adoptée dans la terminologie.

[illegible] : il est vrai, comme je tiens particulièrement à le faire remarquer, que les nodosités accessoires ne sont pas toujours dans un rapport de voisinage immédiat avec les nodosités primitives : il n'est pas rare de les rencontrer séparées par un certain intervalle de tissu sain.

Cet [illegible] montre d'une façon très-positive que le noyau-mère exerce sur les parties voisines une certaine incitation, qui provoque dans les parties voisines un processus analogue à celui qui a présidé au développement de la tumeur primitive. En effet, l'observation directe montre que les noyaux accessoires procèdent d'une prolifération des éléments de tissus environnants et non, comme on l'admettait encore il y a peu de temps, d'un exsudat ou d'un blastème exsudé. L'action qui s'exerce dans l'intimité de tissus solides, ne se conçoit guère autrement que par l'intermédiaire de liquides, de *sucs*, de sucs qui se sont formés dans la nodosité-mère, qui partent de là pour pénétrer par voie d'imbibition les parties voisines et y provoquer les nouveaux désordres[1].

Il en est ici absolument de même que dans la propagation de plus d'un processus inflammatoire. Que l'on observe un érysipèle : le procès morbide gagne de place en place, un point se prend après l'autre et nous ne pouvons cependant méconnaître que la maladie, dans sa dernière localisation, ne soit une suite de la première affection, que le point le dernier atteint n'ait été sollicité par le premier point malade à une affection identique.

Autre exemple : il se développe à la surface du corps, une pustule d'un contenu un peu irritant; ce liquide coule sur les parties voisines, où se développent des pustules analogues. Que l'on se rappelle certaines affections syphilitiques, par exemple les condylômes plats (plaques muqueuses), où la lésion se propage de place en place. Dans bien des cas de développement de tumeur il n'est guère possible d'admettre un autre mode de propagation que celui où un suc ou une humeur nuisible se produit sur place, pénètre dans les parties voisines, y sert de nou-

[1] J'ai pour la première fois développé cette doctrine, selon moi d'une haute importance, dans l'histoire de l'enchondrôme, où j'ai démontré en même temps que l'imbibition des sucs infectants se fait par les anostomoses des éléments du tissu connectif, et que ceux-ci sont le point de départ des nouveaux foyers de tumeurs. (Virchow, *Archiv*, 1853, t. V, p. 245.)

vel incitateur à une production analogue et provoque ainsi la formation du nouveau foyer morbide. Comment veut-on expliquer autrement ces hideuses formes de squirrhe, où la peau s'altère dans une étendue toujours plus grande, parfois sur une étendue de plus d'un pied carré, autour d'un foyer primitivement très-circonscrit (cancer en cuirasse)?

A mon avis, l'étude de l'accroissement local des nodosités est précisément un des exemples les plus probants de la nature infectieuse des substances qui se développent dans le corps de la tumeur; et la formation de ces nouveaux foyers, ou, ce que l'on a appelé, en un mot, l'*accroissement de la tumeur*, est pour moi analogue à l'atteinte morbide des glandes lymphatiques et à celle d'autres organes éloignés dans le cours de la généralisation du mal. Dans ces trois cas nous avons une *infection*, une sorte de contagion, où une substance infectieuse, un « miasme[1] » part du point de première formation pour s'étendre en partie par la voie de l'imbibition directe, de la simple endosmose ou de l'immigration dans le voisinage; partie par la voie du courant lymphatique, jusqu'aux glandes lymphatiques les plus proches[2]; partie enfin par la voie de la circulation sanguine, où elle pénètre lorsque le mal atteint les parois des veines.

La question de savoir s'il n'y a ici qu'une absorption de sucs en jeu, est beaucoup plus difficile à résoudre et je ne nie pas qu'elle ne soit possible, et même dans certains cas probable; que non-seulement des sucs, mais encore des éléments morphologiques, particulièrement des cellules, ne soient entraînés par le courant et ne jouent en même temps le rôle de moyen d'inoculation.

Il n'est, en effet, pas rare de trouver des vaisseaux lymphatiques, même sur un très-long trajet, remplis de la masse qui forme la tumeur. Cela se rencontre non-seulement dans le cancer et le cancroïde, mais aussi dans d'autres tumeurs, dans l'enchondrôme par exemple. La tumeur envoie, de cette façon, dans l'intérieur des vaisseaux lymphatiques, des ramifications semblables aux branches d'un arbre, qui peuvent finir par faire

[1] Virchow, *Handbuch der spec. Path. u. Therap.*, I, p. 275, 277. *Gesammelte Abhandlungen*, p. 53. μιαίνω = *inficio*, j'infecte.

[2] *Path. cellul.*, p. 181 et suiv.

éclater la paroi des vaisseaux lymphatiques, traversent les tissus ambiants et apparaissent au jour libre. Un des cas les plus remarquables de ce genre que j'aie observé[1] est celui d'un cancer de la gaîne de l'utérus, où les vaisseaux lymphatiques du péritoine, et ceux qui des poumons se rendaient aux glandes bronchiques également altérées, étaient remplis sur une grande étendue par des masses cylindriques cancroïdes; il s'y trouvait dans la cavité péritonéale et dans les bronches des masses vermiformes libres sorties de ces vaisseaux et formées entièrement de cellules de la tumeur. Il y a donc deux possibilités d'extension d'éléments cellulaires par les vaisseaux lymphatiques: l'une d'après laquelle, de l'extrémité des ramifications de la tumeur pénétrant dans les canaux lymphatiques, il se détacherait des cellules qui seraient entraînées par le courant de la lymphe; l'autre d'après laquelle les ramifications de la tumeur se feraient une voie à travers les parois qui les renferment et se trouveraient ainsi libres dans les cavités ou les canaux du corps. Mais il m'est impossible de dire positivement laquelle de ces voies les métastases suivent régulièrement dans leur mode de production; dans la plupart des cas, les vaisseaux lymphatiques qui de la tumeur se rendent aux glandes lymphatiques sont libres et simplement remplis de liquide.

Il n'est pas rare de trouver aussi, comme je l'ai déjà dit, des masses très-friables de tumeurs qui ont pénétré à travers les parois des veines et dont il peut très-facilement se détacher des parties. Quelques observateurs ont prétendu avoir vu de ces cellules dans le

Fig. 4. Cancer des vaisseaux lymphatiques à la surface des poumons. *a* Un lobule pulmonaire avec infiltration complète du grand vaisseau périphérique, les réseaux centraux plus fins commencent à se remplir. *b* Un plus grand lobule pulmonaire, où tout le réseau lymphatique est presque entièrement rempli (farci). *c* Farcissement complet et élargissement croissant du réseau. Grandeur naturelle.

[1] Virchow, *Trois observations de tumeurs épithéliales généralisées* (*Gaz. méd. de Paris*, 1853, p. 212-213).

sang lui-même[1]. Je ne veux pas nier absolument ce fait, car il est toujours très-périlleux de nier catégoriquement ce que quelqu'un dit avoir positivement vu. Il y a cependant de nombreuses sources d'erreur[2] : ainsi il arrive que l'on trouve dans le sang de grands éléments cellulaires ; ce ne sont pas nécessairement des éléments de la tumeur. Dans les cadavres il se détache de la surface interne des vaisseaux des cellules épithéliales qui se mêlent au sang. La rate fournit probablement aussi de grands éléments que l'on peut prendre pour des cellules de tumeur. Il faut en pareille matière être très-prudent. Mais j'ai vu moi-même des cas indubitables où des fragments entiers de tumeur, d'une grandeur déjà reconnaissable à l'œil nu, s'étaient détachés de cancers des veines et étaient arrivées dans l'artère pulmonaire; on a aussi observé dans la lymphe du canal thoracique, des éléments qui présentaient du moins la plus grande analogie avec ceux du cancer[3].

Ces considérations rendent, en tout cas, très-vraisemblable la possibilité du transport, dans certaines circonstances, de particules morphologiques. Il est même un cas où une propagation de

Fig. 5.

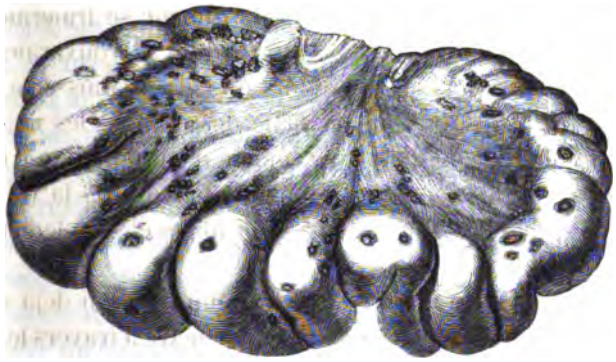

ce genre est beaucoup plus probable que celle qui ne se ferait

Fig. 5. Cancer péritonéal disséminé, consécutif à un cancer primitif de l'estomac. Auréoles de pigment autour des petits noyaux cancéreux.

[1] Andral, *Hématologie pathol.*, 1843, p. 179. — Heller, *Archiv für Mikroskopie u. Chemie*, 1846, livr. 1. — Wernher, *Zeitschrift. für rat. Medicin.* Nouvelle série, 1854, t. V, p. 109. — Rokitansky, *Allg. path. Anat.*, 1846, p. 553.

[2] Virchow, *Medic. Zeitung d. Vereins f. Heilk. in Preussen*, 1846, n° 35, p. 165. *Gesammelte Abhandl.*, p. 163.

[3] A. Buez, *Du cancer et de sa curabilité.* Paris 1860, p. 59, pl. III, fig. 1.

que par les sucs seuls; c'est la propagation telle qu'on l'observe, en particulier, dans les grandes cavités séreuses où la maladie part d'un organe déterminé. Quand il existe, par exemple, primitivement un cancer de l'estomac, qui s'étend jusqu'à la séreuse, il n'est pas rare de voir le péritoine devenir le siége d'une éruption cancéreuse multiple, mais non uniforme; au contraire, en des points souvent très-éloignés et précisément disposés de façon à être contaminés par les substances qui glissent le long de la surface péritonéale de la paroi abdominale, par exemple dans les environs des ligaments latéraux de la vessie, dans l'excavation recto-vésicale, recto-utérine ou utéro-vésicale. Dans ces points se forment de nouveaux petits îlots de tumeur, *une seconde génération de nodosités*, absolument comme si l'on eût répandu une semence[1] qui aurait germé çà et là où elle serait tombée. Je ne puis mieux comparer cette apparence qu'à l'arbre ou au buisson que l'on rencontre quelquefois sur le versant d'une montagne et pour lesquels il faut admettre qu'ils y ont certainement été semés, que probablement des graines, en tombant du haut de la montagne, arrêtées par quelque point saillant, s'y sont fixées et y ont pris racine.

Ce ne sont point là des preuves absolues : aussi me déterminent-elles à ne porter qu'un jugement très-réservé sur le mode de propagation, de telle sorte que je ne conteste pas la *possibilité* du détachement de particules de tissus qui, entraînées, deviendraient le germe de la maladie dans un nouveau point[2]. Mais je tiens pour invraisemblable que la propagation par transport à distance de parcelles de tissu soit la règle. *Précisément dans les cas les plus exquis de cancer des veines ou des vaisseaux lymphatiques, on ne trouve souvent aucun noyau métastatique, ou bien ces noyaux ne sont que très-peu nombreux et petits*, tandis qu'au contraire la dégénérescence du côté des veines ou des lymphatiques manque totalement dans les cas de lésions métastatiques des plus multipliées. Il fallait, d'après cela, se bien garder de tirer des règles générales de quelques cas isolés. Il est probable que les deux modes de contagion existent, mais je n'en tiens pas moins la contagion purement humorale pour la plus importante. Comme

[1] *Path. cellul.*, p. 181.
[2] *Gesammelte Abhandlungen*, p. 53.

les éléments cellulaires dans l'intimité de la tumeur doivent être regardés comme les éléments qui produisent les sucs nuisibles, ils pourront aussi être porteurs de ces sucs dans les points éloignés. On peut établir avec certitude par l'observation que ces cellules, répandues en quelque sorte comme des semences, ne donnent pas *par elles-mêmes* naissance aux nouvelles tumeurs; que les nouvelles nodosités ne se développent pas par une sorte de germination des cellules déplacées, mais que *les tissus préexistants subissent, en leur lieu et place, l'atteinte morbide*[1], et que, procédant d'eux et uniquement par un travail local de prolifération, les soi-disant métastases, les nodosités secondaires se produisent. Il s'agit ainsi toujours d'une *infection* qui s'exerce par la partie détachée de la tumeur sur le tissu local, et la *dissémination* elle-même, par les éléments de la tumeur, nous conduit nécessairement à regarder ces éléments comme les agents de transport et les organes générateurs d'un principe infectant, qui, de son côté, n'est pas nécessairement lié aux éléments cellulaires.

[1] *Path. cellul.*, p 180.

QUATRIÈME LEÇON.

(22 novembre 1862.)

Étiologie des tumeurs néoplasiques.

Dyscrasie et cachexie. Doctrine névro-pathologique. Disposition locale des tissus. Hérédité : tumeurs congénitales, prédisposition (faiblesse). Lésions préexistantes : cicatrices, vices de conformation congénitaux, inflammations. Situation, structure et fonction des organes. Altérations mécaniques. Rétention des testicules. Siége de prédilection et immunités. Disposition différente à la production des tumeurs primaires et secondaires (métastases). Diathèse constitutionnelle. Causes locales et développement de tumeurs homologues dans des dyscrasies spécifiques.

Les caractères que l'on regarde comme nécessaires pour établir l'hétérologie d'une tumeur sont les suivants :

1° La *progression locale*, l'accroissement par la formation de nouveaux foyers accessoires autour de la nodosité-mère, l'action de ronger lorsque la tumeur s'ulcère, ce qu'indique depuis le moyen âge le nom de *cancer*. Cancer, en effet, dans le sens du moyen âge, exprime l'action rongeante de la tumeur ulcérée et non celle de la tumeur avant l'ulcération.

2° La *récidive sur place* après l'extirpation.

3° L'*altération des glandes lymphatiques*.

4° La formation de *foyers métastatiques* dans des organes éloignés, la *généralisation*.

Toutes ces propriétés, nous l'avons vu, s'expliquent bien plus naturellement par une infection secondaire que par une dyscrasie primitive; car, pour ce qui est de la récidive après une opération, l'observation permet de voir facilement que très-souvent l'extirpation n'est pas complète[1]. Lorsque l'on a extirpé une tumeur

[1] John Pearson, *Pract. obs. on cancerous complaints*. Lond. 1793, p. 32.

et que l'on croit l'avoir enlevée en totalité, tandis qu'on a laissé persister une zone dans laquelle l'altération morbide existe déjà à un état peu avancé dans les lèvres de la plaie, il est évident que ce point pourra devenir avec la plus grande facilité le point de départ d'une nouvelle tumeur. C'est là, comme cela a déjà été dit plus haut (p. 46), non pas un simple raisonnement, mais le résultat direct de l'observation, que l'on peut contrôler très-facilement : il suffit chaque fois d'examiner soigneusement les bords de la partie extirpée.

Dès l'instant où la propagation de tous ces nouveaux foyers morbides, le développement des noyaux secondaires se comprend beaucoup plus naturellement par une infection secondaire que par une dyscrasie primitive, il est permis de révoquer singulièrement en doute une dyscrasie primitive qui devrait expliquer le point de départ de la tumeur primitive. Car le mode de développement des noyaux secondaires renverse en réalité toutes les raisons qui pouvaient nous déterminer à admettre une dyscrasie pour expliquer la formation de la tumeur primitive. On en appelle toutefois souvent encore à un autre phénomène symptomatique, qui est l'objet d'un malentendu complet : à la *cachexie*, à la mauvaise mine des malades, à leur nutrition incomplète, à la diminution des globules rouges du sang (anémie, oligæmie), aux troubles de la digestion et qui sait encore à quoi. Tout cela existe, ce n'est pas douteux ; mais il est tout aussi indubitable que rien de semblable ne s'observe dans d'autres cas de tumeurs malignes parfaitement marqués. En examinant les cas où il y a cachexie, on voit d'autre part celle-ci être en grande partie la *conséquence* de la marche locale de la tumeur ; elle est due tantôt à la grande consommation de substances organiques qui s'y fait, tantôt à des hémorrhagies considérables, à de fortes déperditions de sucs ou à des états putrides : toutes conditions qui réagissent sur l'organisme entier. Lorsque chez une personne il se développe une tumeur maligne de l'utérus, elle n'est d'ordinaire pas cachectique à l'époque de la première apparition de la tumeur ; c'est ce qui a conduit, seulement dans ces derniers temps, à découvrir les tumeurs utérines dans les premières périodes de leur développement, depuis que l'on a commencé à examiner avec plus de soin et plus fréquemment les altérations locales.

Mais lorsque plus tard survient l'ulcération qui ronge de plus en plus et s'accompagne de fortes pertes sanguines ou autres, alors nous voyons se développer ces états cachectiques, états qui se rencontrent identiquement les mêmes dans beaucoup d'autres affections ulcéreuses et qui n'ont rien de spécifiquement cancéreux.

Dans certains cas, on a bien relevé le teint tout particulier (jaunâtre ou terreux) de ces malades. Cela arrive en effet. Mais on rencontrerait de grandes difficultés si l'on voulait, au moyen de ce caractère, diagnostiquer le cancer. On voit d'ordinaire les plus fortes colorations de la peau[1] dans les cas où les organes digestifs, surtout l'estomac et peut-être le foie, sont affectés, en dehors des troubles généraux et locaux de nutrition, que l'on conçoit aisément, en songeant à la fréquence de l'altération concomitante des glandes lymphatiques épigastriques et mésentriques. Mais ce sont plutôt là des symptômes accidentels, qui ne procèdent nullement de la dyscrasie[2]. Il suffit, pour être édifié à tout jamais sur l'insuffisance de ce caractère, de voir un individu, avec les apparences de la santé la plus florissante et le teint le plus pur, ne pas moins porter une tumeur maligne.

Il serait très-risqué, après ces prémisses, d'avancer que l'état des sucs de l'économie soit parfaitement indifférent au développement des tumeurs et qu'il ne faille rapporter celles-ci qu'à des altérations locales. Ce n'est, en aucune façon, ma pensée. Il est d'observation qu'un trouble général de la nutrition fait naître certaines dispositions dans le corps, et que, par suite, certains organes sont plus disposés que d'autres à subir l'atteinte morbide; je regarde comme très-admissible qu'une maladie antérieure quelconque, qui a amené dans le corps une altération de la nutrition en général, une altération de la masse sanguine ou quelque altération organique, puisse avoir l'importance d'une cause prédisposante. Mais il y a une grande différence entre considérer ces états de dyscrasie et d'altération nutritive, seule-

[1] Dans la sixième leçon je reviens encore sur un cas particulier de cachexie.

[2] Phil. de Walther prétendait qu'il n'y a pas qu'une seule et unique physionomie cancéreuse, mais qu'elle varie dans les différents cancers, par exemple le cancer de l'estomac, de l'ovaire, du rectum, de la face (Gräfe und Walther, *Journal*, V, p. 218). Si cette opinion était la vraie, elle ne serait que plus favorable à l'importance deutéropathique de ce signe.

ment comme cause prédisposante ou y voir la cause essentielle, efficiente du mal. Suivant que l'on adopte l'une ou l'autre de ces opinions, on se conduira d'une façon très-différente dans la pratique.

On n'a jamais opposé avec une grande conséquence les idées névro-pathologiques aux doctrines humorales en matière de tumeurs. Il y a bien eu quelques névro-pathologistes enthousiastes qui ont cru trouver précisément dans les rapports de l'appareil nerveux la cause immédiate de tout développement de tumeur. Il n'est pas difficile, en particulier lorsque l'on s'occupe de la littérature spéciale des tumeurs, de trouver de nombreuses autorités qui prétendent que des influences morales dépressives, comme des soucis et des chagrins, que des lésions directes des nerfs ou des affections fébriles graves ont donné lieu au développement de tumeurs. Ce genre de causes a été surtout mis en jeu pour le cancer de l'estomac[1]; mais les raisons qu'on en donne sont très-faibles, et Barras[2] n'a certes pas tort de croire que bien des soi-disant prodromes nerveux sont déjà eux-mêmes des symptômes du cancer de l'estomac. D'autre part, il résulte de la statistique que le cancer en général, comme le cancer de l'estomac en particulier, est plus fréquent chez les gens aisés que chez les indigents[3], et on pourrait en conclure que les classes les plus nerveuses de la population y sont plus exposées. Mais cette explication est très-problématique; elle est insoutenable lorsque, sans se borner au cancer, on considère aussi d'autres tumeurs. En tous cas, l'influence des nerfs ne saurait agir autrement qu'en amenant un affaiblissement du corps, qui pourrait avoir une importance égale à celle des troubles de nutrition en général : ce serait une cause prédisposante[4].

Parmi les observateurs de nos jours, il en est un seul qui a émis une théorie plus plausible pour la doctrine névro-pathologique; ce fut Schröder van der Kolk, mort récemment. Il y a déjà une série d'années, dans des recherches qui se faisaient sous

[1] René Prus, *Recherches nouvelles sur la nature et le traitement du cancer de l'estomac*. Traduit en allemand par Balling. Würzbourg 1829, p. 64.

[2] Barras, *Précis analytique sur le cancer de l'estomac*. Paris 1842, p. 14.

[3] Walter Hayle Walshe, *The nature and treatment of cancer*. Lond. 1846, p. 159. — Marc d'Espine, dans l'*Écho médical*. Neuch. 1858, t. II, p. 322.

[4] *Path. cellul.*, p. 262. — Virchow, *Handbuch der spec. Path. u. Therapie*, I, p. 276.

sa direction sur la régénération des os fracturés[1], il se rencontra un cas où, chez un lapin auquel on avait fracturé la jambe après avoir sectionné les nerfs de la cuisse, il se forma dans la cavité médullaire, au lieu d'un cal régulier, une tumeur molle à l'extrémité de chacun des fragments du tibia ; Schröder crut avoir affaire à un fungus médullaire. J'ai vu moi-même, à Utrecht, cette pièce qui m'intéressait beaucoup ; seulement je n'ai pu y rien distinguer qui pût me déterminer à prendre cette lésion pour du cancer. On peut facilement donner lieu à des productions identiques chez des lapins, en leur fracturant la partie moyenne du maxillaire inférieur. A cette place il n'y a pas de lésions considérables de nerfs, parce que c'est là que se distribuent leurs rameaux terminaux ; si la fracture est médiane, ils ne s'y trouvent que bien peu intéressés. Mais les os fracturés se déplacent continuellement lorsque le lapin remue ses mâchoires, et les fragments frottent l'un contre l'autre ; il en résulte une irritation persistante et il se forme une espèce de tumeur. Mais ce sont là des tumeurs inflammatoires qui ne renferment rien d'autre que des tractus de tissu connectif s'entrecroisant dans différentes directions, quelquefois du tissu osseux, du pus et des granulations, mais rien moins que du cancer et encore bien moins un cancer dont la malignité serait constatée. Ah ! si l'on était arrivé à produire des tumeurs qui aient amené plus tard des métastases, alors je consentirais à me rendre ; dans le fait, je ne puis m'empêcher de dire que, d'après ma conviction, le cas en question a été faussement interprété, et que, par suite, il n'est pas nécessaire de l'expliquer. Schröder[2] pensait que la production d'un cancer, dans son cas, ne se concevait pas autrement que comme une conséquence du défaut d'influx nerveux ; la force régulatrice qu'il attribuait au système nerveux, avait manqué au travail régénérateur dans le point fracturé. Les éléments nouveaux de tissus s'étaient développés par eux-mêmes comme des êtres parasitiques, n'avaient pas revêtu la forme du cal suivant la loi typique du corps, mais avaient continué à proliférer à l'état de cellules et avaient constitué

[1] Janus Wittop Koning, *De vi nervorum in ossium regeneratione*. Diss. inaug. Trajecti ad Rh. 1834, p. 60.

[2] *Aanteekeningen van de Sectie-Vergadering van het Prov. Utrecht, Genootschap.*, 29 junij 1847.

[illegible] une sorte d'enfants perdus qui n'étaient pas arrivés à pro- [illegible] en vue duquel ils avaient été formés dans le principe. Mais ce n'a été qu'un essai [illegible] pas comme probant. Nous avons, au contraire, un grand nombre d'expériences [illegible] chez les animaux de toute espèce, on a pro- [illegible] des fractures des extrémités après avoir sectionné les nerfs, et cependant il ne s'est pas développé de cancer, ce qui aurait dû arriver infailliblement ou fois ou l'autre, si la cause déter- minante en était la suppression de l'influx nerveux.

Si, d'après cela, on ne peut trouver ni dans le sang ni dans l'appareil nerveux, le point de départ que l'on cherche pour les tumeurs, on en arrive tout naturellement aux *tissus* d'où pro- cèdent les tumeurs par un travail continu de prolifération. A ce sujet il est à noter avant tout un fait très-important qui a une valeur considérable dans l'histoire des tumeurs, c'est la *disposi- tion locale* aux tumeurs. Il se présente, en première ligne, la transmission *héréditaire*, qui peut être considérée comme indu- bitable, car elle a porté sur les différentes formes des tumeurs, et a été établie avec certitude soit au moyen des tables généalo- giques exactes de certaines familles, soit par de grands relevés statistiques. Mais, dans ce nombre, il faut de nouveau distin- guer différentes catégories.

La disposition héréditaire se trahit parfois de très-bonne heure, de telle sorte que la production nouvelle existe déjà lors de la nais- sance et qu'elle est par conséquent *congénitale* dans le sens propre du mot. Cela est surtout vrai pour une série de formes de petites tumeurs que l'on désigne sous le nom de *nævi*. Dans certaines familles, les nævi sont héréditaires, de sorte qu'en des places dé- terminées du corps surviennent de semblables tumeurs[1]. Ces nævi n'ont d'ordinaire aucun cachet de malignité, mais ils sont quelque- fois en nombre plus ou moins grand sur le même individu. Il est naturellement difficile d'établir jusqu'à quel point ils existent dans les organes internes; à la surface du corps, ils sont non-seule- ment fréquents, mais encore très-variables d'aspect, comme le montrent déjà leurs noms (nævus verruqueux, pileux, pigmen- taire, vasculaire, lipomateux). Nous voyons se rapprocher le

[1] *A pisis Pisones, ciceribus Cicerones, lentibus Lentulos appellatos esse.*

plus d'eux les tumeurs épidermoïdales et les fibrômes héréditaires, toutes tumeurs qui se lient à des tissus très-déterminés et qui ne réveillent aucun soupçon de germe dyscrasique. La syphilis est presque la seule qui, dans quelques-unes de ses formes congénitales, donne prise à cette opinion.

L'autre série, beaucoup plus importante, des tumeurs héréditaires renferme de ces cas où la maladie est, il est vrai, transmise par *hérédité*, mais *n'apparaît ou ne se développe qu'après la naissance ou à une période ultérieure de la vie*[1]; trente années et plus peuvent se passer avant que le mal se déclare. Dans cette classe se rangent les tumeurs héréditaires du sein et de l'utérus, de la peau et de l'estomac, des glandes lymphatiques et des poumons. On sait que toutes ces formes se représentent fréquemment dans certaines familles. Le tubercule et la scrofule, la lèpre, la mélanose, le cancer et le cancroïde en fournissent des exemples. Ici il n'y a certainement qu'une *prédisposition*. C'est de la prédisposition et non de la maladie que l'on hérite; car si c'était de la maladie elle-même, on devrait en reconnaître déjà quelque chose plus tôt. Mais nous voyons que la maladie ne se développe qu'après une certaine durée de la vie extra-utérine, souvent à des périodes précises: par exemple chez les femmes aux périodes critiques de la vie sexuelle, lors de l'établissement de la menstruation, à l'occasion de la puerpuéralité ou bien lors de la ménopause. Dans ces cas, il nous faut bien admettre que les tissus de certaines parties du corps sont empreints d'une fâcheuse disposition, en vertu de laquelle, lorsqu'ils ont subi certaines actions extérieures ou qu'ils ont été atteints de certaines lésions, ils ne peuvent rentrer dans l'équilibre normal et revenir entièrement à leur état normal. On a souvent regardé une telle imperfection comme de la *faiblesse*, et ces phénomènes rentraient dès lors dans le domaine physiologique. Mais il est indubitable qu'ils doivent avoir un point de départ anatomique ou, comme on dit d'ordinaire, *organique*, qui ne peut être recherché que dans la structure intime et fine des parties[2]. D'ordinaire il s'agit, dans ces cas,

[1] Virchow, *Gesammelte Abhandlungen*, p. 51.

[2] J'ai traité avec plus de détails cette question à l'occasion d'un travail sur la différence entre la phthisie et la tuberculose (*Würzb. Verh.*, 1852, t. III, p. 101), ainsi que dans mon *Handbuch der spec. Pathol. u. Therap.*, I, p. 341.

d'organes déterminés, tels que les poumons, la peau, les muqueuses de certaines régions; ou bien c'est un système déterminé, comme le squelette, le système uro-génital, le système vasculaire. Les faits les mieux observés à ce sujet concernent les animaux domestiques, par exemple dans la pommelière (*morbus gallicus, Perlsucht*) et dans la mélanose, dont il sera traité plus tard avec plus de détail. Qu'il suffise ici de renvoyer à la disposition morbide particulière (prédisposition, vulnérabilité) des animaux *blancs* (albinos)[1].

Mais une pareille imperfection peut aussi être *acquise*. Certaines maladies graves, en particulier celles qui s'accompagnent de lésions de nutrition, exercent une puissante action prédisposante. C'est ce que démontre, avant tout, l'histoire de la tuberculose. Mais, même en l'absence de maladie particulière, un *âge avancé* s'accompagne, dans le déclin naturel des choses, d'une somme toujours croissante de lésions, qui placent les tissus dans une prédisposition croissante. On connaît assez la forte proportion des cancroïdes dans la seconde moitié de la vie, et nous aurons plus tard encore occasion d'en parler.

D'autres observations viennent confirmer celles-là : il se développe plus tard des tumeurs *dans les points qui ont été antérieurement le siége d'une maladie réelle de l'individu*. Ainsi, il est bien établi que les *cicatrices* sont, dans certaines circonstances, le point de départ positif du développement de tumeurs (excroissances, kéloïdes, gommes). Mais une cicatrice consiste en un tissu qui, généralement, est incomplétement formé; en effet, elle ne reproduit pas d'ordinaire parfaitement dans sa texture la disposition type de la partie. C'est donc un cas bien distinct, où l'imperfection du tissu existant devient la cause du développement d'une tumeur.

Nous avons ensuite un cas déterminé dans les *nævi*, dans ces vices de conformation congénitaux, qui montrent visiblement une déviation de la disposition type de la partie. Les nævi peuvent, à un âge plus avancé, devenir le siége du développement d'une tumeur qui s'étendra plus loin, et alors elle est ordinairement

[1] Kreutzer, *Grundriss der gesammten Veterinärmedizin*. Erlangen 1853, p. 27. — Erdt, *Der Albinismus der Thiere. Pommersche landwirthsch. Monatsschr.* 1861, p. 250, 273.

d'une espèce très-maligne. Il en est de même pour d'autres excroissances et en général pour *tous les tissus et organes qui n'atteignent leur parfaite conformation et leur entier développement qu'à un âge plus avancé.* Dans cette catégorie rentrent les extrémités articulaires des os, les seins, l'utérus, les ovaires et les testicules.

Nous savons, de plus, que sur les muqueuses, les tumeurs surviennent précisément le plus souvent dans les points qui ont été antérieurement le siége de *maladies simplement inflammatoires* qui avaient suffi pour altérer peu à peu la structure naturelle des parties. L'hyperplasie simplement inflammatoire du catarrhe chronique conduit à la formation de polypes, et les polypes peuvent plus tard devenir à leur tour le siége d'un développement cancéreux ou cancroïde. On trouve dans le cancer de l'estomac, aux alentours des ulcères, des altérations dues au catarrhe chronique, qui se confondent insensiblement avec la formation particulière du cancer. Les exostoses, les verrues, l'éléphantiasis, les scrofules fournissent de nombreux exemples du début inflammatoire, et l'on sait, au sujet des tubercules, avec quelle prédilection ils se développent dans les muqueuses ou les séreuses chroniquement enflammées et même dans les fausses membranes et les indurations.

On peut enfin ranger encore dans la même catégorie les cas où une région déterminée du corps, *par sa situation, sa structure et sa fonction particulières, est exposée à être fréquemment lésée:* elle devient alors précisément plus souvent que d'autres le siége de ces lésions et sera naturellement plus prédisposée en général aux atteintes morbides. De ce nombre se trouvent avant tout les affections si fréquentes de l'estomac, des organes génitaux, des os et de la peau; il faut aussi y compter la prédisposition morbide toute particulière *du bord des différents orifices du corps*[1]. En embrassant toutes les tumeurs malignes, on trouve qu'un nombre considérable d'entre elles se développent précisément aux bords des orifices et cela suivant un ordre tel que les orifices qui sont le plus exposés aux actions extérieures, sont aussi le plus souvent malades; la maladie se développe d'autant plus facilement que l'influence causale

[1] Virchow, *Handbuch der spec. Path. u. Ther.*, I, p. 814.

est plus grossière et ses effets locaux plus rudes. C'est ainsi que de tous les orifices, ceux de l'appareil digestif, où les divers points resserrés sont comme autant de nouveaux orifices, sont le plus fréquemment atteints; et cela se conçoit bien : en effet, les substances grossières qui les traversent, agissant soit mécaniquement soit par leurs propriétés chimiques et thermales (caloriques), lèsent bien plus ces parties que cela n'arrive aux autres orifices, comme dans les voies respiratoires, où ne passe que de l'air, ou à tel autre point qui ne donne passage qu'à des liquides.

Lorsque nous embrassons ces faits d'un seul coup d'œil et que nous y comprenons le nombre assez considérable de cas très-bien observés, où la cause première du développement d'une tumeur a été indubitablement une *action mécanique déterminée*[1] ou une lésion, suite d'une violence reconnue, comme un coup ou un choc, a été en un endroit le point de départ du développement d'une tumeur, il devient, dans le fait, très-difficile de rejeter l'opinion qui cherche dans certains états locaux des tissus la cause principale du développement des tumeurs. Nous reviendrons plus tard souvent sur ce point.

J'ajouterai encore ici un exemple particulièrement caractéristique qui m'a toujours paru des plus frappants : la fréquence des tumeurs siégeant dans *les testicules retenus* à l'anneau[2]. Lorsque le testicule ne descend pas complétement dans le scrotum et qu'il s'arrête en quelque point, ce qui peut arriver en des points très-différents, soit dans la cavité abdominale, soit dans le canal inguinal, il s'ensuit presque toujours une certaine perturbation dans son développement. Mais il est certes très-remarquable que ce soit précisément dans les cas où les testicules restent entre les parois abdominales que s'y développent dans une très-forte proportion des tumeurs malignes (cancers, kystômes etc.), et cela plus fréquemment que dans les cas où le testicule est retenu dans la cavité abdominale, et bien plus fréquemment encore que dans ceux où le testicule a dépassé le canal inguinal. En effet, lorsque les testicules sont retenus entre les bandes tendineuses qui se trouvent dans la région inguinale, ils y sont exposés à des tirail-

[1] Virchow, *Handbuch der spec. Path. u. Ther.*, I, p. 338.

[2] E. Godard, *Recherches sur les monorchides et les cryptorchides chez l'homme*. Paris 1856, p. 25; *Études sur les mon. et les crypt.* Paris 1857, p. 96.

lements et des frottements de toute nature et comme en même temps, dans ces cas, ils n'atteignent pas un degré de développement parfait, il en résulte que la rétention favorise doublement la prédisposition morbide de l'organe.

Lorsque l'on examine de cette façon l'histoire des différentes formes de tumeurs, on trouve très-fréquemment des circonstances spéciales qui montrent comment les prédispositions morbides naissent en tel ou tel point de conditions locales particulières. Je pense que ce qui précède suffira en général pour prouver que ce n'est pas sans fondement que l'on attache une très-grande valeur aux qualités toutes locales des parties. Mais je veux encore une fois ajouter qu'il se comprend de soi-même que, lorsqu'une certaine partie est dans un état tel que ses propriétés régulatrices aient faibli, cet état doit se prononcer avec d'autant plus de force, *lorsque en même temps l'état général du corps est défavorable*, lorsque particulièrement la composition du sang est viciée, lorsque la nutrition générale languit, lorsqu'il s'y ajoute peut-être encore des affections psychiques quelconques ou d'autres maladies nerveuses qui influent sur la circulation, sur la digestion etc. De telles circonstances seront causes de renforcement dans le travail morbide, mais la prédisposition locale devra toujours et régulièrement être le point capital; c'est elle qui décide en grande partie la nature du produit développé dans le tissu; elle détermine d'autant plus la direction de ce développement que l'on voit, ce qui est encore un point important pour une doctrine plus localisatrice, *certains organes être notablement plus disposés à contracter certaines maladies.*

Chaque espèce de tumeur ne peut également se développer dans tous les organes; bien plus, nous savons pour chacune d'elles qu'elles ont *des siéges de prédilection* en des points qui ne se distinguent nullement par des fonctions physiologiques spéciales, mais dont les particularités résident dans leur disposition anatomique, leur situation ou leur forme; le type du développement de l'organe détermine donc ici, jusqu'à un certain point, la nature de ce qui procédera de lui. Ce fait ressortira encore plus, lorsque les diverses tumeurs seront traitées en détail. On se convaincra alors que dans certains organes on ne rencontre presque jamais certaines tumeurs, tandis que dans ces

mêmes organes on observe très-fréquemment d'autres tumeurs qui, à leur tour, ne se développent presque jamais dans d'autres organes. Que l'on se rappelle le corps thyroïde, l'ovaire, les cartilages vrais etc. Il y a donc une certaine *immunité*, en opposition avec la prédilection. Comment nous en rendre compte autrement qu'en admettant dans la structure, dans les tissus de tel ou tel organe, une cause particulière déterminant l'espèce du développement qui s'ensuit? *La structure anatomique normale est déjà, jusqu'à un certain point, une cause prédisposante pour la fréquence particulière et la direction* dans laquelle les tumeurs se développent dans les différentes parties du corps.

Il est bien entendu que ces considérations se rapportent surtout aux points primitifs d'éruption, désignés plus haut comme nodosités-mères. Car la nature des *tumeurs secondaires* dépend plus ou moins de celle de la tumeur primitive. La disposition locale de la partie n'est, malgré cela, point ici non plus sans importance. Ainsi les reins sont les organes qui, après les poumons et le foie, sont le plus souvent le siége d'éruptions métastatiques. La tumeur leucémique et le tubercule, les sarcômes blanc et noir, le cancroïde et le cancer s'y montrent avec une prédilection particulière. Et cependant les reins ne sont pas plus exposés au courant des masses infectieuses que d'autres glandes, la glande mammaire par exemple. Mais qui a jamais vu de métastase cancéreuse ou sarcomateuse dans ce dernier organe? Et cependant, si la glande mammaire était aussi sensible à la dyscrasie cancéreuse, à la diathèse occulte qu'on l'admet si fréquemment, pourquoi ne le serait-elle que pour la dyscrasie primaire et non pour la dyscrasie ou la diathèse secondaires? Prenons encore le testicule: pourquoi est-il si souvent le siége de la tuberculose secondaire et si exceptionnellement le siége de la carcinose secondaire? Cette différence se conçoit plus facilement, si on la rapporte à une disposition locale qu'à une dyscrasie ou une diathèse générales.

Si l'attention des anciens observateurs n'a pas été fixée sur ces conditions particulières, cela vient de ce qu'ils faisaient trop peu d'autopsies; mais elles ont aussi échappé aux modernes, qui disposaient cependant de connaissances anatomo-pathologiques bien plus riches. Et cependant on peut aller jusqu'à dire que

presque tous les organes qui montrent une grande tendance au développement de tumeurs protopathiques, en montrent une très-faible au développement de tumeurs métastatiques, et réciproquement. Les métastases les plus fréquentes se trouvent dans les poumons, le foie, les reins, les membranes séreuses, toutes parties qui sont précisément très-rarement le siége de tumeurs primitives. La peau extérieure et les muqueuses, l'œil, le nez, les glandes sexuelles sont le siége ordinaire des tumeurs primitives et des nodosités secondaires qui se développent par contagion directe des maladies voisines; très-rarement on y voit des métastases. Les glandes lymphatiques, le cerveau, les muscles et les os occupent le milieu entre ces deux groupes : les glandes lymphatiques étant beaucoup plus souvent atteintes secondairement, les os étant fréquemment le siége de tumeurs primitives, ce qui n'empêche pas celles-là de présenter aussi des éruptions primaires et ceux-ci très-souvent des éruptions secondaires.

Tout ce qui précède conduit à conclure avec une grande probabilité que, même dans les tumeurs malignes, les nodosités-mères ne procèdent pas de la dyscrasie; tout au moins, cette dyscrasie devrait-elle être toute différente de celle qui produit les noyaux métastatiques et sur le développement desquels tous les observateurs sont assez d'accord. *Il ne faut surtout pas confondre la multiplicité simple avec la métastase.* La multiplicité dans des tissus similaires n'implique qu'une plus grande extension de la disposition morbide, et lorsqu'elle se manifeste sur une grande étendue du corps, on peut appeler cette disposition une *diathèse constitutionnelle*[1], dans le sens de la pathologie solidiste. Ainsi la lèpre héréditaire, la mélanose héréditaire peuvent s'accompagner de la plus grande multiplicité de tubercules, sans que nous puissions considérer, pour cela, le sang ou le système nerveux comme les véhicules permanents de la diathèse.

Même dans les cas où l'on ne peut guère révoquer en doute une dyscrasie spécifique, comme dans la syphilis, la morve, la leucémie, nous n'avons aucun droit de considérer les différentes éruptions comme de simples conséquences de la dyscrasie, comme des phénomènes dits *spontanés;* car nous voyons tantôt tel or-

[1] Virchow, *Handbuch der spec. Path. u. Ther.*, I, p. 841.

CINQUIÈME LEÇON.

(29 novembre 1862.)

Pathogénie des tumeurs néoplasiques.

Histoire du développement : la tumeur en voie de développement. 1° *Stade d'irritation.* Excitants dyscrasiques (acrimonie) : syphilis, tuberculose, cancer. Produits non spécifiques d'une dyscrasie. Nature transitoire des altérations du sang dépendant du foyer de production. Excitants extérieurs et leur importance : données statistiques. Comparaison avec l'irritation inflammatoire : tumeurs homologues. Direction du développement déterminée par le germe et le tissu-mère (matrice). Tentatives d'inoculation. 2° *Stade de granulation.* Les cellules primordiales indifférentes. Leur développement dans le tissu-mère. Nature des matrices. Connexion continue de la tumeur avec le tissu-mère. 3° *Stade de différentiation.* Simple différentiation : tumeurs histioïdes. Différentiation multiple : tumeurs organoïdes. Différentiation variée : aberrations ou tumeurs tératoïdes. Importance diagnostique de la disposition anatomique générale des parties de la tumeur. 4° *Stade de floraison* (développement typique). Éléments transitoires et permanents. Différences dans la durée de l'existence des éléments et des tumeurs. Tendance destructive. 5° *Stade de regression.* Terminaisons.

J'ai cherché dans la dernière leçon à déterminer plus exactement les causes d'où peuvent procéder les tumeurs, tout en ayant d'abord en vue les vrais pseudoplasmes et, entre autres, les formes hétéroplasiques, en tant que celles-ci occupent sensiblement le premier rang dans toute étude de ce genre. Aussi dois-je encore insister particulièrement sur ce point que, vu le manque de précision de l'expression *tumeur*, ce que j'ai dit ne saurait s'appliquer à toute et à chaque tumeur ; mais que dans les considérations que j'ai exposées, il ne s'est agi que de cette espèce de tumeur qui est surtout produite par la formation nouvelle d'éléments de tissus et non pas de ces tumeurs qui peuvent apparaître en certains points du corps, comme conséquence directe de l'accumulation de liquides ou de sécrétions quelconques.

Il en est de même également des considérations des auteurs relatives à l'étiologie des tumeurs; elles ne se rapportent, pour la plupart du moins, qu'aux pseudo-plasmes proprement dits, aux tumeurs dont le développement se fait par un travail de prolifération active. J'ai surtout cherché à diriger l'attention sur les causes locales du développement des tumeurs.

Ce qui me reste encore à ajouter pour éclairer la *pathogénèse* des tumeurs néoplasiques, doit surtout servir à donner une idée un peu plus nette de la marche que suit en général le développement des tumeurs. Cela me semble d'autant plus nécessaire qu'aujourd'hui encore on a adopté presque partout une manière de voir qui, j'en suis convaincu, contribue pour la plus forte part à entourer de difficultés la solution de la question du développement des tumeurs et à détourner les recherches du vrai point de vue auquel elles doivent être faites. On a, il est vrai, presque universellement reconnu théoriquement la nécessité de connaître l'histoire du développement d'une tumeur; mais, de fait, on n'a jusqu'ici presque pas fait de recherches dans cette direction; on ne s'est en particulier presque pas inquiété de savoir comment, en réalité, les tumeurs surgissent; pourquoi la même tumeur, suivant les particularités de la localité, suivant les conditions particulières dans lesquelles elle se développe, peut revêtir des formes différentes et présenter en même temps des *variétés* qui sont parfois si importantes qu'elles semblent des espèces toutes nouvelles de tumeurs. On n'a, de plus, en aucune façon, pris note des transformations qui peuvent se faire dans l'intimité de la tumeur développée, avec un soin tel que l'on puisse distinguer entre elles les différentes directions que prennent en particulier les processus régressifs; c'est là une des causes qui a amené à séparer beaucoup d'espèces de tumeurs qui ne sont, lorsqu'on en fait l'objet d'un examen plus attentif, que des stades différents du développement d'une seule et même tumeur.

Il ne faut jamais considérer une tumeur comme un tout, parfaitement achevé dans un moment donné et se présentant à nous avec des caractères constants. On pouvait bien croire cela possible lorsque l'on se figurait les tumeurs comme de simples dépôts de substances qui, contenues dans le sang, allaient se déposer en certains points. Mais dès que l'on fut revenu de cette opinion

primitive, et que l'on eut acquis la conviction que les éléments des tumeurs se forment et se développent autonomiquement sur place, il était aussi naturellement nécessaire de se rappeler que *la tumeur, en réalité, représente quelque chose qui change à chaque instant*, et que même, lorsqu'elle a finalement atteint le summum de son développement, elle ne reste pas à l'état auquel elle est ainsi arrivée, mais qu'au delà et par la suite il s'y fait toujours de nouvelles transformations. L'histoire de la vie d'une tumeur y montre un changement continuel, beaucoup plus considérable que celui que nous observons dans le corps entier ou dans ses différents organes. Il nous faudra encore revenir plus loin sur les différences de durée et de développement des différentes parties dans l'intimité des tumeurs; établissons de suite un point important : c'est qu'on ne saurait se représenter le développement de la tumeur sans en admettre le *renouvellement continuel.*

J'ai déjà noté plus haut que le plus grand nombre de tumeurs (car on peut y comprendre aussi la plupart de celles qui sont dues à un travail exsudatif) sont le résultat de *processus actifs* qui s'établissent dans le corps, processus qui conduisent soit à une augmentation de sécrétion ou d'exsudation, soit à une véritable formation nouvelle : processus qui doivent donc être considérés comme *irritatifs*[1], d'après l'idée que nous nous faisons des causes qui réveillent dans le corps de tels mouvements organiques. Dans l'histoire d'une tumeur, on devrait d'après cela commencer, selon moi, par bien établir le *stade d'irritation*, pendant lequel les tissus subissent l'influence morbide, que celle-ci conduise à une augmentation d'exsudation, de sécrétion ou de formation.

L'influence incitatrice peut, on le conçoit, être extérieure ou intérieure. Lorsqu'elle est intérieure, rien n'empêche qu'elle ne soit, comme on dit, constitutionnelle, ou, pour employer une expression plus conforme à la doctrine la plus généralement répandue, elle peut être dyscrasique. Car dyscrasie exprime ici la présence dans le sang d'une substance qui exerce sur les parties

[1] Virchow, *Archiv*, 1858, t. XIV, p. 39. — *Handbuch der spec. Path. und Therapie*, 1854, I, p. 336. — Virchow, *De l'inflammation, l'irritation et l'irritabilité*, trad. par Pétard. Paris 1854, p. 42.

[illegible] que l'on [illegible] [illegible]. [illegible] est vrai, [illegible] les tumeurs de [illegible] nature, [illegible] la nature de concert [illegible] la dyscrasie spécifique [illegible] et [illegible] le plus grand [illegible] des [illegible] qui peuvent être rapportés à une dyscrasie, [illegible] l'entropatique, et la dyscrasie elle-même [illegible] de la tumeur-mère, on supprimerait par cela même l'argument capital en vertu duquel la tumeur primitive est considérée comme procédant d'une dyscrasie. Mais il est nécessaire d'insister ici une autre observation qui a la plus grande importance pour la compréhension des actions incitatrices de ce genre.

On suppose ordinairement qu'une dyscrasie spécifique, c'est-à-dire une altération du sang consistant en la présence d'une substance toute particulière, donne lieu à des produits également spécifiques, caractéristiques de cette dyscrasie, et puis l'on conclut de nouveau de ces produits spécifiques à l'existence d'une dyscrasie spécifique. Mais, ainsi que cela a déjà été dit, cette hypothèse est fausse; car, précisément dans les cas où nous avons le plus de raison de conclure à l'existence d'un tel désordre général, il arrive fort souvent que les produits ne sont pas spécifiques; il peut même se développer chez un sujet atteint d'une dyscrasie pareille des produits spécifiques et d'autres non spécifiques, *les unes à côté des autres*.

L'exemple le plus caractéristique que nous possédions de ce fait nous est fourni par l'histoire de la syphilis. Cette maladie rentre d'autant mieux dans la question qui nous occupe, que dans le cours de la syphilis constitutionnelle il se développe, on le sait, de véritables tumeurs, qui, suivant les circonstances, ne se laissent que très-difficilement distinguer d'autres tumeurs; elles donnent par conséquent assez souvent lieu à des erreurs de diagnostic et peuvent aussi conduire facilement à de faux résultats pratiques.

Lorsque l'on compare[2] entre elles les différentes tumeurs qui

[1] *Handbuch der spec. Path. u. Ther.*, I, p. 273.

[2] Cpr. Virchow, *Abhandlung über die Natur der constitutionell-syphilitischen Affectionen. Archiv*, 1858, t. XV, p. 320. — *Pathol. cellul.*, trad. franc., p. 176.

peuvent se développer dans le cours de la syphilis, on voit aisément combien elles diffèrent les unes des autres. Un certain nombre d'entre elles est de nature simplement *hyperplasique*, c'est-à-dire qu'il se développe de nouvelles masses de tissu, qui sont identiques au tissu-mère duquel elles procèdent. Une exostose syphilitique est constituée par du tissu osseux qui ne présente aucun caractère particulier, permettant de le distinguer soit d'un autre produit osseux pathologique, soit d'un ancien tissu osseux. Un tubercule syphilitique de la peau ou une tumeur glandulaire syphilitique, un bubon, peut, dans sa structure intime, présenter l'analogie la plus grande avec des tumeurs cutanées ou glandulaires simplement inflammatoires, de telle sorte que nous ne pouvons nullement établir avec certitude, dans tous les cas, une différence caractéristique, lorsque nous avons la tumeur sous les yeux, quelque exactitude même que nous apportions à en faire l'examen microscopique. Dans ces différentes parties, le produit syphilitique ou la tumeur syphilitique apparaît comme le résultat d'une *simple irritation*, qui ne donne lieu qu'à la formation d'un tissu homologue.

Mais il existe une seconde espèce de tumeurs syphilitiques, les *gommes*, qui, dans le fait, dévient du type du tissu-mère duquel elles procèdent. Une tumeur gommeuse de la dure-mère ne passera, aux yeux de personne, pour un simple épaississement ou pour une simple hyperémie de la dure-mère; une tumeur gommeuse du cerveau nous apparaît aussitôt comme quelque chose de différent de la substance cérébrale, comme quelque chose d'hétérologue; une tumeur gommeuse du testicule diffère d'une simple induration de cet organe. Ce sont autant de formes hétéroplastiques. Ce n'est pas ici le lieu de chercher à savoir quel genre de tumeur constituent ces formes gommeuses. Quelques syphilidologues croient que ce sont de véritables tubercules. En supposant que ce soit juste, bien que je tienne cette opinion pour erronée, il n'y a toujours aucun doute que le tubercule est un produit hétérologue.

Si, d'après cela, une même source peut donner naissance à des produits homologues et hétérologues, il n'est certainement pas admissible que, de la nature des différents produits, on puisse remonter à la dyscrasie pour lui assigner des carac-

tères spéciaux. Car si nous prenons les exostoses syphilitiques comme point de comparaison, il nous faudrait établir une sorte de dyscrasie ossifiante, à laquelle le développement des exostoses serait à rapporter. Si nous prenons comme base de notre examen les bubons qui se composent en grandes parties de cellules lymphatiques, il nous faudrait admettre une sorte de dyscrasie lymphatique cellulaire. Si nous prenons les verrues, nous trouvons des productions de tissu connectif avec de l'épiderme, et si nous prenons les productions gommeuses, nous arrivons de nouveau à quelque chose qui en diffère entièrement.

La syphilis, prise comme exemple, nous apprend donc qu'avec une base constitutionnelle bien accusée, lors d'une dyscrasie primitivement spécifique, le caractère de chaque produit qui en résulte ne saurait être simplement déterminé par le caractère de la dyscrasie; mais qu'ici aussi le caractère du point où il se développe exerce une influence tout à fait décisive et qu'un degré assez élevé, une certaine énergie de l'incitation spécifique peut seul amener, dans différents points, la formation de produits identiques. L'os, sous l'influence d'une irritation légère, peu intense, produit de l'os; le tissu connectif donne naissance à du tissu connectif; la glande produit de la substance glandulaire nouvelle; à chacun de ces tissus est dévolue l'activité qui répond à sa nature; l'incitation qu'il reçoit de la dyscrasie agit dans chaque partie, suivant la disposition intime et spéciale de la partie. *Il faut à la substance spécifique une certaine intensité, une certaine énergie, pour donner lieu au développement de produits spécifiques.* Ce n'est qu'à cette condition que nous voyons surgir des produits gommeux, par conséquent spécifiques, dans les os, dans la peau ou dans les glandes.

Il en est identiquement de même aussi pour d'autres prétendues dyscrasies. Rappelons ici la *tuberculose*, dans laquelle, il est vrai, la dyscrasie n'est pas immédiatement démontrable, mais où son existence au moins est admise comme compréhensible par elle-même, par une sorte de consentement général. Il est vrai que l'on exclut souvent les tubercules, dans le sens strict du mot, de la classe des tumeurs. Mais si l'on veut embrasser la totalité des tumeurs hétéroplastiques, on ne saurait faire autrement que d'y comprendre les tubercules. Eh bien, dans l'histoire de la tu-

berculose, rien de plus fréquent que de trouver chez un individu atteint de tuberculose très-prononcée et même héréditaire, à côté des processus tuberculeux, de simples états d'irritation qui ne conduisent pas à la formation de tubercules, mais qui donnent lieu à la production de tissus nouveaux, homologues à ceux qui leur préexistaient; dans ces cas, le travail morbide revêt tout au plus un caractère inflammatoire, et, par suite, on voit apparaître des produits inflammatoires à côté du tubercule, et *vice versa;* mais cependant tout ce qui se développe chez cet individu ne revêt en aucune façon un caractère particulier, spécifique.

Il en est identiquement de même des formes les plus graves, des cancers[1]. Dans les cas de cancer disséminé en grand nombre dans certains organes, par exemple dans le cancer des membranes séreuses, rien n'est plus fréquent que de voir se former à certaines places de véritables masses cancéreuses, et dans d'autres points des nodosités dans lesquelles un examen microscopique très-minutieux peut encore découvrir la disposition du cancer, notamment de petites alvéoles remplies de cellules, mais consistant néanmoins surtout en masse fibreuse; plus loin encore nous trouvons enfin des nodosités qui ne laissent plus reconnaître aucune disposition spécifique et qui n'ont que les caractères d'une simple induration. Cependant personne ne pourrait nier que ces noyaux indurés ne procèdent d'une incitation identique à celle qui a présidé à la genèse des nodosités cancéreuses spécifiques. Nous ne pouvons guère nous expliquer cette différence autrement qu'en admettant que, dans un cas, l'irritation a été plus énergique et que dans l'autre elle l'a été moins; c'est pourquoi, dans ce dernier cas, l'irritation n'a pu se manifester avec *ses caractères spéciaux;* mais ce n'est que lorsque l'action s'exerce avec une certaine force que la direction particulière, qui est déterminée par la nature de la substance incitante, arrive à se manifester également dans le travail morbide local.

De telles observations amènent à conclure que, même dans les cas où, réellement, il existe une substance répandue dans le corps, une matière spécifique viciant le sang, ayant la propriété d'irriter certaines parties et d'y amener, par l'irritation qu'elle

[1] Virchow, *Archiv*, XIV, p. 41; trad. de Pétard, p. 45. — *Handbuch der spec. Path. u. Therapie*, I, p. 339.

[illegible] la formation des parties nouvelles; dans ces cas, les conditions locales, l'intensité de la cause irritante et la nature des tissus qui sont atteints par cette cause déterminent la marche que suivra ensuite le développement. J'admets, de plus, que la dyscrasie, comme telle, restera en général sans effet, s'il n'y a aucune cause locale particulière qui devienne le point de départ de ses manifestations. J'ajoute enfin que, lorsqu'il s'agit de savoir si en général on peut encore, dans l'état actuel de la science, considérer la dyscrasie comme permanente, durable et se perpétuant parfois héréditairement à travers des générations entières, je ne saurais vraiment produire aucun fait qui confirmât cette opinion. Je considère la doctrine des *dyscrasies permanentes*, que Scarpa[1] déjà a renversée précisément pour ce qui a rapport au cancer, comme devant être complétement rejetée[2]. Le sang, avec le changement perpétuel de ses éléments, n'y est rien moins que favorable, en ce que les substances étrangères à sa composition sont éliminées d'une manière quelconque avec le temps, soit rejetées au dehors par les organes de sécrétion, soit attirées et fixées dans un tissu. Pour moi, il ne peut exister de dyscrasie durable, telle qu'on le suppose ici, que si, en un point quelconque du corps, il existe un *foyer de production*, qui amène continuellement la même substance à nouveau dans le sang et y entretient ainsi une viciation durable. Mais alors, dans ce cas, la *dyscrasie dépend d'un certain point déterminé du corps et constitue un phénomène secondaire*, qui procède de l'affection primitivement locale. La tumeur joue ici le même rôle qu'un organe de sécrétion, non pas dans le sens de John Simon (p. 43), en enlevant au sang les substances nuisibles, mais au contraire en versant dans le sang des substances nuisibles. *Elle se comporte non pas comme les reins, mais comme les glandes lymphatiques et la rate.*

Supposons maintenant que l'irritation locale se soit produite de l'une ou de l'autre manière, comme je l'ai établi plus haut, son action sera naturellement la plus forte et ses résultats les plus grands, dans les points où existent les circonstances locales les plus favorables à l'irritation, ou bien dans ceux où l'irritation se

[1] Scarpa, *Sullo scirro e sul cancro*, p. 17.

[2] *Path. cellul.*, p. 111. — *Würzburger Verhandl.*, 1852, t. III, p. 102. — *Gesammelte Abhandl.*, p. 53.

reproduit le plus souvent. Si la cause irritante est peu intense, elle ne donnera lieu qu'aux simples conséquences de l'irritation, telles que nous les connaissons sous le nom d'*inflammation*, d'*inflammation chronique*, d'*hypertrophie*, d'*hyperplasie*. Il lui faudra un caractère spécial et une certaine intensité pour arriver à produire des formes spécifiques. L'observation apprend précisément que les formes malignes des tumeurs se développent en grande majorité dans les organes qui sont le plus exposés aux *causes irritantes extérieures*, qui ont des surfaces tangibles à celles-ci, et que tous les autres organes sont, comparativement, relegués au second plan.

Ce point de vue n'apparaît toutefois pas facilement lorsque l'on parcourt une clinique chirurgicale, parce qu'une clinique ou un service d'hôpital réunit les cas exceptionnels. Cela ne donne aucune idée exacte de l'ensemble des états morbides qui existent dans une population ; il s'ensuit que le clinicien ou le médecin d'hôpital est facilement induit en erreur dans l'idée qu'il se fait sur la fréquence des différents produits morbides. La question se présente différemment lorsqu'on la soumet à la statistique de toute une population. Nous ne possédons pas de grandes statistiques pour les tumeurs malignes, tel que cela serait possible si les médecins en général s'occupaient davantage de réunir leurs observations, et s'ils prenaient plus en considération l'importance de la statistique pour la pathogénie. A ce sujet, je puis citer quelques faits qui ont été colligés sur différents points et à différentes époques et qui s'accordent en général si bien qu'à mon avis cela suffit pour décider complétement le point capital de la question.

Un médecin français, Tanchou[1], a dressé, au moyen des registres de l'état civil du département de la Seine, les tables de mortalité pour les années de 1830 à 1840. Il s'agit des gens qui ont succombé à des tumeurs malignes ou cancéreuses et inscrits comme tels sur les registres. Le nombre de ces cas est de 9118, parmi lesquels le nombre des tumeurs siégeant dans l'utérus est de 2996, c'est-à-dire 32,8 p. 100; ainsi elles forment, à elles seules, le tiers de la somme totale. Puis viennent, immédiate-

[1] J. Tanchou, *Recherches sur le traitement médical des tumeurs du sein*. Paris 1844, p. 258.

ment après, les affections de l'estomac, au nombre de 2303, c'est-à-dire 25,2 p. 100, ainsi un quart. Il n'en reste donc plus beaucoup pour les autres organes. Nous avons d'abord le sein, qui figure pour 12,6, puis le foie pour 6,9, le rectum pour 2,4 et les autres parties de l'intestin pour 1,6 p. 100. Si l'on observe que les affections du foie sont, pour la plupart, à considérer comme secondaires et que, d'ordinaire, il existe un cancer primitif du rectum et de l'estomac partout où la liste porte cancer du foie, il en résulte que les cancers du canal digestif représentent la somme la plus considérable, car ils donnent pour eux seuls au delà de 36 p. 100. En y ajoutant les 32 p. 100 concernant l'utérus et les 12 p. 100 fournis par le sein, on arrive à un chiffre total qui dépasse 80 p. 100 du nombre total des cas de décès.

On a attaqué de toute part cette statistique de Tanchou, en lui reprochant d'être édifiée sur des données trop superficielles. On ne peut certes faire ce reproche au travail que Marc d'Espine[1] a fait sur la mortalité dans le canton de Genève, entre les années 1838 et 1855; c'est un des meilleurs travaux qui existent dans cette direction, parce que la statistique de la mortalité à Genève, précisément dressée sous la direction de cet auteur, est devenue un vrai modèle du genre. Le nombre des cas de décès par le cancer est de 889.

La proportion des différents organes atteints est :

Estomac	399	fois	= 45	p. 100
Utérus	139	»	= 15	»
Foie etc.	93	»	= 12	»
Sein	76	»	= 8,5	»
Gros intestin et intestin grêle.	30	»	= 3,3	»
Rectum	25	»	= 3	»

Il est facile de voir que ce petit nombre d'organes représentent presque la somme totale, 87 p. 100.

J'ai moi-même[2] établi une statistique de la mortalité pour la ville de Würzbourg, de l'année 1852 à 1855, en prenant une

[1] *Statistique mortuaire du canton de Genève pendant les années 1838 à 1855. Écho médical*, 1858, t. II, p. 305-326.

[2] *Beiträge zur Statistik der Stadt Würzburg. Verhandlungen der Würzburger physikalisch-medicinischen Gesellschaft*, 1859, t. X, p. 66.

base d'une exactitude telle qu'elle n'a guère pu être atteinte encore autre part ; en effet, la grande extension donnée aux autopsies, portant même sur les sujets morts hors des établissements hospitaliers, a fourni des données beaucoup plus exactes que partout ailleurs. A Würzbourg, pendant cet espace de temps, la mortalité par les tumeurs malignes formait 5,3 p. 100 de la mortalité totale et l'échelle de fréquence était la suivante : sur 100 cas de mort par des tumeurs malignes :

Estomac.	34,9	p. 100
Utérus, vagin etc. . . .	18,5	» [1]
Gros intestin et intestin grêle.	8,1	»
Foie et autres	7,5	»
Face et lèvres	4,9	»
Sein.	4,3	»
Total	78,2	p. 100

ou, en d'autres termes, les affections malignes de la portion abdominale du canal digestif formaient un peu plus de la moitié (50,5 p. 100) ; celles des organes génitaux de la femme, sans les ovaires, près d'un quart (22,8 p. 100) du chiffre total, ce qui reste un peu au-dessous des chiffres de Marc d'Espine (63,3 et 23,5 p. 100). Tout ce qui vient après ne sont que de très-petits nombres. Dans ce relevé figure naturellement confondu le matériel cadavérique d'une clinique chirurgicale et des hôpitaux, de telle sorte que le nombre des cas de tumeur maligne est un peu plus considérable qu'il ne serait, sans cela, pour la population.

Dans ces trois séries de chiffres, qui ne s'accordent pas tous parfaitement, où tantôt l'estomac, tantôt l'utérus figure pour une proportion plus considérable, on reconnaît cependant aisément que, dans les localités aussi différentes, des observateurs tout à fait étrangers les uns aux autres sont arrivés au même résultat général, à savoir que dans les organes revêtus d'une surface molle, qui se trouvent fréquemment en contact avec des corps étrangers, il se développe bien plus de tumeurs que dans ceux qui sont ren-

[1] Il y a dans mon travail une erreur sur ce chiffre. La fréquence des cancers de l'utérus est trop faiblement cotée : au lieu de 21, il devait y avoir 33 ; ce qui donne 18 p. 100, et 18,5 p. 100 en y comprenant le cancroïde des parties génitales externes.

termes dans l'intérieur des cavités, qui n'ont que, dans une moindre proportion, des rapports et des communications avec l'extérieur et qui ne sont que plus rarement exposés à des influences vulnérantes directes. Si l'on va plus loin et que l'on compare les différents segments de ces organes (p. 66), on voit encore davantage que la maladie frappe précisément le plus souvent les points qui sont les plus exposés, par leur situation, aux froissements et aux irritations de la part soit de corps extérieurs soit de substances sécrétoires[1].

Je sais fort bien que cette doctrine rencontre aujourd'hui encore beaucoup d'opposition et qu'une grande partie de nos meilleurs chirurgiens se refuse toujours encore à adopter cette manière de voir; il y en a même quelques-uns qui font en sorte de rendre la chose incompréhensible, en rejetant *a priori* notre mode d'interprétation pour invoquer une inconnue quelconque, absolument inaccessible, que l'on se plaît à regarder comme à tout jamais inexplicable. Certes on n'arrivera jamais au but en procédant ainsi. Mais si l'on précise davantage les question, si l'on réunit les faits relatifs à toutes les autopsies, il faudra bien nécessairement que les causes locales d'irritation finissent une fois par apparaître clairement au grand jour. Nous aurons occasion, au sujet des différentes formes de tumeur, de revenir encore sur des considérations spéciales de ce genre; l'histoire des cancroïdes nous fournit en particulier les combinaisons les plus variées, par exemple pour le cancer labial et le cancer des ramoneurs. Ces questions sont devenues partout l'objet de discussions, et j'espère qu'il ne se passera plus beaucoup de temps jusqu'à ce que l'on ait établi, d'une manière positive, comment procède ce développement morbide.

Ainsi, quand même je ne puis dire de quelle manière particulière doit s'exercer l'irritation pour produire précisément telle tumeur dans un cas donné, tandis que dans un autre cas, peut-être dans des conditions en apparence identiques, il ne se développera qu'une simple inflammation, je n'en ai pas moins cité toute une série de faits (p. 65), qui montrent qu'il peut exister dans la structure anatomique des différentes parties certaines lésions persistantes, qui mettent obstacle à l'action des forces

[1] Virchow, *Archiv*, XIV, p. 45; trad. de Pétard, p. 48.

régulatrices (ou réactives, comme les appelle Philippe von Walther); sous l'influence d'une cause irritante qui n'eût produit dans un autre point qu'une affection simplement inflammatoire, l'irritation y donne lieu au développement de la tumeur spécifique.

Si nous prenons l'ensemble des tumeurs homologues, nous ne pouvons établir une limite nette entre elles et les tuméfactions inflammatoires. Nous trouverons surtout, en traçant l'histoire des tumeurs éléphantiasiques fibreuses et épithéliales, que l'on est vraiment dans le plus grand embarras pour distinguer où l'on doit commencer à compter une affection au nombre des tumeurs. Il n'y a particulièrement dans les tumeurs hyperplasiques qui surviennent dans l'intimité de certains organes, aucune limite absolue qui les sépare des hyperplasies simples de ces mêmes organes. La forme, la configuration du produit de formation nouvelle nous conduit seule à le ranger dans la série des tumeurs. Personne n'hésite à regarder le travail morbide même comme le résultat d'une irritation chronique, d'une inflammation; mais lorsqu'il donne lieu à une nodosité, alors chacun est saisi de terreur, et l'on se demande si celle-ci peut encore être regardée comme aussi innocente. Lorsque les parois utérines s'épaississent, on dit qu'il y a métrite chronique, hypertrophie; mais lorsqu'il s'y forme des noyaux, quand même ils seraient composés des mêmes tissus que la paroi épaissie, on dit alors qu'il existe une tumeur fibreuse. Ici on ferme évidemment les yeux devant les faits pathologiques les plus évidents.

L'irritation varie *dans sa nature*, suivant qu'elle est produite par une substance chimique particulière, une « acrimonie, » ainsi que nous le supposons dans les maladies infectieuses, dans les états dyscrasiques, ou suivant qu'elle est à rapporter à une cause mécanique. *La direction que prend le développement du nouveau tissu à la suite de cette irritation* varie à son tour suivant que les tissus sur lesquels porte l'irritation, diffèrent notablement les uns des autres, et suivant que la substance irritante exerce une action chimique toute particulière, qui, semblable à l'action du sperme sur l'œuf, communique au tissu irrité des qualités toutes spéciales.

Il y a toutefois quelque chose de tout particulier dans le fait de

[illegible] pathologiques qui ont le pouvoir de produire les phénomènes souvent si complexes du développement ultérieur, mais ce sont cependant au fond des phénomènes d'un même ordre, et par ce fait même ils nous autorisent à admettre pour eux un point de départ commun ou identique. Nous savons que dans quelques familles certains organes ont la propriété héréditaire de donner lieu, en certains points, au développement de tumeurs. Je ne veux point parler ici de ces familles dites d'hommes porc-épic, où l'épiderme forme en certains points des excroissances cornées particulières, bien qu'on les ait avec raison rangées dans cette catégorie; mais nous rencontrons par exemple des dispositions héréditaires évidentes à la production de tumeurs fibreuses dans la peau, qui se transmettent de famille en famille. L'histoire de la tuberculose fournit les preuves les plus évidentes de l'hérédité; elle se transmet souvent du père à l'enfant, elle ne peut donc guère se transmettre autrement que par la semence.

Il en est tout à fait de même de certaines propriétés qu'une tumeur acquiert par l'endroit où elle se développe; elles sont ensuite transmises à de nouvelles tumeurs, qui apparaissent en d'autres points du corps qui ne possédaient pas dans l'origine cette direction du développement. Il se forme, par exemple, une tumeur colorée, une mélanose dans une partie qui est naturellement douée de la faculté de produire du pigment, soit dans la choroïde de l'œil et dans la peau extérieure. Lorsqu'après des mois ou peut-être des années, les soi-disant métastases se produisent, les tumeurs métastatiques seront alors également colorées en noir ou en brun. Ou bien encore quelqu'un est primitivement affecté d'une tumeur dans laquelle pénètrent des excroissances osseuses, de façon à former une tumeur en partie ossifiée; lorsque cette tumeur est de mauvaise nature et qu'il s'en développe de semblables à nouveau dans d'autres points, soit dans le poumon, celles-ci s'ossifient également, et il peut ainsi en effet se développer des tumeurs osseuses considérables dans le poumon.

Dans de tels cas, on ne peut se refuser à reconnaître, ainsi que cela est admis depuis longtemps[2], que la nature particulière

[1] Virchow, *Archiv*, XIV, p. 40. — *Path. cellul.*, p. 180.

[2] Kluge, *Rust's Magazin*, 1824, t. XVI, p. 213. — Heysinger, *System der Histologie*, 1822, p. 97. — Th. Hodgkin, *Lectures on morbid anatomy of the serous and mucous membranes*. Lond. 1836, I, p. 260.

de la tumeur primitive dérive de celle du tissu où elle se développe[1]. On ne peut, en effet, guère s'expliquer autrement la pigmentation d'une tumeur de la choroïde oculaire ou l'ossification d'une tumeur du fémur que par l'extension à la tumeur de la propriété innée et permanente de la choroïde à faire du pigment et le fémur à produire du tissu osseux. Mais lorsque plus tard une tumeur mélanique se développe dans une glande lymphatique ou dans le cerveau, dans le foie ou dans l'ovaire, ou qu'une tumeur ossifiante se produit dans une glande lymphatique ou dans le poumon, nous ne pourrons guère faire autrement que de les considérer comme des produits secondaires, comme une seconde génération, à laquelle les propriétés de la première ont été transmises par une certaine semence, comme le père transmet son individualité par la semence (sperme) à l'ovule et à l'enfant. Nous savons maintenant exactement que ce qui est fécondé, ce qui est, dans ce travail pathologique, analogue à l'ovule, est *un tissu-mère déterminé, une matrice*[2].

Auparavant, alors que l'on croyait que tous les néoplasmes commençaient par une exsudation et que les tissus nouveaux se développaient au dépens des exsudats, on rencontrait de grandes difficultés pour démontrer le grand nombre d'exsudations variées qui, d'après cette théorie, devaient exister, mais que l'on n'arrivait pas à découvrir. Aujourd'hui que nous savons que chaque production nouvelle procède, par voie de *prolifération*, d'un tissu préexistant, les différents tissus-mères nous fournissent une base suffisante pour expliquer les différences si considérables des tissus qui se développent à nouveau; ce dont cette interprétation ne rend pas compte, doit être rapporté à la diversité des incitations et des conditions extérieures du développement ultérieur. Dans toutes ces relations, *le parallélisme des tissus matriculaires et de l'ovule est parfait.*

On n'a poursuivi que très-rarement dans ces derniers temps les essais qui ont été jadis plusieurs fois tentés de la transmission des tumeurs par l'inoculation, pour ainsi dire par la fécondation; en effet, on comprend que l'on ne puisse l'entreprendre sur

[1] Virchow, *Archiv*, 1847, I, p. 479; *Gesammelte Abhandlungen*, p. 49, 53.
[2] Virchow, *Handbuch der spec. Pathologie u. Therapie*, I, p. 888.

l'homme[1], et les animaux présentent, en matière de développement de tumeurs, de très-nombreuses particularités qui s'expliquent facilement en ce qu'ils ont leur type de formation particulier. De même que la semence d'une espèce animale ne saurait être fécondante pour une autre espèce, de même on ne peut tirer aucune conclusion définitive du résultat négatif de l'inoculation des sucs d'une tumeur de l'homme sur des animaux.

Cependant les recherches n'ont jusqu'à présent pas été faites avec tant de précautions que l'on puisse les considérer comme décisives. On s'est, dans la plupart des cas, borné à injecter dans le sang des animaux des particules de tumeurs, soit des sucs seuls, soit des fragments de particules de la tumeur. On n'a, en général, obtenu ainsi aucun résultat (Dupuytren, Valentin, J. Vogel, moi-même). M. B. Langenbeck[2] est le premier qui arriva à des résultats tout à fait positifs; il trouva de nombreuses tumeurs qui s'étaient développées dans les poumons d'un chien, dans les vaisseaux sanguins duquel il avait injecté du suc cancéreux frais d'une tumeur siégeant sur le bras d'un homme. MM. Follin et Lebert[3] observèrent aussi un certain nombre de tumeurs d'apparence cancéreuse dans le cœur et dans le foie d'un chien, dans la jugulaire duquel ils avaient injecté, quatorze jours avant, un suc provenant d'un cancer du sein.

Ces recherches demandent en tous cas à être continuées et il serait fort à désirer que l'on entreprît sur une plus grande échelle des inoculations avec des substances fraîches; ce genre de recherches me semblent une direction toute judicieuse[4]. Nous n'avons jusqu'à présent, sauf l'ancienne observation de Peyrilhe, qu'un

[1] Les relations anciennes de transmission fortuite du cancer d'un homme à un autre sont les unes incertaines, les autres inadmissibles. On pourra lire à ce sujet les remarques pleines de sens de John Pearson (*Practical observations on cancerous complaints with an account of some diseases which have been confounded with the cancer*. Lond. 1798, p. 20).

[2] Schmidt, *Jahrbücher*, t. XXV, p. 99. J'ai vu moi-même les dessins de M. Langenbeck, de la structure microscopique des noyaux du poumon. Ils ont plus de ressemblance avec les formes spontanées du cancer, comme je l'ai aussi rencontré chez le chien, qu'avec les éléments cancéreux de l'homme.

[3] Lebert, *Traité pratique des maladies cancéreuses*. Paris 1851, p. 136.

[4] La voie expérimentale de l'inoculation vient d'ouvrir une nouvelle ère à l'histoire de la tuberculose par le travail remarquable de M. J. A. Villemin, prof. agr. au Val-de-Grâce. *Union médicale*, n° 147, 1865. (*Note du trad.*)

résultat en apparence heureux qu'obtint C. O. Weber[1]. Il injecta dans la veine fémorale d'un chien du suc cancéreux provenant d'un fongus médullaire du maxillaire supérieur et en introduisit en même temps une quantité considérable dans le tissu cellulaire sous-cutané; il se développa, dans ce point, en seize jours, une tumeur du volume du poing, présentant la structure d'un fongus médullaire. Ce n'est là, il est vrai, qu'un seul cas isolé, mais il est certes remarquable; et en tous cas, il me semble déjà maintenant possible d'admettre que *les sucs provenant de la tumeur exercent sur certains éléments des tissus une action analogue à celle d'une semence*[2].

Le développement histologique lui-même peut être suivi aujourd'hui avec une parfaite exactitude dans ses différents stades. La difficulté gît uniquement dans les recherches étiologiques; le point de vue anatomique est tout éclairci. Dans chaque point où survient une de ces irritations nous voyons *les choses suivre d'abord la même marche que dans les irritations inflammatoires.* Il ne se fait ni exsudation libre, ni produit de nouvelle formation dans un cytoblastème libre, comme on l'avait jusqu'ici généralement admis; le point de départ du développement existe dans les éléments cellulaires du tissu-mère. Toutes les recherches tendant à ramener l'histogénèse des tumeurs à un autre point de départ sont infructueuses; la nouvelle théorie de Rokitansky[3] même repose sur un malentendu dès le principe, comme l'ancienne théorie de Hodgkin[4].

Les tissus qui doivent devenir le siége du développement de la tumeur augmentent de volume; leurs éléments absorbent plus de matériaux, ils se gonflent. Bientôt après, ordinairement, commence la segmentation des noyaux (nucléation), vient ensuite une multiplication de cellules (cellulation). Si celle-ci se fait rapidement, si elle atteint un degré élevé, et si les cellules

[1] C. O. Weber, *Chirurgische Erfahrungen u. Untersuchungen.* Berlin 1859, p. 289.

[2] Virchow, *Die Einheitsbestrebungen in der wissenschaftl. Medicin.* Berlin 1849, p. 39; *Gesammelte Abhandl.*, p. 46; *Handbuch der spec. Path. u. Ther.*, I, p. 278, 339; *Archiv*, XIV, p. 40.

[3] Rokitansky, *Ueber die Entwickelung der Krebsgerüste mit Hinblick auf das Wesen u. die Entwickelung anderer Maschenwerke. Sitzungsberichte der math. naturw. Classe der k. Akademie der Wissensch. zu Wien*, 1852, t. VII, p. 391.

[4] Hodgkin, *On the anatomical characters of some adventitious structures. Med. chirurg. Transactions*, 1829, vol. XV.

deviennent de plus en plus petites à mesure qu'elles augmentent en nombre, le tissu arrive à un état que j'ai appelé *état de granulation*, parce qu'il est tout à fait semblable à celui que nous voyons à la surface des plaies, où l'on appelle depuis longtemps granulations les jeunes masses de tissu[1]. Le tissu, à cet état, est en réalité *indifférent;* il est comparable aux états embryonnaires qui surviennent dans l'œuf dans les premiers temps qui suivent la fécondation, alors qu'il se développe une masse de cellules auxquelles il n'est pas possible de reconnaître ce qu'il adviendra de chacune en particulier. Les cellules desquelles procèdera le cerveau ont la même apparence que celles qui deviendront muscle, tissu connectif ou épithélium. Il en est de même dans l'état de granulation; c'est un stade indifférent, où existent généralement de petites cellules rondes, qui possèdent un noyau et dans le cas le plus favorable un nucléole et, pour la plupart, une substance faiblement granulée.

Fig. 6.

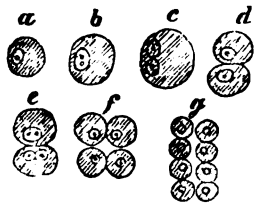

Ces *cellules de formation*[2] sont connues déjà depuis assez ongtemps; Valentin et Müller les ont déjà décrites il y a plus de vingt ans; mais nos devanciers admettaient toujours qu'elles se développaient par une génération équivoque, dans les masses exsudées, dans le soi-disant blastème, qu'elles formaient par conséquent un produit se développant *de novo*, sans se relier en rien aux formations préexistantes. Seulement on peut se convaincre avec la plus grande précision, que ces nouveaux éléments procèdent des éléments préexistants de la partie; *les anciens éléments sont leurs matrices.*

Chaque élément du corps n'est pas, bien entendu d'après ce que nous savons, en état de devenir le point de départ d'une telle

Fig. 6. Figure schématique de la segmentation des cellules et de la granulation : *a* simple cellule à noyau, *b* segmentation des nucléoles dans la cellule augmentée de volume, *c* augmentation plus considérable de la cellule et segmentation du noyau, *d* segmentation de la cellule elle-même, *e* segmentation continuant à se faire dans les nucléoles et les noyaux des cellules nouvellement formées, *f* segmentation des nouvelles cellules elles-mêmes, *g* segmentation plus avancée encore, éléments se rappetissant de plus en plus et prenant le caractère de cellules de granulation.

[1] Virchow, *Archiv*, XIV, p. 62. — *Path. cellul.*, p. 353.
[2] Virchow, *Handbuch der spec. Path. u. Therap.*, I, p. 331.

production; cette propriété manque entièrement ou bien existe à un faible degré, en particulier dans tous les éléments qui ont atteint le degré spécifique de leur développement physiologique, et qui, dépassant un certain niveau de formation, se sont développés jusqu'à revêtir des formes parfaites, proprement animales. Un globule rouge du sang n'a pas la faculté de proliférer; une cellule ganglionnaire de l'appareil nerveux ne l'a pas davantage, que nous sachions; les cellules glandulaires revêtues de leur caractère glandulaire ne sont plus en état de produire une génération différente, et si la plupart des anciens auteurs depuis Fréd. Hoffmann et Bœrhaave ont désigné le cancer comme une maladie glandulaire, il faut au moins tenir bon à ce que ce n'est pas le parenchyme glandulaire particulier, spécifique, mais le tissu interstitiel qui engendre la masse de la tumeur. Des cellules épidermiques achevées, parfaites, n'ont plus aucune propriété génésique. Il y a plus et, pour ma part, je dois dire qu'il ne m'a pas été possible de me convaincre qu'il puisse se faire un développement ultérieur aussi avancé dans une fibre musculaire ou dans une fibre nerveuse. Différents observateurs ont récemment émis l'opinion positive que cela arrive, et comme je ne puis rien opposer à cette possibilité, je me borne à dire que je n'ai pu jusqu'ici arriver à m'en convaincre et que ce mode de développement, s'il existait, serait fréquent.

La production nouvelle ne fait pas chaque fois ce détour en passant par le stade de granulation; la segmentation des éléments peut conduire d'emblée à la production de formes déterminées typiques. Tel est le cas dans les *hyperplasies directes*, où les nouveaux éléments revêtent, dès le début, l'habitus complet des anciens. Mais cela se rencontre d'autant moins dans la formation des tumeurs que le développement est plus excessif et se fait plus rapidement; dans ce cas, il se glisse un stade indifférent même dans le développement de simples hyperplasies. Que la tumeur, au contraire, s'accroisse d'une manière lente et continue, elle peut alors atteindre l'acmé de son développement sans perdre un instant le type du tissu-mère; elle se parfait *par première intention*[1]. Quelques tissus qui ne sont pas appropriés à la pro-

[1] *Path. cellul.*, p. 55 et 59.

[illegible]

[illegible]

[illegible] *est le point de départ* [illegible]. Déjà d'anciens observateurs étaient arrivés à ce résultat, par des *recherches* d'anatomie grossière. Il y a déjà plus d'un siècle,

Grashuis[1] cherchait à démontrer que les fongus et les sarcômes, les squirrhes et les carcinômes, comme les autres tumeurs fongueuses, telles que le condylome, l'épulis, avaient leur siége réel dans le tissu cellulaire (*membrana cellulosa*) et en procédaient. Kluge[2] déclara positivement que chaque parasite provenait de la substance cellulaire (le nom par lequel on désignait alors le tissu cellulaire ou connectif) et des membranes qui en étaient le plus proches, et que le squirrhe des glandes ne se développait pas aux dépens de la substance des glandes, mais toujours aux dépens du tissu cellulaire reliant les différents acini. Mes recherches microscopiques ont enfin confirmé ce fait, qui a été reconnu et vérifié par de nombreux observateurs modernes.

Le stade d'irritation existe donc déjà avant celui où les tissus matricules produisent les cellules formatives indifférentes. Lorsque nous considérons la série la plus ordinaire et se rencontrant le plus fréquemment des phénomènes de développement, telle qu'elle se voit dans le tissu connectif, et si nous prenons le cas le plus simple, celui où nous avons sous les yeux une seule cellule fusiforme (fibroplastique) isolée, nous voyons son volume augmenter, son noyau grossir, se segmenter ensuite et, bientôt après, ordinairement la cellule se segmenter elle-même. Cela se répète dans les nouvelles cellules et ainsi de suite; les segmentations se succèdent rapidement et il ne tarde pas à y avoir des séries parfaites, où les petits éléments sont placés les uns à la file des autres. Il y a donc eu, avant le stade de formation de ces *cellules primordiales*, comme on les a aussi appelées, toute une série de développements, et la tumeur ne commence pas avec les cellules primordiales, mais avec la première altération que subit le tissu-mère. Que celui-ci doive

Fig. 7.



Fig. 7. Schema du tissu connectif en voie de prolifération : *a* cellule fusiforme isolée du tissu connectif normal, *b* simple augmentation de volume de celle-ci (hypertrophie), *c* segmentation du noyau, *d* segmentation de la cellule, *e* segmentation plus avancée et formation de cellules rondes de granulation, *f* segmentation plus avancée de ces dernières.

[1] J. Grashuis, *Exercitatio med. chirurg. de scirrho et carcinomate, in qua etiam fungi et sarcomata pertractantur.* Amstel. 1741, p. 67, 77, 96.

[2] Rust, *Magazin*, 1824, t. XVI, p. 213.

son irritation à une action mécanique ou chimique, qu'il y ait eu prédisposition locale ou non, la marche du développement est identique jusqu'au stade caractérisé par la présence des cellules de granulation (formatives ou primordiales).

On voit déjà par là qu'il n'existe pas en réalité de limite qui sépare la tumeur du tissu-mère qui l'a engendrée; dans le principe la tumeur est en connexion parfaite et intime avec le tissu-mère. Mais à mesure que de nouvelles cellules résultent de la segmentation et de la prolifération progressives des anciennes, il survient en même temps des modifications importantes dans la consistance de la partie, dans l'état des vaisseaux, dans la constitution chimique des tissus, et l'on trouvera alors toujours un certain point dont on pourra dire : ici il y a déjà tumeur, ici elle commence visiblement. Tel est alors le point que les chirurgiens ont désigné comme limite des tumeurs. Mais, lorsque dépassant ce point, on pénètre dans le tissu en apparence sain et que nous l'examinons, on y trouve la série des jeunes produits de formation, qui est précisément la cause des récidives locales si fréquentes après l'extirpation. Il n'arrive que trop fréquemment qu'on laisse persister du tissu déjà en voie de prolifération que l'on croit être normal, bien qu'il contienne déjà en lui la semence du mal et que même celui-ci y soit déjà en voie de développement.

Jusqu'à l'époque où se forment les cellules indifférentes de granulation et même pendant la période caractérisée par leur présence, il est impossible de reconnaître ce qu'il en adviendra. Un cancer dans ce stade ressemble à un tubercule; une tumeur gommeuse syphilitique du périoste ne diffère pas d'une exostose plus avancée. Je ne veux pas dire pour cela que les cellules soient entièrement indifférentes; mais elles nous apparaissent telles; elles ne présentent aucun caractère qui nous fasse reconnaître leur particularité; il en est comme des cellules embryonnaires, dont il nous faut bien admettre qu'elles renferment déjà, chacune en particulier, quelque chose qui motivera leur développement ultérieur, bien que cependant nous ne puissions rien en distinguer.

Après cette période commence la *différenciation ;* à partir de ce moment les différents tissus revêtent des caractères distincts;

non-seulement dans une tumeur se développe tel ou tel tissu, mais il peut se faire aussi que dans la même tumeur les différentes parties répondent à des tissus différents. En partant du moment où les tumeurs prennent leur caractère particulier et se différencient, nous pouvons les diviser en deux grandes classes.

Dans l'une de ces classes il se développe surtout des tissus simples, de telle sorte que la tumeur présente dans toutes ses parties une certaine homogénéité de structure. Ainsi il est des tumeurs qui produisent exclusivement des éléments épithéliaux.

Fig. 8.

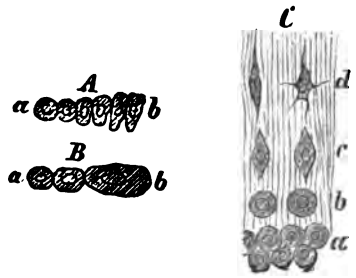

Dans ce cas, une cellule de formation simple et sphérique se transforme peu à peu en une cellule nettement cylindrique ou pavimenteuse. Quand un pareil développement continu se manifeste dans toutes les cellules de formation de la tumeur, le tissu de granulation se transforme en totalité en une formation épithéliale ou épidermoïdale ; ou bien, lorsque les différentes cellules de formation commencent à subir un développement plus avancé dans certaines directions particulières, et qu'elles sécrètent en même temps une certaine quantité de substance intercellulaire, il peut en résulter du tissu connectif, qui sera aussi étendu que l'était la couche de granulation. Ces tumeurs ont le caractère de tissu tout simple ; dans toutes leurs parties on retrouve à peu près la même disposition, peut-être un point est-il plus avancé et l'autre moins, l'un plus condensé et l'autre un peu plus mou, mais la tumeur n'en consiste pas moins partout dans le même tissu. J'appelle[1] *histioïdes* ces tumeurs répondant, par leurs éléments, à un tissu physiologique.

Fig. 8. Figure schématique de la différentiation des cellules de granulation se transformant en cellules de tissus spécifiques :

A Cellules de granulation *a* devenant cellules épithéliales cylindriques *b* ;

B Même transformation en épithélium pavimenteux ;

C Cellules de granulation *a* se différenciant en tissu connectif *d*. En *b*, sécrétion de substance intercellulaire ; en *c*, transformation des cellules rondes en cellules fusiformes ou stellaires.

[1] *Path. cellul.*, p. 53.

Dans une autre classe, au contraire, il résultera de ces mêmes éléments de formation différents produits suivant les différentes directions qu'aura prises le développement; par exemple une partie des cellules en se développant donnent du tissu connectif, une autre de l'épithélium. La tumeur peut alors être formée d'un lacis aréolaire de tissu connectif circonscrivant des cavités ou des foyers remplis d'épithélium. Il peut se développer des vaisseaux dans le tissu connectif; l'ensemble peut ainsi arriver successivement à une structure complexe, qui répond non plus à la structure d'un tissu, mais à la structure d'un organe. *Ces organes pathologiques, ces organes-tumeurs ou ces tumeurs organoïdes* peuvent même atteindre parfois un tel volume et une telle diversité dans leur structure intime qu'ils présentent la plus grande analogie avec certains organes physiologiques, en particulier avec les glandes, avec nos glandes physiologiques ordinaires.

Fig. 9.

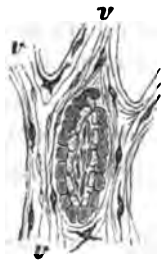

Cela est même si frappant, déjà pour l'aspect extérieur, que les anciens auteurs ont signalé la structure glandulaire de certaines tumeurs, et il est incontestable que, pour un grand nombre de tumeurs, la structure glandulaire en est le paradigme physiologique. S'il s'agit donc ici d'organe de formation pathologique nouvelle, on y rattachera facilement l'idée que j'ai déjà émise plus haut (p. 76), à savoir que ces organes sont de véritables organes secrétoires pathologiques.

Mais tout ne se borne pas à cette possibilité; il est des cas où la diversité intérieure et la juxtaposition de tissus différents et de parties organoïdes est telle que la tumeur prend de l'analogie avec un système organique. Elle est, par exemple, identique à la peau extérieure, non-seulement à son tissu connectif et à son épiderme, mais elle peut contenir aussi des glandes sudoripares et sébacées, des poils même et tous les autres accessoires de la peau. Une semblable tumeur n'est plus un simple organe; car les glandes sudoripares qui s'y trouvent sont des organes; elle forme un système parfaitement développé. Quelque

Fig. 9. Schéma d'un développement organoïde : un stroma de tissu connectif, renfermant en *v* un vaisseau, circonscrit une cavité remplie de cellules épithéliales.

extraordinaires que soient ces productions rappelant des systèmes entiers du corps et appelées, pour ce motif, des *jeux de la nature* (*lusus naturæ*), des *aberrations de la force productrice ou plastique*, elles ne sont pas cependant plus difficiles à concevoir que les formes simplement histioïdes et organoïdes. En effet, lorsqu'il y a un stade pendant lequel existent des éléments indifférents, qui peuvent se développer dans différentes directions, il est tout aussi compréhensible qu'ils puissent se développer tantôt dans une seule, tantôt dans deux ou bien encore dans cinq ou six directions. Il n'y a rien là d'extraordinaire ; ce qui l'est bien plus, c'est qu'une chose indifférente, sans aucun caractère d'où l'on puisse conclure au but qui lui est assigné, puisse se développer dans des directions aussi différentes. J'appelle en un mot ces formes *tératoïdes*.

Dans les temps modernes, où l'on a tant recherché des éléments spécifiques, on est souvent parti de l'idée qu'il fallait chercher la raison d'être des différentes tumeurs dans leurs différents éléments, et que chaque élément en particulier devait renfermer quelque chose de caractéristique. C'était une erreur. Ce qu'il y a de caractéristique ne porte souvent que sur *un mode particulier dans la disposition générale* de la tumeur, et nous ne sommes en état de distinguer les tumeurs les unes des autres qu'en embrassant d'un seul coup d'œil le développement et l'arrangement de leurs parties. Les tumeurs qui renferment des tissus de même espèce seront naturellement rapprochées les unes des autres. Nous les rangerons près les unes des autres ; mais les confondre, parce qu'elles renferment des éléments analogues, serait commettre une erreur. Pour décider d'une tumeur, il nous faut d'abord voir quelle est sa disposition d'ensemble. La seconde question porte sur ses rapports avec le tissu-mère, dont elle procède ; il faut établir jusqu'à quel point, dans son développement ultérieur, elle concorde avec le type qui existait antérieurement dans le point d'où elle s'est développée. Ce n'est qu'après avoir répondu à ces deux questions que l'on peut établir la valeur, le nom et le jugement que mérite la tumeur.

Lorsque la tumeur est arrivée jusqu'à produire des tissus déterminés, bien caractérisés, elle est au même point qu'une plante qui fleurit. C'est le *stade de floraison*, où les différents éléments

ont partout atteint un certain degré typique, summum de leur perfection. Nous devons donc rechercher dans chaque tumeur jusqu'à quel degré de développement peuvent arriver régulièrement les différents éléments qui entrent dans sa composition. Souvent cela suffit pour établir notre jugement sur la nature d'une tumeur ; car lorsque nous en trouvons une qui dans son développement ne dépasse pas le stade de granulation, nous excluons aussitôt, par ce seul fait, toutes les espèces de tumeur qui arrivent à un développement plus avancé.

Maintenant surgit la question de savoir comment on détermine le *degré typique de développement*. Nous avons pour cela deux caractères. L'un est l'identité des éléments avec les éléments connus, typiques, complétement développés du corps. Mais ce criterium n'est souvent pas suffisamment distinctif ni certain. Nous arrivons à bien plus de certitude en cherchant dans la marche ultérieure de la tumeur la preuve que les éléments ne se développent pas au delà d'un certain degré quand ils l'ont atteint. Mais ici les tumeurs simples (histioïdes) aussi bien que les différentes parties des tumeurs compliquées se distinguent en ce que les unes ont *un caractère éminemment transitoire et ne possèdent qu'une durée d'existence relativement courte*, tandis que les autres ont *un caractère persistant, durable, et que leurs produits peuvent, par suite, aussi être considérés comme éléments permanents de l'organisme entier*. Cette distinction, dont j'ai le premier fait voir l'importance pour l'organisation générale et la valeur particulière pour l'histoire des tumeurs[1], a précisément une importance toute décisive pour le jugement pratique à porter dans l'espèce. Plus une tumeur contient d'éléments durables, plus elle est susceptible de devenir une partie permanente du corps ; il peut se faire que l'on porte toute la vie durant une pareille tumeur. Mais plus une tumeur est riche en éléments caducs qui n'ont qu'une durée limitée d'existence, plus il est certain que la tumeur, comme telle, ne restera pas partie permanente du corps et que ce ne sont pas les parties originaires de la tumeur qui persistent. La tumeur, en totalité, peut être durable en ce qu'elle s'accroît par la production de nouveaux foyers, et qu'à côté du

[1] Virchow, *Archiv*, 1847, I, p. 195, 222 ; *Handbuch der spec. Path. u. Therapie*, I, p. 332.

noyau primitif il s'en forme d'autres, consécutifs. Mais la tumeur primitive, si elle se compose surtout d'éléments transitoires, doit disparaître : elle ne peut se conserver; les nouvelles parties qui s'y ajoutent lui donnent seules une apparence de durabilité.

Lorsque nous examinons un cancer, nous y trouvons régulièrement une grande quantité d'éléments transitoires. Aussi est-il complétement impossible que quelqu'un porte un cancer d'une certaine grosseur pendant toute sa vie, ou même seulement pendant dix ans. Lorsque réellement un cancer a dix années d'existence, nous savons avec toute certitude que la maladie progresse pendant ce temps, qu'il se forme de nouveaux noyaux à côté de l'ancien. La tumeur est alors permanente en apparence; mais elle ne se maintient que par un accroissement successif, par de nouvelles générations, semblable en quelque sorte à un peuple qui peut, il est vrai, avoir une existence durable, mais dans lequel cependant les individus, les éléments changent, de telle sorte que le tout n'a l'apparence de la durée que par le développement successif de nouveaux êtres. Sitôt que nous considérons les éléments isolés, nous voyons qu'ils sont caducs, souvent même extraordinairement caducs.

Les différentes tumeurs à éléments caducs diffèrent à leur tour entre elles par la durée variable des éléments qu'elles renferment[1]. Il en est où les éléments n'ont qu'une très-courte existence pour disparaître de nouveau; dans d'autres, ils peuvent persister un temps plus long et porter, pendant un certain temps, le cachet de la durabilité. C'est ainsi que les éléments d'un tubercule meurent de bonne heure. Ceux du cancer ont déjà une durée plus longue, de telle sorte que nous trouvons la tumeur dans une sorte d'immobilité pour un certain temps. Un cancroïde dure régulièrement plus longtemps encore; les éléments y atteignent un développement beaucoup plus avancé, ils sont beaucoup plus caractéristiques et plus durables. Mais dans les trois cas ils finissent par se détruire. Ainsi, tandis que la tumeur est primitivement le résultat d'une action productive de l'organisme, d'une véritable prolifération active, elle n'en possède pas moins, dès le principe, *la tendance à la destruction*, en ce que ses éléments ne sont pas durables et qu'ils sont caducs.

[1] *Path. cellul.*, p. 383.

Car tout ce qui est produit à nouveau se détruit toujours, sans avoir aucune durée, aucune stabilité, aucune valeur persistante pour le corps.

L'intérieur d'une semblable tumeur doit donc être le siége d'une délitescence continuelle, d'une décomposition permanente, d'une métamorphose rétrograde. Toutes les tumeurs qui renferment en grand nombre des éléments caduques, nous fournissent, à partir du moment de leur floraison, une série de *produits rétrogrades passifs*, de *métamorphoses régressives*, ou, comme on dit, de *modes de terminaisons* diverses. Dans ce nombre sont particulièrement à compter la métamorphose graisseuse, le ramollissement, l'épaississement, la crétification. Des terminaisons du même genre peuvent se rencontrer dans les tumeurs permanentes, mais ce n'est pas le cas régulier ; elles s'arrêtent quand elles sont arrivées à un certain degré de développement, ou bien elles continuent à croître. Dans les tumeurs plus transitoires, au contraire, les métamorphoses régressives forment la règle, et comme elles sont extraordinairement variables dans les différentes espèces, il en résulte une masse de variétés apparentes. Ce sont précisément ces stades tardifs dont étaient partis les auteurs anciens pour leur classification et sur lesquels ils ont basé leurs distinctions diagnostiques. On examinait ordinairement le tubercule alors que depuis longtemps il avait cessé de vivre et que sa masse avait depuis longtemps de nouveau changé d'état. Si l'on trouvait dans le cancer des masses ayant subi des altérations analogues, on l'appelait aussi tubercule ; on disait qu'il y avait un tubercule dans le cancer, tandis que l'on eût cependant dû se convaincre que ce n'était que le même mode de métamorphose régressive du tissu cancéreux que celui qui survient régulièrement dans le tissu du tubercule.

On a de même pris les différents modes d'*ulcération* pour des caractères essentiels, et l'on a distingué, d'après eux, les tumeurs, comme cela a été notamment le cas dans l'ancienne théorie du cancer. Cela ne peut conduire à rien. *L'examen doit porter sur l'époque où les élements ne sont pas encore flétris*. Lorsque les éléments sont une fois en voie de décomposition et que l'on remarque dans la tumeur quelque produit de ce travail régressif, il faut montrer une extrême prudence pour tirer de ce caractère une conclusion

déterminée sur la nature de la tumeur. Il faut bien plutôt, pour chaque tumeur sur laquelle on veut poser un diagnostic précis, chercher les points où il pourrait encore exister des restes intacts de l'ancien tissu. Ce ne sont souvent que des parties très-tenues. Il peut arriver qu'une tumeur ait si complétement altéré les tisus que l'on a la plus grande peine à trouver à sa périphérie un point qui soit encore intact; mais ce petit point fournira les éléments propres à la juste appréciation de la tumeur.

C'est là ce qu'aujourd'hui nous appelons histoire du développement, ou en général histoire des tumeurs, et ce que j'ai d'abord cherché à appliquer, avec quelques erreurs il est vrai, au cancer[1] et au colloïde de l'ovaire[2], plus tard, plus en connaissance de cause, à l'enchondrôme[3], au cholestéatôme[4] et à un grand nombre d'autres tumeurs. Nous suivons leurs éléments depuis le moment de l'irritation première, à travers la période de la granulation indifférente, dans les directions que prendra le développement ultérieur, jusqu'au point où ils ont atteint leur développement parfait, et les reprenant à ce moment, nous observons les modes de terminaison qui sont leur destinée ultime.

En agissant ainsi, on sera du moins prémuni contre plus d'une fausse route où se sont engagés avant nous des observateurs et que suivent aujourd'hui encore beaucoup de médecins. Mais on concevra aussi les difficultés qu'il y a à ramener à leur valeur spéciale chaque espèce particulière dans les localités souvent si diverses où elle se produit et qui modifient leur apparence dans chaque cas particulier.

[1] Virchow, *Archiv*, 1847, I, p. 94.
[2] *Verhandl. der Gesellsch. für Geburtshülfe zu Berlin.* 1848, t. III, p. 197.
[3] Virchow, *Archiv*, 1853, V, p. 216.
[4] Virchow, *Archiv*, 1855, VIII, p. 371.

SIXIÈME LEÇON.

(6 décembre 1862.)

Bases d'une division systématique des tumeurs.

Exclusion de la tuméfaction simple, des kystes sans propriété productive, des vers cystoïdes (cysticerque, échinocoque, cœnure). Parasitisme comme propriété générale de toutes les tumeurs proliférantes et comme conséquence de l'autonomie de leurs parties élémentaires et non de la disposition particulière de leur nutrition. La circulation dans les tumeurs : trouble du courant veineux dans les anciens vaisseaux. Substances recrémentitielles des tumeurs : leur influence délétère. Syphilis, cancer, tuberculose, morve. Iodisme et goître. Nature soit locale, soit constitutionnelle des tumeurs.

Bases génésiques d'un système des tumeurs : 1° Développement aux dépens d'éléments du sang : tumeurs par extravasation et par exsudation. 2° Développement aux dépens de substances sécrétoires : tumeurs par dilatation ou par rétention. 3° Développement par voie de prolifération des tissus : excroissances, pseudoplasmes, tumeurs proliférantes. Subdivisions de celles-ci : tumeurs histioïdes, organoïdes, teratoïdes. 4° Tumeurs complexes.

Division ultérieure des tumeurs proliférantes en deux séries parallèles, suivant leur homologie et leur hétérologie (persistance ou destruction du tissu originaire). Malignité limitée à une partie des formes hétérologues et dépendant de la richesse de la tumeur en sucs et en vaisseaux.

Après que nous avons exposé les différentes tentatives faites dans le but de reconnaître les tumeurs dans leur essence, le moment est venu de nous orienter plus exactement sur la manière dont on a en réalité à limiter et à diviser l'ensemble du sujet.

En premier lieu, je fixe encore une fois l'attention sur ce que j'ai déjà relevé plus tôt, à savoir que l'expression moderne de *tumeur* ne répond pas entièrement au sens de l'ancienne, en tant que nous en excluons aujourd'hui une quantité de tuméfactions inflammatoires, hypertrophiques et hyperplasiques. On admet bien plus que, dans la règle, ce qui s'appelle *tumeur* est détaché, séparé en quelque sorte des autres tissus du corps et présente un certain tout particulier, limité, on voudrait presque dire une *individualité*.

Nous avons aussi déjà parlé des conclusions auxquelles amène cette idée de la tumeur formant un tout particulier et limité ; j'ai en particulier fait remarquer (p. 17, 25) comme quoi l'attention s'était d'abord portée sur les tumeurs qui sont séparées du reste du corps par une membrane propre, les tumeurs cystiques. Mais il faut ici se rappeler aussitôt que ce que l'on appelle aujourd'hui *kyste* ne répond pas entièrement au sens ancien du mot. Il y a, en effet, une série de produits que l'on appelle *cystiques* ou *cystoïdes* et que personne n'aura l'idée de compter au nombre des tumeurs. Lorsque, par exemple dans le cerveau, en un point où avait existé un épanchement sanguin considérable, on trouve plus tard une cavité contenant un liquide et possédant peut-être à sa périphérie une certaine couche membraneuse de tissu connectif, on dit bien que c'est un kyste apoplectique, mais personne ne pense à appeler aussi ce kyste une tumeur, et cela parce qu'il représente tout simplement un vide qui s'est fait dans la substance cérébrale préexistante, sans que rien d'une organisation spéciale l'ait remplacée. Il y a eu autant de substance cérébrale détruite que l'implique la cavité existante ; aussi la cavité n'apparaît-elle pas comme quelque chose de positif, qui se soit développé *à côté* du tissu du cerveau, mais comme un défaut, un manque, une déperdition qui remplace la substance cérébrale disparue. On ne comptera donc au nombre des tumeurs que les kystes, sacs ou cavités, qui font l'impression de quelque chose de relativement indépendant des parties voisines et ne sont pas simplement le résultat d'un manque de substance ; la tumeur doit toujours éveiller l'idée de *quelque chose de productif.*

J'ai noté d'autre part comment cette idée de l'individualité des tumeurs a conduit à l'opinion qu'il s'agissait ici de véritables productions entozoaires et que particulièrement les tumeurs cystiques devaient être des acéphalocystes, de véritables vers vésiculaires (p. 17). Je n'ai aucune raison, vu l'étendue déjà assez considérable du sujet qui nous reste à traiter, d'entrer plus spécialement dans l'histoire des *vers vésiculaires*, qui appartient plutôt à la pathologie générale. Je me bornerai à dire, en quelques lignes, que les kystes formant tumeur et résultant de vers appartiennent soit au *cysticerque du tissu cellulaire*, soit à l'*échinocoque de l'homme.*

Lorsque le sac du ver atteint un grand volume, nous pouvons toujours en conclure que c'est un échinocoque, tandis que lorsqu'il est petit, nous pouvons admettre comme probable que c'est un cysticerque. La grosseur d'une vésicule de cysticerque est au plus celle d'une cerise; souvent elle n'a que le volume d'un gros noyau de cerise. Leur forme est sphérique, mais peut varier en ce que, dans certaines parties, le développement de l'animal ne peut se faire régulièrement par suite de la résistance que lui opposent les tissus ambiants. Dans la pie-mère, la vésicule devient souvent anfractueuse ou sinueuse, encastrée qu'elle est par des tractus résistants de tissu connectif; dans les muscles, elle s'allonge par suite de la pression des faisceaux de fibres environnants, de telle sorte qu'au lieu d'un corps rond, nous en rencontrons un allongé, ayant la forme d'une datte. Les échinocoques, au contraire, deviennent beaucoup plus volumineux; on ne les remarque la plupart du temps qu'à une époque où ils ont atteint la grosseur d'une noix. Ils peuvent acquérir le volume du poing et au delà.

Toutes les tumeurs dues à des vers vésiculaires ont pour caractère, que, lorsqu'on y fait une incision, on trouve toujours une *membrane double*, l'une externe qui est formée d'un tissu connectif plus ou moins riche en vaisseaux et provenant de l'action irritative de l'organe, et l'autre interne, la vésicule animale proprement dite, qui s'accolle étroitement à l'intérieur du sac produit par l'organe même. En ouvrant avec précaution le kyste, on peut, après avoir enlevé par la dissection l'enveloppe fournie par l'organe, voir apparaître la vésicule animale intacte. Les deux enveloppes se distinguent en même temps par un examen plus minutieux de leur structure; la plus externe est une membrane de tissu connectif ordinaire, qui peut bien aussi prendre une consistance plus solide, cartilagineuse ou osseuse, tandis que la vésicule interne est formée par la substance spécifique de l'animal et présente la consistance soit molle, délicate, gélatineuse du cysticerque, soit particulièrement ferme, élastique de la vésicule échinocoque.

On n'a pu jusqu'ici établir avec certitude une troisième espèce de vers vésiculaires; aussi n'avons-nous pas d'autre genre ni espèce pour ce que l'on rangeait jadis sous le nom d'*acéphalocyste*, à côté des deux espèces mentionnés. Il n'est pas certain cependant

qu'avec celles-ci soit épuisée déjà la série des variétés possibles de cette espèce. Du moins ai-je trouvé quelquefois, sur les membranes cérébrales, de grandes productions vésiculeuses qui occupaient une grande étendue dans la pie-mère, envoyant des prolongements dans tous les sillons et des appendices d'apparence pédiculée vers l'extérieur. Toute leur structure avait l'aspect des sacs entozoaires, et leur membrane présentait une grande analogie avec le cœnure cérébral[1]. Il est vrai que celui-ci n'a pas encore été constaté avec certitude chez l'homme, tandis qu'il se rencontre assez souvent chez les moutons et chez le bœuf, où il produit la maladie connue sous le nom de *tournoiement*. Dans le fait, cela ne tranche pas la question. En tous cas, il n'est pas impossible que ces *hydatides en grappe de la pie-mère* soient des produits entozoaires, et appartiennent soit au cœnure même, soit à une espèce voisine de lui.

A ces espèces[2] se borne ce que nous connaissons, chez l'homme, en fait de tumeurs cystiques entozoaires, si l'on veut s'exprimer ainsi. Malgré cela, l'idée de *parasitisme* a toujours persisté pour un grand nombre d'autres tumeurs. Dans le fait, lorsque l'on se rappelle avec quelle individualité, avec quelle indépendance, beaucoup de tumeurs se présentent dans toute l'histoire de leur développement, combien elles diffèrent de la nature des tissus voisins, quelle résistance elles opposent à toutes les influences, même thérapeutiques, qui s'exercent sur elles, on ne peut nier qu'elles ne réveillent à un haut degré l'idée de l'*autonomie*, qui a le plus amené à conclure à leur nature parasitique[3]. Mais cela s'applique à la plupart des tumeurs non cystiques. Elles présentent, à un beaucoup plus haut degré que les tumeurs cystiques, le type de l'autonomie, de l'indépendance des parties voisines et du reste du corps, et c'est pourquoi, dans les derniers temps, l'attention s'est surtout portée sur elles.

D'après l'opinion qui régnait jusque dans ces dernières années sur les processus morbides dans les tissus et les organes, où l'on considérait la plupart de ces troubles comme des troubles

[1] Virchow, *Archiv*, 1860, XVIII, p. 528.

[2] Les trichines enkystées sont toujours microscopiques.

[3] Virchow, *Archiv*, IV, p. 390 ; *Handbuch der spec. Path. u. Ther.*, I, p. 334 ; *Path. cellul.*, p. 387.

nutritifs et où l'on faisait de nouveau dépendre surtout la nutrition des vaisseaux et de la circulation, il était naturel de se demander toujours d'abord si ces tumeurs ne présenteraient donc pas dans leur nutrition quelque chose de tellement spécial que cela expliquât précisément l'indépendance de leur nutrition. J'ai déjà fait remarquer plus haut (p. 21) que l'on s'est efforcé, à ce sujet, de démontrer l'existence, dans les tumeurs dites solides, d'un système vasculaire central particulier, et que l'on avait l'idée qu'elles produisaient en elles-mêmes, comme l'œuf couvé, un système vasculaire indépendant et du sang, et se formaient ainsi en même temps leur appareil particulier de nutrition.

Toutefois il en est de nos jours encore quelques-uns qui ont admis le développement autonomique de vaisseaux et de sang dans l'intérieur des tumeurs[1]. Seulement, lorsque l'on fait avec soin des injections, on peut se convaincre avec la plus grande certitude que les vaisseaux de la tumeur sont en communication non interrompue avec les anciens vaisseaux des parties voisines, qu'ils n'existent pas comme produits indépendants, développés à côté de ceux-ci. Mais ces injections font toutefois ressortir une difficulté particulière, qui a le plus contribué à entretenir les idées anciennes de conditions particulières de nutrition de ces parasites. Il est, en effet, comparativement très-difficile d'injecter les vaisseaux *par les veines*, tandis qu'on réussit assez facilement à injecter par les artères les petits vaisseaux, même les plus fins de la tumeur.

Schröder van der Kolk[2], ce savant si distingué, a fait, sur ce point, les recherches les plus complètes. Se basant sur ses injections, il croyait pouvoir diviser les tumeurs en deux classes tout à fait distinctes, d'après leur disposition vasculaire. Dans l'une, on aurait la disposition vasculaire ordinaire, où le sang arrive par les artères, passe dans les capillaires et revient par les veines; il considérait les tumeurs de cette classe plutôt

[1] Rokitansky, *Lehrbuch der path. Anat.* Vienne 1855, t. I, p. 196. — Bernh. Beck, *Klinische Beiträge zur Histologie u. Therapie der Pseudoplasmen.* Fribourg en Brisg. 1857, p. 34.

[2] Schröder van der Kolk, *Observationes anatomico-pathologici et practici argumenti.* Amstel. 1826, fasc. I, p. 46. *Aanteekeningen van de Sectie-Vergadering van de Prov. Utrecht. Genootschap.* 1847, p. 27. *Nederlandsch Lancet*, 1853-1854, III, 3, p. 146, not.

comme des produits hypertrophiques qui se rattachaient à l'organisation ordinaire du corps. Dans une autre série, au contraire, la disposition est telle, d'après sa manière de voir, que le sang arrive par les artères et passe dans les capillaires, mais que ceux se réunissent de nouveau pour former des artères qui retournent vers les artères de la partie principale. Il comparait cette disposition avec celle de la veine-porte, qui est interposée entre deux réseaux veineux; on pourrait, encore mieux, la rapprocher de la disposition des soi-disant réseaux admirables, comme on les trouve en différents points chez quelques animaux, et chez l'homme dans les corpuscules de Malpighi du rein. La circulation serait possible de la sorte, et sa manière de voir n'est pas, d'après cela, un simple contre-sens, comme quelques auteurs l'ont prétendu. Il en est entre autres qui ont regardé l'opinion de Schröder comme une absurdité toute pure, basée sur une disposition qui rendrait, en général, la circulation impossible. Mais son idée est correcte par elle-même, et il existe incontestablement de semblables dispositions dans l'organisation animale; la seule question est de savoir si elles existent ici. Le savant hollandais se basait sur ses observations directes. Il avait une série de tumeurs, en particulier des corps fibreux de l'utérus, et des cancers de différents organes[1], dans lesquels il n'avait pu réussir à faire pénétrer l'injection poussée par les veines, mais où, par les artères, il avait injecté un réseau capillaire étendu. Bérard[2] avait déjà fait la même observation dans un cas de tumeur encéphaloïde du cou.

Ce qu'il y a d'erroné dans ces faits, c'est précisément l'observation. En étudiant la disposition de quelques tumeurs, on voit en effet que ces mêmes veines qui accompagnent les artères par lesquelles l'injection réussit et qui, ailleurs, marchent toujours de concert avec elles, ne conduisent plus immédiatement dans la tumeur, mais que les communications veineuses sont ouvertes vers de tout autres directions; il n'est même pas rare que, précisément par le développement de la tumeur et cela d'autant plus que celle-ci est plus volumineuse, les troncs veineux principaux subissent de notables modifications.

[1] La description exacte de ces différents cas se trouve dans Westhoff, *l. c.*, p. 17-46.
[2] *Dictionnaire de médecine*, t. VI, p. 274.

On voit déjà extérieurement dans beaucoup de tumeurs que le courant veineux est singulièrement gêné, et c'est là un symptôme des plus remarquables en ce que l'aspect de beaucoup de tumeurs en est rendu très-caractéristique, tellement caractéristique que, ainsi qu'il a été dit plus haut (p. 9), le cancer tire son nom de là et que le diagnostic chirurgical se sert de cette circonstance comme d'un signe important pour la malignité des tumeurs. On regarde aujourd'hui encore très-souvent comme suspecte, comme pouvant être de mauvaise nature, une tumeur sur laquelle la peau présente un réseau veineux extraordinairement développé, et l'expérience apprend aussi que précisément dans les formes malignes la peau présente un réseau veineux très-développé.

Il est de règle que les veines qui se répandent au-dessus et autour d'une semblable tumeur se distinguent par leur aplatissement, tel qu'en les coupant transversalement, elles ne présentent pas une lumière ronde, mais aplatie. Elles ont l'apparence de fourreaux de sabre, circonstance qui prouve qu'elles subissent une forte pression. Ce symptôme n'est par lui-même aucunement spécifique; il ne saurait faire reconnaître avec certitude la malignité de la tumeur, mais il prouve combien est grand le trouble circulatoire dans le pourtour et souvent aussi dans l'intérieur de la tumeur. La cause de ces troubles peut varier. Quelquefois ce n'est apparemment que la *pression* exercée par la tumeur, dans son développement continu, contre les parois des vaisseaux, pression à laquelle les artères résistent beaucoup plus facilement, parce que leurs parois sont, on le sait, beaucoup plus épaisses et plus fortes, et que la pression latérale du sang qui y circule est beaucoup plus élevée que celle qui existe dans le système veineux.

Mais il arrive de plus très-souvent que, précisément dans les tumeurs les plus graves, ainsi que je l'ai déjà décrit (p. 50), la tumeur en se développant *pénètre* dans les veines. Il n'arrive rien de semblable dans les artères, qui se conservent, au contraire, parfois intactes au milieu des plus grands désordres[1]. Il n'est pas rare de voir la masse de la tumeur se développer dans la

[1] Voir un exemple très-remarquable dans Virchow, *Archiv*, I, p. 277; *Gesammelte Abhandlungen*, p. 384.

paroi veineuse même; il se forme d'abord de petites protubérances vers l'intérieur du vaisseau (fig. 1, *a*, p. 43). Celles-ci deviennent de plus en plus considérables, tandis qu'en même temps la lumière du vaisseau se rétrécit d'autant. Il peut arriver finalement que la masse perfore la paroi et fasse hernie dans l'intérieur, de telle sorte que la tumeur finit par boucher la lumière dans une étendue plus ou moins considérable. Quelquefois le vaisseau est complétement oblitéré. Le courant sanguin se trouve alors naturellement arrêté dans ces veines, et il ne reste que la possibilité de l'ouverture de voies collatérales à travers lesquelles la circulation s'établit. Si l'on pousse l'injection dans une veine ainsi oblitérée, il n'en pénétrera rien dans la tumeur, tandis qu'en répétant l'opération par un autre côté, on pourra arriver à remplir les capillaires. Il y a, enfin, une troisième possibilité, celle où il se forme dans les veines des *thrombus*, des caillots sanguins, qui présentent souvent une très-grande extension et qui oblitèrent même complétement de très-gros vaisseaux.

Ainsi s'explique pourquoi l'on ne peut injecter les tumeurs par les veines, comme on s'attendrait à pouvoir le faire d'après le cours normal du sang dans les vaisseaux. Mais on y réussit toujours d'une manière quelconque. J'ai moi-même[1] fait des injections de ce genre, précisément dans les tumeurs de la pire espèce, et mes observations sont d'accord avec les données positives de Robin et Lebert[2] et de Gerlach[3]. La seule présence ou la seule absence de veines ne constitue donc aucun signe distinctif entre les diverses espèces de tumeurs, et lorsqu'on a conclu, en se basant sur les observations de Schröder van der Kolk, que le meilleur moyen de guérison consiste dans la ligature des artères, parce qu'ainsi on interrompt d'un seul coup toute circulation, on a commis une erreur; car précisément plus une tumeur est volumineuse, plus les anastomoses y sont nombreuses dans tous les sens, et la ligature d'une ou de plusieurs branches vasculaires

[1] Westhoff (*l. c.*, p. 16) raconte que j'aurais dit à Schröder van der Kolk que je n'avais pu injecter, dans le fungus médullaire du foie, que les artères. Schröder lui-même a avancé le même fait (*Nederl. Lancet*, 1853-1854, p. 146). Je ne me souviens pas de la communication à laquelle cette donnée se rapporte; en tout cas, c'est précisément dans le cancer du foie que j'ai réussi à injecter la tumeur également par les veines.

[2] Lebert, *Traité pratique des mal. canc.*, p. 39.

[3] J. Gerlach, *Der Zottenkrebs und das Osteoid*. Mayence 1852, p. 26.

ne suffit pas du tout pour intercepter la circulation dans toute la tumeur.

Bien que la circulation se fasse dans l'intérieur de la tumeur de la même façon que dans le reste du corps et quoique les vaisseaux de la tumeur soient en rapport de continuité avec les vaisseaux du reste du corps, je n'en tiens pas moins pour parfaitement fondée la pensée de leur nature parasitaire, non pas que la tumeur ait quelque chose de tout particulier dans sa nutrition, mais parce que *tous les éléments qui la constituent et qui atteignent un chiffre colossal dans les tumeurs considérables possèdent une individualité spéciale.* Certes, malgré cela, chaque partie de tumeur ne se comporte pas autrement, en gros, qu'en général chaque partie du corps[1]. Chaque partie du corps, en effet, a bien une sorte d'existence parasitique au sein de la communauté à laquelle elle participe; mais ce caractère ressort d'une façon bien plus frappante dans la tumeur, parce que chaque partie proliférante possède à un bien plus haut degré la puissance d'attirer à elle les substances nutritives et de les retenir en elle; et comme la plupart des tumeurs malignes ont précisément des propriétés proliférantes à un degré tout exceptionnel et qu'elles se trouvent en état continu de croissance, elles montreront, plus fortement que quelque partie ordinaire du corps que ce soit, ce mouvement d'attraction en vertu duquel elles attirent et s'assimilent des matériaux de nutrition dans une proportion extraordinairement forte. C'est pourquoi, chose singulière en apparence, beaucoup de tumeurs sont florissantes et ont même une exubérance de croissance, tandis que tout le reste du corps s'amaigrit; des tumeurs homologues parfaitement bénignes, comme des lipômes, ne rétrogradent pas dans la même proportion que les tissus auxquels elles appartiennent, le tissu graisseux par exemple; enfin l'observation montre le peu d'influence qu'exerce sur la plupart des tumeurs le traitement par la diète forcée.

D'après cela, chaque espèce de tumeur proliférante est de nature parasitaire, et lorsque de plus une tumeur, comme nous l'avons montré dans la dernière leçon (p. 98), consiste en un très-grand nombre d'éléments qui ne jouent dans le corps qu'un rôle tout transitoire, meurent quelque temps après, se désa-

[1] Virchow, *Archiv*, 1852, t. IV, p. 390.

grégent, sont résorbés ou rejetés au dehors par l'ulcération, il en résultera naturellement aussi une déperdition continuelle pour le corps, une consomption. En effet, les substances qui, en vue de ces phénomènes de nutrition et de formation, sont soustraites à l'organisme, ne servent pas à former des éléments durables du corps, mais bien à s'en aller en pure perte; elles sont toutefois d'abord assimilées dans la tumeur, mais pour se désagréger ensuite de nouveau et former un détritus qui ne peut plus servir aux besoins du corps. On devra, au contraire, en général du moins, admettre que *ce détritus, ces matériaux désagrégés, ces substances récrémentitielles résultant de la destruction des éléments ont une influence nuisible sur l'organisme.*

On n'a pas encore pu exactement en mesurer le degré de nocuité. Quelques observateurs, se basant sur certaines observations, ont cru qu'il existait précisément dans ces substances un principe infectieux, qui, ramené ensuite de nouveau dans la circulation, attire les sucs et produit, en diverses parties du corps, des influences fâcheuses. Quelques-uns, même, sont allés jusqu'à regarder ces substances comme les contages par lesquels s'introduit dans le reste du corps la tendance à la formation de tumeurs métastatiques. Cette opinion s'appuie sur des observations qui ont porté sur des états morbides dissemblables.

Dans les tumeurs syphilitiques, les parties les plus anciennes tombent en détritus au bout d'un certain temps, et il en résulte une bouillie particulière. Celle-ci est indubitablement susceptible d'être résorbée, parce qu'elle consiste en corps gras liquides et en d'autres substances solubles, de nature apparemment albuminoïde; l'observation directe apprend aussi que de semblables tumeurs diminuent de volume et peuvent disparaître par la résorption. Michaelis[1], un médecin militaire viennois, qui s'est beaucoup occupé de syphilis, prétend avoir démontré par des inoculations directes que, lorsque l'on extrait cette substance liquide régressive d'un bubon ou d'un chancre et qu'on l'inocule, on produit précisément l'infection et l'on provoque la maladie à nouveau. On voit dans les tumeurs cancéreuses un travail de régression tout semblable, en particulier celui de la métamor-

[1] *Zeitschrift der Gesellschaft der Ærzte zu Wien.* 1856, p. 418; 1857, p. 791.

phose graisseuse, et M. Busch[1], de Bonn, après avoir décrit quelques cas de cancer du sein chez des femmes, extirpés à cette période et suivis plus tard d'éruptions secondaires dans d'autres points, se demande si les tumeurs ne seraient pas particulièrement dangereuses pendant ce stade régressif de leur développement. Dittrich, d'Erlangen, le clinicien et l'anatomo-pathologique mort récemment, avait la parfaite conviction que le début de la tuberculose devait, dans beaucoup de cas, être rapporté à ce que le détritus provenant de différents points atteints rentrait dans la circulation, en partie des éléments normaux du corps et notamment des éléments du sang, et en partie des masses exsudées ou de nouvelle formation se désagrégeaient, et leur détritus, arrivant dans le sang, provoquait le développement des tubercules; il arrivait à ces conclusions par l'observation de cas nombreux où des métamorphoses regressives étendues avaient eu lieu et particulièrement où des maladies chroniques avaient laissé, dans les organes, des substances qui avaient continué à se transformer et où finalement des affections tuberculeuses avaient apparu, et les personnes avaient succombé à la phthisie[2].

Ces considérations reposent toutes sur le fait certainement exact que la régression de productions morbides, tendance apparente vers la guérison, se lie assez souvent à de fâcheux accidents. Mais je ne vais pas jusqu'à prétendre que les substances résultant de cette régression soient des substances infectieuses spécifiques; il me semble, au contraire, qu'il faut distinguer entre l'infection spécifique (ou contagion), qui ne produit que des maladies analogues, et l'infection générale qui cause des troubles généraux de toute espèce. Dans de tels cas, où il existe surtout une substance infectieuse très-énergique, il est bien possible qu'elle se soit encore conservée à une époque ultérieure. Je ne puis toutefois, abstraction faite de la syphilis déjà citée, rendre ceci compréhensible que par un exemple. Il est une affection qui donne lieu à une espèce de tumeurs, qui, tout en ne devenant pas très-volumineuses, apparaissent cependant sous des formes très-

[1] W. Busch, *Chirurgische Beobachtungen, gesammelt in der k. chirurg. Universitäts-Klinik zu Berlin.* 1854.

[2] C. Martius, *Die Combinationsverhältnisse des Krebses und der Tuberkulose.* Erlangen 1853, p. 25.

distinctes : c'est la *morve* si fréquente chez les chevaux. Ici le produit spécifique consiste en petites nodosités présentant une grande analogie avec les tubercules. L'affection se transmet très-facilement et représente une des maladies les plus dangereuses qui puissent atteindre l'homme. Il se développe ordinairement, dans le cours de celle-ci, continuellement de nouvelles nodosités de même nature dans les parties les plus différentes du corps. Il y a certainement ici une infection accomplie. Eh bien, l'inoculation réussit à des périodes très-différentes de la maladie, et j'ai moi-même fait, avec un plein succès, des inoculations de l'homme sur le cheval, à une époque où les nodosités étaient déjà en voie de désagrégation[1]. Mais il est tout aussi indubitable que l'inoculation réussit également à une époque où les nodosités ne sont pas encore désagrégées, et il me semble, par suite, bien plus naturel de conclure que la substance nuisible n'est pas entièrement anéantie ni détruite par les transformations qui surviennent dans la tumeur.

Je ne veux, dans l'espèce, regarder en aucune façon la question de la malignité des substances récrémentitielles comme pouvant recevoir une solution même seulement approximative des observations encore trop rares sur le sujet. Mais je tiens à accentuer que l'absorption de grandes quantités de ces substances régressives provenant de tumeurs volumineuses, ne se passe pas sans préjudice pour le corps. A ce sujet, je voudrais attirer particulièrement l'attention sur un cas qui a été remis récemment en discussion et qui a une grande importance précisément pour la médecine pratique. C'est une observation que l'on a faite sur la régression de *tumeurs goîtreuses* volumineuses.

Les goîtres sont des accroissements hyperplasiques particuliers de la glande thyroïde, qui parfois atteignent un volume très-considérable. On sait déjà depuis Coindet (1820) que l'iode exerce une influence très-sensible sur leur diminution, et l'observation a confirmé de toutes parts qu'il arrive parfois, soit par l'usage de l'iode à l'intérieur, soit par son application extérieure, que les goîtres ne diminuent pas seulement notablement dans un temps relativement court, mais qu'ils peuvent disparaître com-

[1] Virchow, *Handbuch der speciellen Pathologie u. Therapie.* Erlangen 1855, t. II, p. 111, note.

plétement. Dans de pareilles circonstances, on a vu à plusieurs reprises survenir de très-graves accidents, que l'on considéra ordinairement comme une action de l'iode et que l'on appela *iodisme*[1], y voyant une maladie produite par le médicament. L'attention générale a été notamment éveillée sur ces faits par un des médecins les plus distingués de Genève, Rilliet[2], mort récemment. Seulement M. Rœser[3], praticien expérimenté du Wurtemberg, avait déjà observé ces accidents, et il était arrivé à penser qu'ils devaient être rapportés, non pas du tout à l'iode, mais à la résorption des substances contenues dans le goître. Dans le fait, on ne saurait méconnaître que presque toutes les observations que nous possédons sur le soi-disant iodisme se rapportent à des cas où, sous l'influence de l'iode, des quantités notables de masse goîtreuse s'étaient rapidement résorbées. Une semblable résorption présuppose naturellement que les éléments du goître étaient dans un état de solubilité. En effet, des cellules et des substances solides ne peuvent être résorbées; il faut qu'elles soient dissoutes, désagrégées et qu'elles forment un détritus. Alors seulement la circulation entraînera les substances solubles récrémentitielles, et cela en grandes quantités dans de telles circonstances. De même, maintenant, que les autres substances récrémentitielles exercent sur le corps une influence nuisible, de même il n'y a théoriquement rien à opposer à ce que celles-ci aussi y exercent une influence préjudiciable. Mais l'observation apprend le fait extraordinaire que, pendant la régression des produits strumeux, les troubles les plus grands se produisent, qu'en particulier il survient une extrême accélération du pouls, liée souvent à une profonde dépression des centres nerveux et ordinairement à un amaigrissement considérable et rapide, une sorte de consomption, qui ne marche pas parallèlement avec les transformations du goître, mais qui leur succède. Si l'on ajoute à cela que M. Rœser a vu surgir des accidents tout semblables dans des cas de diminution rapide de goîtres, même sans que

[1] De semblables observations ont précisément été faites, il y a longtemps déjà, chez les goîtreux, par exemple par Suttinger et Schmidt (*Rust's Magazin*, 1824, t. XVI, p. 112, 430).

[2] F. Rilliet, *Mémoire sur l'iodisme constitutionnel*. Paris 1860.

[3] *Würtemb. med. Correspondenzblatt*, 1844, p. 241; 1860, n° 33. — *Archiv für physiol. Heilk*, 1848, p. 74; 1859, p. 494.

l'iode ait été employé, on est bien forcé d'admettre que c'est la résorption, et non pas l'iode, qui joue ici le rôle prépondérant et que le nom de *cachexie goitreuse* est préférable à celui d'iodisme.

Lorsque l'Académie de médecine en France (1859) a mis en discussion les observations de Rilliet, qui du reste n'avait pour but que de révéler les dangers de l'emploi de l'iode, on les a, de toutes parts, accueillies sans les prendre au sérieux; seulement il est venu depuis lors s'y ajouter quelques observations analogues[1]. J'en ai vu moi-même un cas très-frappant, où, après l'emploi très-modéré de l'iode dirigé contre un goître très-volumineux, il est survenu un marasme aigu avec une grande fréquence du pouls et une disposition à la transpiration; cet état persista pendant des mois jusqu'à la mort, et je suis, en tous cas, en les rapprochant des autres faits déjà connus, enclin à admettre que, même dans les cas de régression, les substances récrémentitielles des tumeurs peuvent produire un trouble général, grave. Une autre question, qui ne pourra être élucidée que par des recherches beaucoup plus exactes que nous n'en possédons jusqu'à présent sur la marche des tumeurs, est de savoir si la *cachexie* que nous observons si souvent dans les stades avancés des tumeurs malignes et même dans la scrofulose glandulaire généralisée, si ces troubles affectant souvent le corps entier en s'accompagnant d'une sanguification défectueuse, d'une nutrition défectueuse des muscles et de beaucoup d'organes internes, ne procèdent pas de cette manière. Car, quelque nombreuses que soient les discussions des chirurgiens sur l'importance des tumeurs, nous ne possédons pas encore, jusqu'à présent, d'observation clinique exacte sur l'ensemble de la marche, sur le constitutionalisme des tumeurs. Tout cela est encore à faire, et on ne pourra trancher avec discernement les questions indiquées, que du moment où l'on aura recueilli à ce sujet des faits précis. Mais en tous cas on doit, dès à présent, se rappeler que précisément ces tumeurs, qui renferment beaucoup d'éléments transitoires, caducs, dans lesquelles par conséquent beaucoup de substance tombe en détritus par la marche régressive des éléments, exercent une influence incomparablement plus nuisible

[1] Lebert, *Die Krankheiten der Schilddrüse und ihre Behandlung*. Breslau 1862, p. 229.

sur l'ensemble de l'économie et font ainsi également incomparablement plus l'impression du parasitisme que celles qui renferment des éléments plus permanents, des tissus plus durables, dans lesquels, par conséquent, il se passe aussi moins de processus régressifs et qui se rapprochent beaucoup plus des parties ordinaires du corps par leurs conditions de nutrition.

Le clinicien peut aller extraordinairement loin, lorsqu'il apprécie les tendances constitutionnelles des tumeurs. En lisant, par exemple, les leçons de Rust[1], tant appréciées de leur temps, on trouve que, pour lui, toutes les choses possibles étaient constitutionnelles. Il avait une telle antipathie contre la conception locale des tumeurs qu'il donnait aux choses les plus innocentes une nuance de constitutionalisme. Pour lui, un cancer était naturellement un mal nécessairement constitutionnel; il disait à ce sujet: lorsque quelqu'un croit avoir extirpé un cancer et que l'individu vit encore trois ans après, ce n'était pas un cancer et le diagnostic était faux; tout homme doit fatalement succomber à ce mal dans un délai de trois ans. Mais une tumeur enkystée, une hydrocèle et une série de verrues et de nævus étaient pour lui tout aussi constitutionnelles. Ce n'étaient là en aucune façon des affections locales; elles étaient constitutionnelles, et il fallait toujours commencer par se signer trois fois avant de se décider à les opérer, et essayer d'abord tous les autres moyens de modifier le mal en transformant l'état de nutrition du corps.

En concevant le constitutionalisme comme l'expression de certains rapports existant entre un état local et le reste du corps, il n'y a plus alors rien de local; car tout ce qui se passe dans le corps a certaines relations avec le corps entier. Un isolement complet tel que la chose vive comme sur une île, ne se rencontre nulle part dans l'organisme. En partant de ce point de vue, il est indubitable qu'une hydrocèle est également un mal constitutionnel; car les liquides qui remplissent la poche de l'hydrocèle sont toujours, de l'une ou de l'autre manière, dans un certain état d'échange avec les liquides du reste du corps, et cette corrélation peut s'exercer dans des directions très-diffé-

[1] Joh. Nep. Rust, *Aufsätze und Abhandlungen aus dem Gebiete der Medicin, Chirurgie u. Staatsarzneikunde.* Berlin 1836, II, p. 445. (Sur quelques formes morbides considérées comme locales, tandis qu'elles ne représentent aucune maladie locale.)

rentes. Mais c'est là un genre de constitutionalisme tout différent de celui que l'on discute lorsque l'on a en vue des tumeurs parasitaires. Ranger une hydrocèle simplement à côté du cancer signifie à peu près autant que si l'on comparait un ongle avec un rein. Il existe indubitablement aussi une certaine relation entre l'ongle et le corps ; ce n'est pas non plus une chose qui n'a qu'une raison d'être et qu'une importance locales, dont les effets appréciables ne dépassent pas les limites de son existence particulière. Ce n'en serait pas moins une singulière physiologie que celle qui voudrait faire ressortir les corrélations d'un ongle avec le corps, au même titre qu'elle le ferait pour le rein, qui est le siége d'un énorme échange de matériaux et qui concourt d'une manière si importante et toute particulière à la nutrition du corps entier.

Les fonctions parasitaires que remplit une tumeur lui sont avant tout inhérentes et ne découlent pas d'états généraux du corps. Elles sont basées sur l'autonomie propre de tout élément cellulaire vivant de l'organisme; celle-ci doit se révéler par une action d'autant plus grande que des éléments plus nombreux et doués d'une plus grande activité sont réunis en un point. La nature et l'activité de ces éléments décident en même temps de l'importance de la tumeur pour l'ensemble de l'organisme, dont celle-ci n'est qu'une partie. On peut dire, d'après cela, que toute tumeur produite par la prolifération d'éléments présente à un haut degré un caractère parasitaire. Mais on ne dit pas par là qu'elle procède d'une dyscrasie ou qu'elle soit à regarder comme un phénomène constitutionnel primitif; elle peut n'en être pas moins un mal éminemment local.

Je mets donc de côté, pour arriver à une classification des tumeurs, le point de vue du parasitisme, tout aussi complétement que celui qui, repris souvent, a encore, il y a peu d'années, été soutenu par Billroth[1], prétendant que l'observation clinique doit fournir le principe fondamental de cette classification. On ne peut poser les bases d'un système d'*onkologie* qu'en partant de la genèse des tumeurs et en établissant avec autant de certitude que possible l'histoire anatomique. A cette histoire viendra ensuite se rattacher l'observation clinique dans des conditions de parfaite

[1] Th. Billroth, *Die Eintheilung, Diagnostik u. Prognostik der Geschwülste vom chirurgisch-klinischen Standpuncte. Deutsche Klinik.* 1859, n° 40.

certitude, car il est certain qu'une physiologie complète des tumeurs est impossible sans l'observation clinique. Mais il est inutile, fâcheux même, de faire d'abord ce qui ne devrait l'être que plus tard; et de ce que les anatomistes purs, et en particulier les micrographes inexpérimentés, ont avancé beaucoup d'opinions fausses et causé une grande confusion, cela ne doit pas faire oublier que les praticiens, les chirurgiens notamment, ne sont jamais arrivés à sortir de la confusion sur le sujet qui nous occupe.

Au point de vue anatomo-génésique, les tumeurs qui sont produites par un travail réellement formatif, celles qui résultent de produits de formation nouvelle, celles que, par conséquent, un développement particulier fait naître de l'organisme, se distinguent de celles qui répondent à un autre mode de production; celles-ci représentent une grande partie de ce que l'on appelait jadis *tumeurs enkystées* ou *cystiques*. Les autres, au contraire, qui procèdent par un développement réel, sont les *pseudoplasmes proprement dits*, les tumeurs de nouvelle formation, ou, comme on peut encore les appeler plus justement, les *végétations*. En effet, l'ancienne expression de végétation est précisément ici tout à fait appropriée, et je la reprends avec conscience et dans ce sens qu'elle désignera non-seulement le développement qui se fait *au sein même* de l'ancien tissu, mais aussi la transformation de ce tissu, la substitution de celui-ci par un nouveau, un faux tissu. Cette manière de voir a échappé pendant longtemps aux observateurs, parce que, suivant la théorie de l'exsudat, on faisait se développer la tumeur *à côté* de l'ancien tissu, qui s'atrophiait par compression[1]. Maintenant que j'ai remplacé la théorie de l'exsudat par celle de la prolifération et que j'ai démontré positivement l'analogie du travail de prolifération dans les tissus animaux et végétaux, la désignation de *végétations morbides* peut être reprise et formellement adoptée.

Pour ce qui est du groupe des tumeurs qui ne procèdent pas d'un développement cellulaire et qui portent surtout en elles le caractère cystique, elles peuvent à leur tour se développer de différentes manières. En effet, tantôt il s'agit, lors de leur développement, de l'accumulation de substances qui *proviennent di-*

[1] Phil. v. Walther, *System der Chirurgie*. Berlin 1833, p. 380.

rectement du sang, tantôt elles doivent leur existence à l'accumulation de substances qui *ont été sécrétées d'une manière particulière*, auquel cas, par conséquent, un organe de sécrétion a exercé une action spéciale sur leur formation.

Les substances provenant du sang sont principalement de trois espèces et donnent lieu : si c'est du sang en substance, à un *extravasat;* si c'est une simple transsudation séreuse, qui entraîne surtout l'eau, les sels et une certaine partie des albuminates du sérum du sang, à un *transsudat;* enfin à un *exsudat*, s'il s'est mêlé à ces liquides une certaine quantité de fibrine, que je comprends ici d'après les idées anciennes, quoique, d'après ma manière de voir[1], la fibrine provienne de tissus et non du sang. Il y a, de plus, des cas où ces produits se compliquent entre eux, de telle sorte qu'en même temps un extravasat et un exsudat apparaissent sous la forme d'un *exsudat hémorrhagique*, ou bien encore que, dans beaucoup de liquide séreux il y ait une petite quantité de substance fibrineuse, ce qui constitue un *exsudat séreux*. Cela n'entraîne, de fait, aucune différence très-grande entre les tumeurs.

Cette classe de tumeurs a en elle une certaine corrélation, et elle se distingue essentiellement de l'autre, où il y a accumulation de substances sécrétées, substances dont la nature est déterminée jusqu'à un certain point par la qualité des surfaces sécrétantes ou de l'organe sécrétoire. Les substances sécrétées sont à leur tour différentes, en ce qu'elles sont dans quelques cas *particulièrement liquides*, que dans d'autres elles contiennent *notamment des parties organisées*, et que dans une troisième catégorie elles présentent *un mélange des deux précédentes*.

Si nous trouvons un kyste renfermant une grande quantité de mucus pur, substance sécrétée en tant qu'elle ne préexiste pas dans le sang, nous avons alors sous les yeux un produit de sécrétion pur, dans lequel il est inutile de rencontrer en plus aucun élément organisé. C'est là un exemple de la forme sécrétoire pure. Si nous rencontrons, au contraire, une poche remplie de cellules qui se sont détachées d'une surface secrétant normalement, de cellules épidermiques par exemple, nous

[1] *Path. cellul.*, p. 135, 329. — Virchow, *Spec. Path. u. Ther.*, t. I, p. 75; *Gesammelte Abhandl.*, p. 135-137.

rangerons une tumeur épidermique solide de ce genre dans la seconde catégorie. Mais lorsque des cellules glandulaires se détachent d'une glande quelconque et se mêlent à une substance aqueuse, transsudée du sang, nous avons un exemple de la troisième catégorie. Tel est le cas dans les kystes spermatiques, où les cellules des canaux spermatiques ou les spermatozoïdes qu'elles forment se trouvent dans un liquide transsudé.

Ces kystes, dans lesquels nous trouvons des produits de sécrétion soit amorphes, soit simplement organisés, soit enfin mélangés, constituent une classe particulière de tumeurs dont le développement est le résultat de l'accumulation sous forme de tumeurs, de produits de sécrétion, qui auraient dû être éliminés. L'accumulation ne peut évidemment se faire que dans un espace préexistant. A mesure que le produit sécrété s'accumule, il donne lieu à une *dilatation*, à une *ectasie* de l'espace existant. On pourrait donc, d'après notre terminologie anatomo-pathologique ordinaire, appeler aussi toutes ces tumeurs des ectasies ; seulement la tumeur ne consiste pas dans l'ectasie pure et simple, mais dans l'ectasie, plus le produit de sécrétion retenu ; et si on veut donner un nom à ces formes morbides, on les appellera des *tumeurs par dilatation* ou *par rétention*.

Les tumeurs de la première catégorie, où nous trouvons en prédominance les éléments du sang (extravasats, transsudats ou exsudats), peuvent se développer dans un espace préexistant, mais cela n'est pas nécessaire ; elles peuvent apparaître librement aussi ou dans un espace nouvellement formé. Cet espace peut à son tour se produire de la manière la plus variée, soit par une action simplement mécanique (déchirure, fracture etc.), soit comme résultat d'un travail organique antérieur, de telle sorte que le développement de ces tumeurs se rattache à d'autres processus pathologiques, qui ne font que produire les cavités dans l'intérieur desquelles se dépose plus tard la masse formant tumeur. Ce ne sont donc pas toujours de simples tumeurs par dilatation, mais bien quelquefois de véritables productions nouvelles. Ce qu'elles ont de caractéristique ne réside pas dans la formation nouvelle, mais surtout dans l'irruption des éléments du sang, et on pourra ainsi les distinguer en *tumeurs par extravasation* et *par exsudation*.

Nous arrivons ainsi (à l'exclusion des entozoaires et des simples tuméfactions) à constituer trois grandes catégories ou divisions; parmi elles, les tumeurs par exsudation et extravasation dont il vient d'être question sont celles qui se rapprochent le plus des processus pathologiques connus; puis viendrait le groupe des ectasies, des tumeurs par dilatation ou par rétention, et comme troisième groupe, les *pseudoplasmes* ou *néoplasmes proprement dits*, *résultats de prolifération*, *les végétations* dans le sens précis du mot.

Nous avons surtout traité de ces dernières dans les leçons précédentes. J'ai alors déjà exposé les points de vue principaux, d'après lesquels on doit classer les végétations. Nous avons vu que, dans un certain nombre de cas, une de ces tumeurs se compose d'un tissu simple et rappelle, par sa disposition, quelque tissu connu du corps : c'est la tumeur *simplement histioïde*. Dans un grand nombre d'autres cas, la tumeur ne montre pas une conformation aussi simple; plusieurs tissus entrent dans sa composition; il surgit une structure compliquée, souvent avec une certaine disposition typique des parties. La tumeur ressemble alors à un organe déterminé du corps, elle a un caractère complétement *organoïde*. Un troisième groupe est plus compliqué encore; différents organes s'y réunissent et répondent par leur combinaison à tout un système du corps, quand même celui-ci ne serait que la reproduction incomplète du système normal : c'est la tumeur *systématoïde* ou mieux *tératoïde*. Je puis même ajouter de suite ici que cette apparence de système peut, suivant les circonstances, aller jusqu'à nous faire l'effet d'une individualité humaine incomplète que nous aurions devant nous; quelques cas de ce genre ont donné lieu à des discussions sérieuses, pour savoir s'il n'existait pas un fœtus inclu dans un autre fœtus, alors qu'il existait en apparence un corps entier, de forme quelque peu rudimentaire, mais cependant accusée dans différentes directions.

Les tumeurs par prolifération ou pseudoplasmes rentrent dans ces trois divisions principales. Mais on ne peut malheureusement pas borner la classification à ces espèces. En effet, ainsi que Lobstein[1] déjà l'a très-justement fait remarquer, il y a un

[1] Lobstein, *Traité d'anat. patholog.* 1829, t. I, p. 456, 479.

certain nombre de tumeurs dans lesquelles plusieurs formes de tumeurs se combinent entre elles : *tumeurs composées*[1], masses dissimilaires, productions mixtes. Ici le caractère varie dans les différentes parties, et on ne peut ramener le tout à une formule unique. Ces tumeurs mixtes sont quelquefois extraordinairement difficiles à débrouiller et cela d'autant plus que la combinaison ne porte pas seulement sur différentes formes des pseudoplasmes véritables, des végétations dans le sens précis du mot, mais aussi sur les catégories citées précédemment, ainsi sur les formes par exsudation et extravasation, sur les ectasies et en partie sur des poches de formation nouvelle.

Cette dernière possibilité se produit de deux manières. Il peut se faire que la paroi d'une tumeur enkystée, d'une cavité, siége de rétention, devienne le siége d'un travail particulier. Quelquefois elle ne fournit que des transsudats ; lorsque, par exemple, la tumeur résulte de l'accumulation d'un produit de sécrétion glandulaire, la paroi peut fournir en outre un simple transsudat provenant du sang et allant se mêler à la sécrétion glandulaire. Mais d'autres fois la paroi s'enflamme ; alors arrivent des exsudats et, suivant les circonstances, des épanchements hémorrhagiques dans une poche qui ne consistait d'abord que dans la rétention d'un produit de sécrétion glandulaire. Mais dans d'autres circonstances il se développe sur la paroi des excroissances, de véritables proliférations ; il se produit ainsi en même temps un pseudoplasme sur la paroi d'un kyste par rétention, et il peut arriver qu'avec le temps ce pseudoplasme remplisse le kyste en entier. C'est alors la combinaison la plus complète que l'on puisse se figurer des deux formes, un cas analogue à celui que Hodgkin avait devant les yeux lorsqu'il a édifié sa théorie tant citée du développement cystique de beaucoup de tumeurs, et dans laquelle il a été bien loin au delà des limites admissibles comme règle. Bien au contraire, lorsqu'un organe de sécrétion, une glande quelconque, devient le siége d'un travail de prolifération qui intéresse ordinairement le tissu interstitiel, lorsque par suite il s'y développe un pseudoplasme, il arrive d'ordinaire que les canaux glandulaires sont comprimés et déviés par l'action

[1] Virchow, *Ueber Combinations- und Uebergangsfähigkeit krankhafter Geschwülste. Würzburger Verh.* 1850, t. I, p. 134.

ce point dans l'histoire des tumeurs malignes, alors qu'il donnait comme premier caractère de la malignité la *disparition du tissu propre à l'endroit où siége le mal*. En tout cas, lorsqu'une tumeur renferme un tissu autre que celui dont elle procède, elle est hétérologue et suspecte. Les tumeurs homologues, quelque importance que leur donnent leur situation, leur volume, leurs corrélations, leur influence, n'en sont pas moins par elles-mêmes des productions inoffensives, que l'on peut en masse appeler *bénignes*. Si donc nous exceptons les formes hétérologues, nous avons la catégorie certaine des formes bénignes, dans lesquelles rentrent en général les formes dues à la rétention et à l'exsudation. Tout le reste comprend des formes *suspectes*.

Toute tumeur hétérologue n'est pas de mauvaise nature ; il en est une grande quantité qui sont supportées sans aucune conséquence fâcheuse et que leurs propriétés rapprochent entièrement des tumeurs de bonne nature. La malignité suit une certaine *échelle* des tumeurs hétérologues, d'espèce à espèce, et nous pouvons prouver comment elle se manifeste toujours de plus en plus fort, notamment suivant deux directions. Tout d'abord l'hétérologie se distingue d'*après le degré* même qu'elle atteint. Les tissus de la substance connective ont entre eux une parenté plus proche qu'avec les tissus épithéliaux ou avec les tissus animaux spécifiques[1]. Lorsque, par conséquent, une tumeur cartilagineuse ou osseuse se développe dans le tissu connectif ou bien une tumeur muqueuse dans le tissu adipeux, cela n'est pas de longtemps aussi hétérologue que lorsqu'une tumeur épidermoïdale se forme dans le tissu connectif ou une tumeur à épithélium cylindrique dans une glande lymphatique. Une tumeur cartilagineuse qui se développe dans le tissu connectif ou dans le tissu osseux est également hétérologue, mais elle ne l'est pas au même degré qu'une tumeur épithéliale ou une tumeur musculaire le serait au même endroit. Mais une circonstance encore bien plus importante est celle où les tumeurs *engendrent des substances liquides*[2], que l'on peut en exprimer sous forme d'un suc. C'est l'humeur ou le suc de la tumeur dont on a beaucoup parlé.

Ce suc parenchymateux est lié tantôt aux cellules, tantôt aux

[1] *Path. cellul.*, p. 59.
[2] Virchow, *Handbuch der spec. Path. u. Ther.*, I, p. 340. *Path. cellul.*, p. 180, 408.

substances intercellulaires, et, d'après cela, il apparaît sous la forme d'un fluide soit intracellulaire, soit intercellulaire, contenu dans des cellules, ou interposé entre elles à l'état liquide comme de la sérosité. Chaque fois que la tumeur contient beaucoup de suc, elle montre des propriétés plus fâcheuses et elle possède à un haut degré la propriété de l'infection. Une tumeur épidermoïde sèche est beaucoup moins dangereuse qu'une même tumeur humide; un cancer mou est beaucoup plus sujet à caution qu'un dur. Cette infection est de nouveau différente, suivant que quelques tumeurs n'infectent que les tissus voisins avec lesquels elles sont en rapport, et que d'autres, au contraire, répandent l'action de leurs produits sur une grande sphère d'extension et sur des organes éloignés. Cette différence de la puissance d'infection dépend visiblement, en grande partie, de l'énergie, de la *virulence* des sucs parenchymateux qui sont produits dans la tumeur; mais la disposition vasculaire y joue aussi un rôle important. *Plus une tumeur est pauvre en vaisseaux, moins elle étendra son action infectante au delà des parties voisines; mais plus elle est riche en vaisseaux sanguins et lymphatiques, plus il y a de sang et de lymphe qui la traversent; plus il y a de sucs parenchymateux en contact avec le sang, plus l'infection pourra facilement devenir générale.*

Je donne là une interprétation des faits, mais elle est conforme à l'observation. Le degré de contagiosité des tumeurs s'élève à mesure qu'elles deviennent plus riches en vaisseaux et qu'à côté des vaisseaux elles renferment en certaine abondance des matériaux liquides. Toute tumeur molle succulente est suspecte, et cela d'autant plus qu'elle possède plus de vaisseaux et plus de cellules. Plus le suc est intercellulaire et en contact avec un stroma vasculaire de tissu connectif, plus se manifestent ses propriétés malignes par l'excitation toujours nouvelle à la production progressive de la tumeur.

Je n'ai pas à m'étendre plus longuement sur ces questions en général. Je devrais certes encore parler de la nature de ces sucs; dans le fait, je ne saurais rien de particulier à dire à ce sujet. En effet, ce à quoi les chimistes sont arrivés sur ce sujet n'a aucune espèce de valeur. Ici le champ est ouvert aux esprits chercheurs et progressifs, et j'espère que plus tard des recherches dans

cette direction seront entreprises et couronnées de succès. Une observation clinique exacte devra aussi décider encore bien des questions qui sont posées ici et qui sont d'une haute importance pour l'histoire des tumeurs et pour les moyens pratiques qui peuvent être employés dans leur traitement. Mais ceci suppose une observation aussi vaste qu'approfondie, telle qu'elle n'a été que rarement faite dans les cliniques et les hôpitaux, mais telle que l'atteindra, espérons-le, la méthode meilleure des écoles modernes.

SEPTIÈME LEÇON.

(13 décembre 1862.)

Les tumeurs sanguines (hématômes).

Trois formes principales d'hématômes :

1° Les formes cystiques. Développement mécanique par des lésions de continuité traumatiques ou spontanées. *Céphalématôme :* formation de la cavité, du cercle osseux, de l'enveloppe osseuse, guérison. *Othématôme :* rapport avec les maladies mentales, formation de la cavité, développement traumatique, l'oreille des pancratiastes, maladie primitive du cartilage, guérison. *Hématôme de la dure-mère :* symptômes apoplectiques, rapport avec les maladies mentales, formation de la cavité, pachy-méningite chronique. *Anévrysme disséquant :* aorte, petites artères. *Hématôme musculaire :* muscle droit de l'abdomen ; hémophilie.

2° Les formes solides non cystiques. Hématômes des valvules du cœur, du cerveau, de l'ovaire, de la vulve.

3° La forme polypeuse. *Hématôme polypeux de l'utérus* (polype fibrineux) : formation, relation avec l'insertion placentaire, influence sur les métrorrhagies. Formation secondaire d'hématôme dans l'intérieur d'autres tumeurs. Hématôme rotulien. Hématocèle. *Hématôme rétro-utérin :* nature secondaire de l'hémorrhagie, péritonite partielle, rapport avec la menstruation et l'ovulation, hypothèse de la situation extra-péritonéale. *Kystes hématodes.*

Etranglement possible de vaisseaux veineux. Kystes sanguins extracrâniens.

Nous nous proposons aujourd'hui de nous occuper de l'histoire détaillée des tumeurs qui rentrent dans la première catégorie et représentent la forme par extravasation ; ce sont les *hématômes* ou *tumeurs sanguines*.

Hématôme est une expression qui a été mise en usage par P. Frank, et qui est assez répandue actuellement. On peut dire, il est vrai, que cette expression a été appliquée aux tumeurs les plus diverses qui se font remarquer par la grande quantité de sang qu'elles renferment, par exemple aux angiômes caverneux, aux cancers et aux sarcômes telangiectasiques, et de nos jours encore ce que l'on désigne sous ce nom n'a pour caractère com-

mun que le sang extravasé, sang qui, sorti de ses canaux vasculaires, accumulé sous forme de tumeur, simule ainsi jusqu'à un certain point une végétation. Pour ce qui est des différentes formes que l'on distingue, il s'établit bientôt une différence assez grande, en ce que dans certains endroits le sang qui revêt la forme de tumeur est coagulé, tandis qu'autre part il reste liquide, et de nouveau en ce que, contenu en certains points dans des cavités ou des poches et revêtant ainsi la forme d'une tumeur enkystée; dans d'autres, au contraire, il s'infiltre davantage dans les parties, se répand ainsi plus également entre les éléments du tissu; dans d'autres cas, enfin, il reste libre, sans être recouvert d'aucune membrane particulière ou d'aucune couche de tissu. D'après cela, le même fait pathologique peut présenter des variétés extraordinaires. Mais il ne s'agit pas toujours du même procès morbide, et il est très-nécessaire de bien distinguer entre eux les différents hématômes suivant la nature du travail qui les a produits. Tant qu'il s'agit de parties internes, on choisit la désignation dans la règle avec incomparablement plus de précision. Au contraire, plus le mal occupe un siége extérieur, plus il est difficile de s'y reconnaître dans chaque cas particulier, parce que l'on comprend alors toute espèce de choses sous le même nom.

Le genre d'hématôme le plus simple, comparativement le mieux accusé et en même temps le plus extérieur, doit son développement à des déchirures internes ou des solutions de continuité qui se font *par suite d'un traumatisme* ou au moins *par voie mécanique* et provoquent un épanchement sanguin. Il est de règle qu'il y a déchirure de vaisseaux en même temps temps que solution de continuité; le sang fait, en plus ou moins grande quantité, irruption hors de ces vaisseaux, entre les fragments rompus du tissu dilacéré et y forme la tumeur. On ne saurait s'en faire une idée plus frappante qu'en comparant ce processus morbide à la *fracture osseuse* ordinaire. Un os étant fracturé, il y a dans le même point déchirure simultanée d'un certain nombre de vaisseaux; il se fait une hémorrhagie et le sang se dépose entre les extrémités fracturées. S'il y a une grande quantité de sang extravasé, il en résulte forcément une tuméfaction considérable et on pourrait dire qu'il y a hématôme; on ne

se sert cependant pas de cette dénomination, parce que les masses sanguines sont la plupart du temps très-profondément situées et ne forment pas de tumeur nettement délimitée. Mais que l'on se figure quelque chose de tout à fait semblable, mais plus superficiel, de telle sorte qu'un espace rempli de sang se forme près de l'os plus extérieurement, alors le nom d'*hématôme* sera la dénomination exacte.

La plus connue d'entre ces formes, celle qui a le plus fixé l'attention, est la tumeur sanguine du crâne appelée *céphalématôme* par Nægele[1]; c'est une forme qui survient chez les nouveau-nés, le plus souvent immédiatement après la naissance, et

Fig. 10.

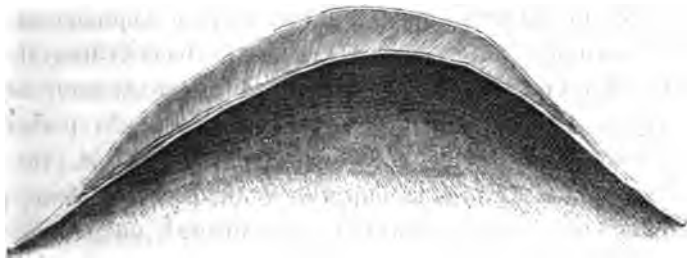

qui consiste en ce que, à la surface du crâne, ordinairement dans une de ses parties non recouvertes de muscles, le plus souvent sur l'os pariétal droit[2], il se forme une tumeur aplatie et arrondie, qui augmente pendant quelques jours, ordinairement jusqu'au troisième jour, et finit par former au-dessus de la surface céphalique une assez forte saillie rénitente. Le sang qui constitue la tumeur (car c'est essentiellement à du sang qu'est due la masse, le volume de la tumeur) se trouve régulièrement

Fig. 10. Coupe verticale à travers un céphalématôme du pariétal datant de six semaines (préparat. n° 131 de la collection de l'Institut pathologique de Berlin). On voit à la partie inférieure une partie de la cavité crânienne au-dessus de laquelle est l'os pariétal, auquel on reconnaît, particulièrement vers la gauche, deux couches corticales séparées par de la substance spongieuse. Au-dessus de l'os, la cavité de l'hématôme limitée par le péricrâne soulevé. Sur les côtés, la formation successive des couches osseuses nouvelles (cercle osseux).

[1] C. Zeller, *De cephalæmatomate seu sanguineo cranii tumore recens natorum commentatio.* Heidelb. 1822.

[2] Joh. Aug. Burchard, *De tumore cranii recens natorum sanguineo symbolæ* (*Op. gratul.*). Vratisl. 1837, p. 12.

[illegible] ent de l'ex- [illegible] au sang; la [illegible] exterieure [illegible] est formée [illegible] souvent d'une [illegible] dans une [illegible] perioste et l'os. [illegible] que ordinaire. [illegible] pendant l'ac- [illegible] a suite de la [illegible] d'abord un [illegible] dans les [illegible] tissu connec- [illegible] hématôme, [illegible] pericrâne. Il peut [illegible] tumeur cepha- [illegible] dessus du pericrâne. [illegible] ment plus pro- [illegible] *hématôme*. [illegible] une designation [illegible] hématôme[1]. Mais [illegible] plus grande [illegible] l'attention des mé- [illegible] sans cause apparente [illegible] une marche [illegible] les semaines entières [illegible]

[illegible] du pericrâne des os [illegible] qui en resulte. [illegible] les vaisseaux qui passent en grand nombre [illegible] et qui sont déchirés par [illegible] du pericrâne. Le decollement a lieu pendant l'ac- [illegible] par suite de la pression des parties de la [illegible] l'enfant; l'hémorrhagie survient certainement [illegible] après; mais elle continue aussi à se faire après l'accouchement, et de là vient que l'on ne remarque souvent la tumeur que quelques heures ou plusieurs jours après l'accouche-

[1] *Handbuch der praktischen Chirurgie*, I, p. 341.

ment. En tout cas elle n'acquiert son degré le plus élevé que dans les premiers jours qui le suivent, et elle apparaît alors comme une bosse aplatie, ronde, très-tendue, d'un volume assez considérable. Le plus souvent elle est unique, parfois on en trouve deux symétriques sur les deux pariétaux, quelquefois elle est multiple lorsque d'autres os crâniens sont intéressés dans le même mode de production.

Lorsqu'elle a déjà quelque temps d'existence, on sent tout à l'entour de la tumeur une élévation dure, à l'endroit où le péricrâne décollé s'insère au crâne; ce bord s'épaissit peu à peu,

Fig. 11.

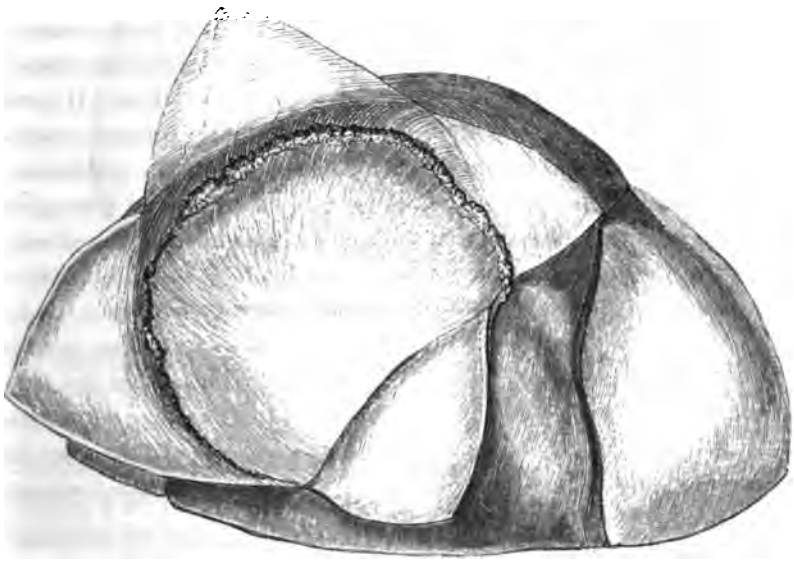

de sorte que, en palpant la tumeur à sa face supérieure, on sent tout autour d'elle comme un anneau osseux dur. Plus tard encore, cette substance osseuse s'avance de plus en plus et il se forme peu à peu une enveloppe osseuse par dessus la poche sanguine. Tandis que la formation de cette enveloppe avance, il est de règle que la tumeur diminue; elle se rétracte et s'aplatit. Les

Fig. 11. Dissection d'un céphalématôme de l'os droit chez un enfant de quinze jours; le sixième jour après l'accouchement il avait augmenté de volume, mais le douzième il était resté stationnaire (pièce n° 1243). Tout autour, là où les lambeaux du péricrâne, repliés, s'insèrent aux os, on voit l'anneau osseux faire fortement saillie.

ossifications que l'on trouve alors ont ordinairement la forme de plaques et d'écailles ; elles occupent la face interne de la membrane extérieure ; peu à peu elles augmentent en dimension et en

Fig. 12.

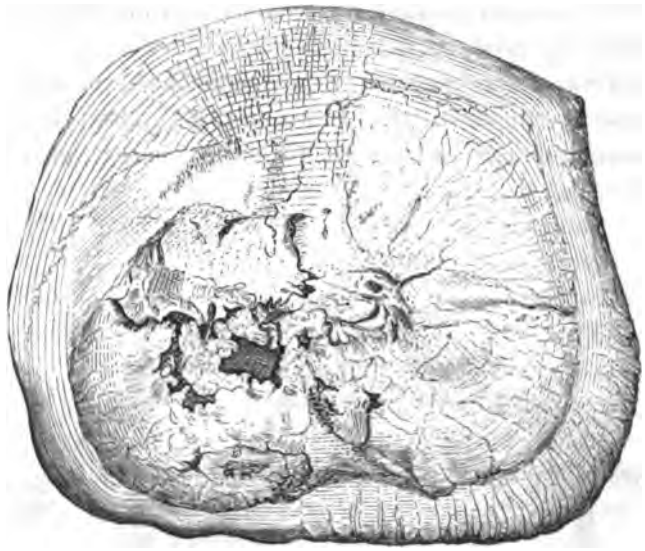

nombre, de façon à former une couche presque continue de plaques semblables. Cette coque se compose alors d'une sorte de petits os wormiens.

Ce phénomène a souvent excité l'étonnement des observateurs, jusqu'à ce que, dans les derniers temps, où l'on a acquis en général une connaissance plus exacte de l'histoire du développement osseux, on ait pu se rendre facilement compte de la manière dont se fait cette formation ; comme on le sait, les nouvelles couches osseuses qui se superposent sur les anciens os pendant le développement du crâne sont formées par le péricrâne. Mes recherches[1] ont montré que ce n'est point par un exsudat ou un blastème amorphe, mais bien d'une prolifération dans les couches

Fig. 12. Face supérieure de l'hématôme dont la figure 10 représente la coupe. L'enveloppe osseuse externe est presque entièrement formée ; à un seul endroit se trouve encore une place entièrement membraneuse et autour d'elle une ossification plus irrégulière et feuilletée.

[1] Virchow, *Archiv*, 1853, t. V, p. 438 et suiv.

profondes du périoste que procèdent les nouvelles couches osseuses. Que le péricrâne soit séparé de l'os par du sang, il n'en continuera pas moins à produire de nouvelles couches de substance osseuse, seulement celles-ci ne pourront plus se superposer immédiatement sur l'ancien os, parce qu'elles en sont séparées par du sang. Ce n'est qu'au bord, où le périoste s'applique à l'os, que les couches osseuses nouvelles s'apposent sur les anciennes, et ainsi se produit le premier cercle osseux. L'ossification progressante forme la coque osseuse.

L'ossification des couches périostiques en prolifération est donc un phénomène tout naturel. La singularité de la tumeur n'en est pas moins surprenante, précisément dans le stade où existe le cercle osseux. L'effet produit alors à la palpation ressemble à celui d'un trou qu'aurait le crâne à l'endroit de la tumeur. Tout autour on sent un rebord dur, élevé; mais lorsque l'on presse vers le milieu, on arrive sur le kyste sanguin, un peu mou, fluctuant, mais la palpation n'arrive pas à la surface osseuse. De là vient la sensation d'une portion entière de l'os qui manquerait et qui permettrait de presser dans la cavité crânienne même.

Une autre particularité que présentent les céphalématômes, consiste en ce que le sang reste extraordinairement longtemps liquide dans leur intérieur ; tout au plus un léger dépôt fibrineux se dépose-t-il sur leurs parois. J'ai eu plusieurs fois occasion d'examiner du sang, après qu'il avait séjourné quatre à six semaines dans une semblable cavité[1]; chaque fois il était encore liquide[2] et contenait en même temps encore des globules sanguins assez bien conservés. C'est là une circonstance très-favorable, en ce qu'elle rend possible la soudure ultérieure des couches osseuses externes avec les anciens os; en effet, s'il y avait un coagulum considérable interposé, il ne serait pas possible que les deux couches osseuses vinssent à se souder l'une à l'autre. Mais ainsi, à mesure que le sang disparaît par la voie d'une

[1] Virchow, *Archiv*, 1847, t. I, p. 443. A l'occasion d'une discussion sur le céphalématôme, dans la séance de la Société obstétricale, le 26 février 1861, le procès-verbal m'attribue l'opinion que le sang du fœtus est très-riche en fibrine (*Verhandlungen der Ges. f. Geburtsh. in Berlin.* 1862, XIV, p. 71). Il y a eu erreur; c'est précisément le contraire qui existe.

[2] Cpr. Höre, *De tumore cranii recens natorum sanguineo et externo et interno. Diss. inaug.* Berol. 1824, p. 22.

résorption lente, les parois de la cavité peuvent se rapprocher et la plaque osseuse externe peut arriver à s'appliquer immédiatement sur l'ancien os. Il n'est pas nécessaire ordinairement de donner artificiellement issue au sang; ce serait même souvent nuisible, en ce que l'hémorrhagie se reproduit facilement. La patience conduit la plupart du temps au but désiré[1], et même lorsque celui-ci n'est que lentement atteint, la soudure des couches osseuses périostiques aux os du crâne, dans un même espace de temps, est plus complète dans un hématôme qui n'a pas été ouvert que dans celui que l'on a ouvert. Betschler[2] l'a démontré positivement par l'observation comparative d'hématômes doubles traités différemment.

Dans des cas très-rares il se produit aussi des décollements et des épanchements du sang sur la face interne, entre la dure-mère et le crâne[3]. Il peut arriver dans ces circonstances qu'une certaine partie de la voûte crânienne soit soustraite à l'afflux du sang et que cette portion se nécrose. Mais c'est une terminaison des plus rares, et l'on peut admettre comme règle que la marche de ces tumeurs conduit à une issue favorable.

Une seconde forme d'hématôme, qui se rattache de très-près à celle qui vient d'être décrite, et qui a précisément dans ces derniers temps acquis une certaine célébrité, est *la tumeur sanguine de l'oreille, l'hématôme de l'oreille, l'othématôme*, tumeur qui se produit sur l'oreille externe d'une manière tout à fait semblable à celle du céphalématôme sur le crâne. Elle se trouve ordinairement au côté interne de la conque, de telle sorte qu'au lieu des sinuosités naturelles, une masse arrondie fait saillie, donnant la plupart du temps

Fig. 13.

Fig. 13. Incision verticale à travers un othématôme, suite de traumatisme chez un aliéné (pièce n° 8 de l'année 1862), partant de la surface interne de la conque. *l* Lobule de l'oreille tout à fait libre; *m* méat auditif externe; *c* portion de cartilage, déchirée, encore fixée au périchondre.

[1] James Y. Simpson, *Obstetric memoirs and contributions*. Edinb. 1856, vol. II, p. 463.

[2] J. W. Betschler, *Klin. Beiträge zur Gynäkol*. Breslau 1862, I, p. 120.

[3] Höre, p. 58.

la sensation nette de fluctuation et remplie régulièrement de sang liquide lorsqu'on l'incise.

Les principales observations sur le mode de production de cette tumeur, sur laquelle Bird[1] a, le premier, à Siegburg, attiré l'attention, ont été faites pendant de longues années sur des aliénés qui se trouvaient dans les dernières périodes d'une démence conduisant à l'idiotisme, rarement chez ceux qui étaient en proie à une grande agitation ou chez les fous furieux. On l'a surtout rencontrée chez des sujets atteints de paralysie dite progressive, chez lesquels, par conséquent, à côté d'une diminution d'activité intellectuelle se rencontraient aussi en même temps des symptômes de paralysie dans les parties musculaires du corps. L'on comprend que l'on ait conclu de la fréquence de cette coïncidence que précisément la paralysie progressive constituait une prédisposition à l'othémathôme; mais la prédisposition existant, il restait à expliquer comment se produisait réellement ce procès morbide.

Lorsque l'on a occasion d'en observer des cas récents, il n'est pas rare de trouver l'oreille rouge, la température élevée, les parties souvent même douloureuses, en tout cas gonflées comme cela a déjà été dit, ainsi en réalité tous les symptômes cardinaux d'un état inflammatoire. Le gonflement a même souvent une consistance pâteuse, qui avait fait donner le nom d'*érysipèle de l'oreille*[2] à cette affection supposée inflammatoire. On se figurait qu'un érysipèle survenant chez un sujet prédisposé, l'hémorrhagie était une conséquence de l'hyperémie qui accompagnait cet état et des altérations générales du corps concomitantes; cette hémorrhagie séparait le périchondre du cartilage. En effet, la nature de ce kyste sanguin est la même que pour le céphalématôme, en ce que le périchondre est décollé du cartilage. Il n'existe une différence tranchée entre ces deux formes qu'en ce que, dans l'othématôme, des portions de cartilage adhèrent ordinairement à certaines places du périchondre décollé; ce sont quelquefois même des plaques cartilagineuses considérables.

[1] *Journal der Chirurgie u. Augenheilkunde*, de Gräfe et Walther. 1833, t. XIX, p. 631.

[2] D'après Alt (*De hæmatomate auriculæ*. Diss. inaug. Halis. 1849. p. 8), ce nom viendrait de Neumann, tandis que d'après Leubuscher (*Mittheilungen über das sogenannte Erysipelas auriculæ bei Irren. Allg. Zeitschrift f. Psychiatrie*, t. III, p. 447) le nom d'hématôme a été proposé par Weiss, de Colditz.

Dans le principe, alors qu'on n'avait encore soumis à un examen anatomique minutieux qu'un petit nombre de faits de ce genre, on émit l'hypothèse que ces masses cartilagineuses étaient de formation nouvelle, et les recherches de Henri Meckel[1] et de Schrant[2] semblèrent particulièrement confirmer cette manière de voir. Il en serait, toutefois, résulté une analogie plus grande encore avec le céphalématôme, en ce que le périchondre produirait du cartilage, comme le paroi externe du céphalématôme donne de l'os. Les résultats antérieurs, tels que Leubuscher, en particulier, les a rassemblés, conduisaient de fait à conclure que, avec une prédisposition spéciale du corps, il se développait un travail inflammatoire de nature érysipélateuse, à la suite duquel il se faisait un épanchement hémorrhagique et par suite un décollement du périchondre et du cartilage, et que ensuite la membrane décollée devenait le siége d'un travail d'organisation quelconque, qui, suivant les circonstances, produisait du cartilage et de l'os.

Les recherches récentes ont, au contraire, démontré avec certitude que cette forme aussi provient d'une lacération mécanique et même traumatique des parties, et que, de même que le céphalématôme est en corrélation avec l'expulsion mécanique de la tête fœtale à travers les voies génitales, de même aussi l'othématôme est à rapporter à des violences exercées sur l'oreille. Des actions de ce genre ne sont du reste pas rares; des coups, des oreilles tirées sont choses possibles, et si cela arrive précisément plus souvent chez les idiots paralysés que chez d'autres, cela semble s'expliquer justement par la nature de ces malades et la manière d'être de leurs gardiens. Aussi n'a-t-on pu opposer là contre que, si ce mode étiologique était vrai, le même mal d'oreilles devrait aussi, à l'occasion, s'observer chez d'autres sujets.

M. Gudden[3], de Werneck, un de nos médecins aliénistes les plus ingénieux, a précisément fourni à ce sujet, dans ces derniers temps, de très-beaux arguments, en faisant remarquer

[1] Voy. Leubuscher, *loc. cit.*

[2] Schrant, *Prijsverhandeling over de goed- en kwaadaardige gezwellen.* Amsterd. 1851. t. I, p. 187.

[3] *Allg. Zeitschr. f. Psychiatrie.* 1860, t. XVIII, 2, p. 121.

que déjà dans la sculpture antique on trouvait les données les plus positives de ce genre de production morbide. Il a d'abord découvert, dans la glyptothèque de Munich, deux têtes d'Hercule avec ce genre d'oreilles, et en continuant ses recherches, il a montré que Winkelmann a longuement attiré l'attention sur ces oreilles d'une forme particulière. D'après ce profond connaisseur de l'antiquité, les oreilles difformes sont le signe typique des anciens lutteurs. Les lutteurs de pugilat et les pancratiastes, qui ceignaient leurs mains de lanières de cuir, s'élançaient ainsi l'un sur l'autre et se mettaient les oreilles dans un tel état que l'oreille défigurée est devenue un ornement plastique régulier dans Hercule, Pollux et différentes autres figures types de guerrier. Il résulte, de plus, de la comparaison des anciens auteurs que quelques autres personnalités historiques, par exemple Hector, ont aussi été représentées avec des oreilles déformées par l'hématôme. C'est une chose si fréquente dans les collections d'antiques qu'on en trouve partout des preuves.

De ces observations et de cet autre fait que l'on peut artificiellement, par la violence, produire aussi de semblables décollements sur un cadavre, Gudden conclut que ce phénomène est partout de nature traumatique, et que tout ce que l'on a dit dans ces cas sur la prédisposition est erroné. Cela me semble de nouveau poussé un peu trop loin; car, si c'était là le fait, je crois cependant que l'on devrait trouver plus souvent cette difformité. Des actions exercées avec une telle violence, comme elles se rencontraient chez les anciens pancratiastes, ne surviennent pas souvent, il est vrai, aujourd'hui, sur le continent; tout au plus pourrait-on peut-être, en Angleterre, avoir occasion de compléter ces observations sur les boxeurs[1]. Mais en examinant les cartilages, on y constate une série d'altérations, même dans les othématômes très-récents. On trouve alors assez fréquemment dans le cartilage, comme l'a déjà justement remarqué Franz Fischer[2], des points de ramollissement,

[1] D'après Wilde (*Praktische Bemerkungen über Ohrenheilkunde*, traduit de l'anglais par E. v. Haselberg, 1855, p. 201), ce ne serait pas non plus ainsi que se passent les choses. Dans le fait, il faut poursuivre plus attentivement le sujet. Wilde lui-même donne, sous le nom de *kyste*, le dessin d'une oreille qui se rapporte probablement à un ancien hématôme (p. 200).

[2] *Allg. Zeitschr. f. Psychiatrie*, 1848, t. V, fasc. 1.

reconnaissables déjà avec de faibles grossissements; ils siégent parallèlement à la surface, mais au-dessous d'elle, comme il n'est pas rare aussi d'en rencontrer dans les cartilages costaux, où la substance fondamentale hyaline se fond, les cellules se désagrégent et il en résulte une fente remplie d'un liquide visqueux. Il est évident que des lésions semblables doivent prédisposer, à un haut degré, à des discisions ultérieures; et lorsque, dans des circonstances particulières, un travail de ramollissement de ce genre est provoqué dans le cartilage par des troubles généraux de nutrition[1] ou par des actions locales antérieures, ce ramollissement peut devenir cause prédisposante pour les ruptures ultérieures. Car les fragments de cartilage qui attiennent au périchondre, ne sont pas de formation nouvelle; ce sont des fragments arrachés. Le cartilage se rompt de telle sorte, que là où se trouvent les fissures dont il a été question, des fragments de cartilage sont arrachés avec la portion interne du périchondre. D'autres fois, le cartilage peut bien aussi se rompre par le milieu.

Les othématômes, eux aussi, ont leur marche régressive; le sang se résorbe peu à peu, ou bien une ponction lui donne issue et les surfaces se retrouvent de nouveau en contact. Mais ici le sang n'est pas d'ordinaire aussi complétement liquide que dans le céphalématôme; il se forme au contraire des caillots gélatiniformes qui s'appliquent à la surface interne de la poche et, comme dans les fractures osseuses, forment un revêtement peu épais aux parties séparées, qui sert ensuite de moyen agglutinatif entre les surfaces décollées. La guérison définitive, abstraction faite des cas exceptionnels où survient de la suppuration, se fait régulièrement en s'accompagnant d'une légère réaction inflammatoire; les parties molles, le périchondre en particulier, s'épaississent et la rétraction se fait à mesure que les parties s'appliquent de nouveau sur le cartilage. Il en résulte, pour l'oreille, une difformité persistante. La conque se ratatine notamment de haut en bas et de dehors en dedans.

[1] L'importance de ces lésions de nutrition a été surtout soutenue dans les derniers temps par Laycock (*Med. Times and Gaz.*, 1862, March, p. 289) et Hutchinson (*ibid. Dec.*, p. 608), et ce dernier cite en même temps un cas de double hématôme chez une femme non aliénée.

se recourbe en certains points davantage, s'enfonce dans d'autres et arrive ainsi à une conformation particulière, comme ratatinée. C'est précisément ainsi que les sculpteurs antiques ont représenté l'oreille des pancratiastes.

Nous retrouvons à la face interne de la dure-mère une production analogue, un hématôme qui présente, comme dans ces deux formes, l'aspect d'un vrai kyste sanguin. Les *hématômes de la dure-mère*[1] présentent un intérêt tout particulier comparativement à la forme décrite en dernier lieu, en ce qu'ils se rencontrent également plus souvent chez les aliénés et chez les personnes qui succombent à des affections cérébrales de longue durée. Mais on a ordinairement choisi, pour désigner cet état, un autre nom, que l'on emploie généralement pour les hémorrhagies qui se font dans la cavité crânienne; on les a appelées *apoplexies*. Ce nom a quelque raison d'être, parce qu'une partie de ces personnes meurent comme dans l'apoplexie ordinaire, c'est-à-dire par l'annihilation brusque, foudroyante, des fonctions cérébrales; chaque nouvelle attaque ne laisse pas que d'entraîner au moins des troubles de la locomotion[2]. Pour la distinguer de l'apoplexie cérébrale proprement dite, on l'a appelée *apoplexie méningée* ou *interméningée*, admettant que l'épanchement sanguin se faisait entre les enveloppes du cerveau, et cela entre la dure-mère et le feuillet pariétal supposé de l'arachnoïde. Des observateurs français, notamment Baillarger, ont au contraire depuis longtemps démontré que le sang, lorsque l'on examine la lésion au début, occupe sans aucun doute la surface libre de la dure-mère, et l'on admet depuis lors que la membrane qui forme au sang une enveloppe interne, ainsi vers le cerveau, est de nouvelle formation et provient du sang lui-même[3].

En examinant un grand nombre de cas d'hématômes, et en les comparant avec d'autres où il n'y a pas encore d'hématôme parfait, on arrive à se convaincre avec certitude qu'il s'agit le plus

[1] Virchow, *Das Hämatom der Dura mater. Würzburger Verhandl.*, 1856, t. VII, p. 134.

[2] Fréd. A. C. Weber, *De l'hémorrhagie des méninges cérébrales.* Thèse de Strasbourg, 1852, p. 25.

[3] Schuberg, *Das Hämatoma duræ matris bei Erwachsenen. Virchow's Archiv*, 1859, t. XVI, p. 464; t. XX, p. 301. — Lancereaux, *Des hémorrhagies méningées, considérées principalement dans leurs rapports avec les néomembranes de la dure-mère crânienne. Archives génér.*, 1862, nov., p. 526.

souvent de membranes de formation nouvelle, ainsi de pseudo-membranes, mais que ces pseudo-membranes ne procèdent en aucune façon du sang extravasé, comme si, l'extravasat une fois produit, il donnait lieu à la formation de la pseudo-membrane. C'est bien plus le contraire qui a lieu : la pseudo-membrane se produit d'abord; puis survient l'extravasat. Pour s'en faire une idée plus précise, il faut rapprocher cet état de choses avec des manifestations qui, lorsque l'on n'a que le sang en vue, ne semblent avoir aucun rapport avec lui, ainsi et surtout avec l'inflammation chronique de la dure-mère, que j'ai appelée *pachyméningite chronique*, et qui se voit fréquemment dans quelques maladies mentales conduisant à la démence.

La pachyméningite chronique apparaît ordinairement sous forme d'attaques qui se répètent souvent dans le cours des années, et où chaque nouvelle recrudescence produit une nouvelle couche de tissu connectif ou, pour s'exprimer autrement, une nouvelle couche pseudo-membraneuse. Ces pseudo-membranes se développent à la face interne de la dure-mère. Il se forme une première, puis une seconde pseudo-membrane, et ainsi de suite; j'en ai même compté jusqu'à six ou sept couches stratifiées dans quelques cas d'idiotisme remontant à la première enfance. Ces couches peuvent se produire, tandis que les parties sont le siége d'une hyperémie intense, d'un afflux sanguin considérable; il peut en résulter déjà au début des extravasats sanguins plus ou moins considérables (pachyméningite hémorrhagique); mais ce ne sont pas ces extravasats qui constituent les hématômes, ils donnent tout au plus une certaine quantité de pigment à la pseudo-membrane qui se produit en même temps. Ce n'est qu'après que les pseudo-membranes ont atteint une certaine épaisseur et en particulier après qu'il s'y est développé des vaisseaux, qu'il s'y est établi une véritable vascularisation, alors seulement se fait l'hémorrhagie, de telle sorte que le sang s'épanche soit entre la dure-mère et la pseudo-membrane, soit aussi bien entre les feuillets de la pseudo-membrane. La vascularisation s'établit de telle façon que des vaisseaux provenant de la dure-mère se prolongent dans la membrane, s'y étendent en tous sens et s'anastomosent entre eux. L'hémorrhagie est le fait de ces vaisseaux de nouvelle formation. Lors de nouvelles congestions, de nouvelles hyperémies, les vaisseaux

se rompent; le sang, en faisant irruption en un point, dissocie peu à peu les couches de la pseudo-membrane, proémine de plus en plus et finit ainsi par former la poche qui fait ensuite une saillie de plus en plus prononcée.

Précisément cette circonstance que le sang provient de vaisseaux de nouvelle formation explique l'abondance extraordinaire avec laquelle se fait parfois cette hémorrhagie. Les vaisseaux de la dure-mère eux-mêmes, d'un calibre très-petit et sans importance, sont dans une connexion si intime avec le tissu de la dure-mère qu'ils seraient à peine en état de donner lieu à un écoulement de sang assez considérable pour que la mort par apoplexie puisse s'ensuivre. Mais lorsqu'il s'est établi une riche vascularisation par beaucoup de vaisseaux en même temps d'un large calibre et à parois minces, pénétrant dans la pseudo-membrane, et lorsqu'après que l'un d'eux est rompu, les autres sont également déchirés par la disjonction des couches de la pseudo-membrane, dans ces conditions un court espace de temps suffit pour donner un épanchement considérable de sang. Les poches, les tumeurs qui se développent ainsi, les amas sanguins ou, comme on les appelle aussi, les kystes hématiques pressent alors de dehors en dedans; ils compriment le cerveau, causent souvent de forts aplatissements ou des dépressions à la surface des hémisphères et amènent assez souvent la mort par compression. En effet, ils sont dans certains cas si considérables qu'ils s'étendent sur l'hémisphère entier, sur une longueur de cinq à six pouces et de façon à ce que souvent le sang coagulé ait une épaisseur d'un à un pouce et demi. De petites productions de ce genre peuvent regresser, on le comprend; mais de plus considérables se terminent presque toujours mortellement. De telles masses de sang répandues entre certains feuillets membraneux pourraient aussi en d'autres endroits être appelées *hématômes*. Tel est l'*anévrysme disséquant*, qui représente sur les artères un mode de production identique, en tant qu'ici le sang, après que la tunique interne du vaisseau est perforée, se fraie peu à peu un chemin, soit de telle sorte que la tunique moyenne crève, ainsi que cela arrive notamment pour l'aorte, soit de façon à ce que la tunique externe se sépare de la moyenne, ainsi que cela se voit très-souvent sur les petites artères du cerveau et de

la rate. Le sang forme alors une poche dans l'intérieur des parois artérielles (hémorrhagie intra-pariétale). Si on n'a pas appliqué ici le nom d'*hématôme*, c'est parce que la forme que revêt le processus morbide n'est pas celle d'un nodule; il ne se produit pas une tumeur distincte, mais bien en général des élévations cylindriques et vésiculaires, suivant la longueur des vaisseaux.

Ce qui, au contraire, rentre entièrement dans la série des hématômes, est un extravasat en forme de tumeur, survenant après une rupture musculaire, que l'on pourrait d'autant plus appeler *hématôme musculaire*, qu'il revêt parfois un caractère entièrement cystique. J'ai spécialement observé et décrit[1] cette forme dans les muscles droits de l'abdomen, où elle se rencontre le plus fréquemment. Il s'agit ici de ruptures spontanées qui succèdent ordinairement à des lésions musculaires antérieures; les parties déchirées s'éloignent les unes des autres, et comme dans une fracture osseuse, il s'épanche dans leurs interstices du sang qui se coagule. Mais il faut bien distinguer la tumeur ainsi produite de la tuméfaction souvent considérable que peuvent produire les extrémités mêmes des muscles déchirés. J'ai gardé pendant longtemps dans mon service à la Charité un homme chez lequel, pendant un violent accès de *delirium tremens*, le biceps brachial s'était déchiré de part en part, juste au-dessus de son insertion tendineuse inférieure. L'extrémité supérieure était remontée et formait une tuméfaction qui donnait presque la sensation d'un kyste, mais qu'une pression douce parvenait à allonger et à replacer en même temps dans sa position normale. On n'arriva cependant pas à la guérison, tandis que les hématômes du muscle droit de l'abdomen finissent par se métamorphoser complétement en masses cicatricielles. J'ai conservé dans ma collection de beaux spécimens de cas de ce genre.

L'exemple le plus parfait d'hématôme musculaire que j'ai vu, je l'ai observé sur un hémophile. Ce cas, qui est décrit plus en détail dans la dissertation de Lemp[2], portait sur un homme de

[1] Virchow, *Ueber Entzündung u. Ruptur des Musculus rectus abdominis. Würzburg. Verh.*, 1853-1856, t. VII, p. 216; *Deutsche Klin.*, 1860, p. 371.

[2] Lemp, *De hæmophilia nonnulla, adjecto morbi specimine rariori. Diss. inaug.* Berol. 1857.

vingt-trois ans, qui souffrait depuis sa plus tendre enfance d'une disposition aux hémorrhagies. Environ trois ans et demi avant sa mort, il était tombé sur la glace, s'était forcé la hanche et en avait gardé une tumeur qui, s'accroissant peu à peu, pénétra dans l'abdomen qu'elle distendit jusqu'à donner finalement l'aspect d'une grossesse. Il subit très-lentement une marche régressive pendant l'année suivante; mais je trouvai encore à l'autopsie, comme reliquat, un gros kyste sanguin dans la fosse iliaque, mesurant 8,5 centimètres de long, 7 centimètres de large et 6 centimètres d'épaisseur. Il siégeait au milieu du muscle iliaque, avait des parois très-épaisses d'une dureté cartilagineuse et un contenu sec, cassant, brun rougeâtre, dans lequel le microscope montrait des globules sanguins décolorés et ratatinés et un détritus granuleux. C'est peut-être là le plus grand exemple connu d'hématôme, et en même temps le premier où soit démontrée la nature de cette tumeur survenant dans l'hémophilie, et peut-être la seule où l'on ait pu reconnaître encore les restes des globules sanguins extravasés après un intervalle de temps aussi long.

Fig. 14.

Une seconde catégorie d'hématômes comprend les formes où le sang pénètre dans une partie du corps, sans qu'il se produise de cavité particulière, sans qu'il se forme de kyste, mais où le sang lui-même apparaît comme un noyau solide ou une tumeur.

Fig. 14. Hématôme considérable ancien du muscle iliaque droit d'un hémophile (pièce n° 99 *e* de l'année 1857).

Ces formes, abstraction faite des contusions dont ce n'est pas ici le lieu de s'occuper, n'ont aucune importance notable pour la pathologie externe. Je cite sous ce rapport les petits hématômes des bords des valvules du cœur, qui ne sont pas rares, surtout aux valvules auriculo-ventriculaires des nouveau-nés; rappelons encore les gros noyaux hématiques durs, tels que je les ai vus dans le scorbut, répandus en grand nombre dans la substance des hémisphères cérébraux. On ne les compte d'ordinaire pas au nombre des tumeurs.

Un autre cas est celui où le sang est plus également répandu dans le parenchyme, où, au lieu de se présenter sous la forme d'une tumeur sanguine particulière, l'organe ressemble à une éponge imbibée de sang. Notre collection renferme une pièce où un ovaire entier est uniformément transformé en une éponge sanguine, par suite de l'oblitération des veines qui reviennent de l'ovaire. C'est à la même catégorie qu'appartient l'hématôme (thrombus) de la vulve[1], qui se produit assez souvent pendant l'accouchement, ainsi que l'hématôme du vagin observé par Simpson[2] et Betschler[3], et attribué par eux à la rupture de veines hémorrhoïdales.

Une troisième catégorie d'hématômes embrasse les cas où le sang, se faisant librement jour hors des tissus, revêt la forme d'une tumeur solide proéminente. On comprend qu'il s'agit alors de caillots sanguins, de thrombus. Je dois faire observer qu'on a assez souvent appliqué ce nom de *thrombus* au céphalématôme, même parfois à tous les hématômes dont il est ici question; c'est à tort, parce que thrombus implique nécessairement l'idée de sang solidifié, coagulé, et que cette désignation ne saurait s'appliquer au céphalématôme. Quant à l'espèce dont nous avons maintenant à nous occuper, je n'y comprends pas les thrombus qui se forment dans les vaisseaux sanguins, notamment dans les veines, bien qu'il puisse arriver que des veines variqueuses soient entièrement oblitérées par des thrombus et qu'elles se présentent sous la forme de nodosités dures, ainsi que cela se voit notamment parfois dans les tumeurs hémorrhoïdales.

[1] Veit dans Virchow, *Handbuch der spec. Pathol. und Ther.*, t. VI, 2e partie, p. 359.
[2] *Med. Times and Gazette*, 1859, vol. II, p. 155.
[3] J. W. Betschler, *Klinische Beiträge zur Gynäkologie*. Breslau 1862, I, p. 135.

Cependant on trouve aussi, autre part que dans les vaisseaux, des caillots libres et on en a un exemple exceptionnellement remarquable dans l'*hématôme polypeux libre de l'utérus* ou, comme

Fig. 15.

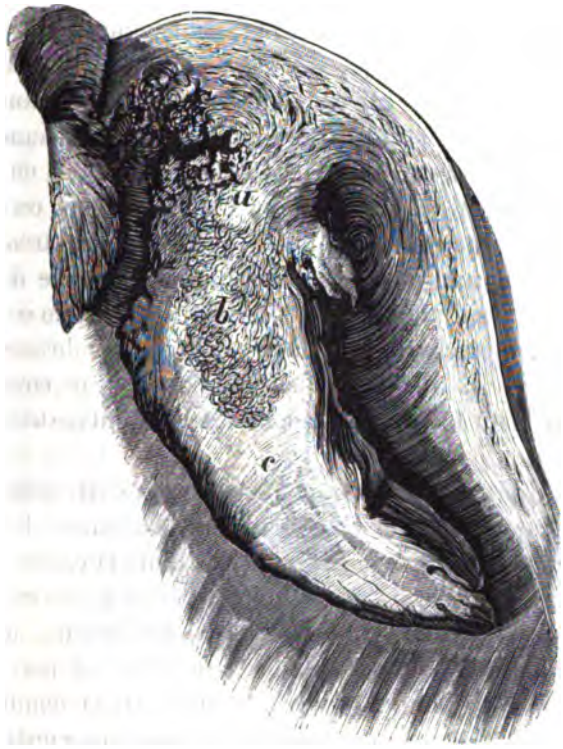

l'ont appelé Velpeau[1] et Kiwisch[2], qui ont les premiers fixé l'attention sur ce point, le *polype utérin fibrineux*. On trouve parfois, sous le même aspect que présentent d'autres gros polypes utérins, des tumeurs qui remplissent la cavité utérine et tiennent

Fig. 15. Hématôme polypeux considérable de l'utérus après un avortement au deuxième mois, provenant d'une personne atteinte de choléra. Coupe verticale. (Pièce n° 139 de l'année 1857.) *a* Saillie interne du placenta maternel et de la paroi utérine ; *b* reste du placenta fœtal, en particulier villosités du chorion ; *c* sang coagulé et déposé par couches autour du placenta fœtal. Grandeur naturelle.

[1] Velpeau, *Traité de médecine opératoire*, 1837, t. IV, p. 382.

[2] Kiwisch, *Die Krankheiten der Gebärmutter*, 1845, p. 420. — *Klinische Vorträge über spec. Pathol. u. Ther. der Krankheiten des weiblichen Geschlechts*. Première partie, 3e édit., 1851, p. 472.

à un pédicule tantôt large, tantôt étroit. Ces tumeurs, en croissant, s'engagent peu à peu dans le col de l'utérus, font même saillie hors de l'orifice externe de la matrice, dilatent en même temps fortement le col de l'utérus et se présentent dans le vagin sous la forme d'une tumeur arrondie. Le fond d'un semblable utérus a ordinairement une étendue moyenne; le corps et le col ont la forme d'un cône, dont le sommet serait l'orifice externe donnant issue à un corps arrondi plus ou moins volumineux fixé vers le haut[1]. D'ordinaire le développement aussi bien que la persistance d'une semblable tumeur est en corrélation avec de fortes hémorrhagies; c'est pourquoi cette forme peut facilement être plus dangereuse que maintes autres productions polypeuses tout aussi considérables de l'organe de la gestation. La section d'une masse semblable montre une couche externe dense, blanchâtre, analogue à une membrane, tandis qu'à l'intérieur se trouvent déposées, couche par couche, des masses d'un brun foncé, sanguinolentes, souvent nettement stratifiées.

Le point capital était de savoir dans quelles circonstances ces productions se forment et comment elles peuvent se fixer. Car, lorsqu'il se fait une simple hémorrhagie dans la cavité de l'utérus, il peut, il est vrai, en résulter un caillot; le caillot peut prendre la forme de l'utérus; il peut remplir l'utérus, mais il ne peut cependant pas se fixer de telle sorte qu'il ait une insertion semblable à celle d'une tumeur polypeuse. Cela conduit à rechercher si dans l'hématôme polypeux une certaine portion de la surface interne de l'utérus n'en serait pas le point de départ, et en particulier si l'insertion placentaire ne deviendrait pas la base de la tumeur et la cause première de sa formation. Dans le fait, on trouve aussi parfois des polypes semblables chez des femmes en couches dès une semaine après l'accouchement[2]; mais Kiwisch les a aussi observés sur des personnes chez lesquelles ils ne semblaient avoir été précédés que de menstruations abondantes. Il n'est pas toujours possible d'établir avec certitude.

[1] Les caillots sanguins libres, quand même ils ont la forme de l'utérus, n'ont que faire ici, et ce ne peut être que par erreur que Charles Hirsch (*Ueber Histologie u. Formen der Uteruspolypen*. Diss. inaug. Giessen 1855, p. 43) décrit un semblable caillot comme un polype fibrineux.

[2] Virchow, *Notiz über fibrinöse Polypen*. *Würzb. Verhandl.*, 1851, t. II, p. 218.

dans ces cas, de quelle nature étaient ces menstruations excessives, notamment lorsque l'on ne peut observer que pendant la vie; il est cependant très-probable, d'après les observations de Scanzoni[1], qu'en général il y a toujours eu un avortement. Il faut également ranger dans cette catégorie ce qui est décrit dans la littérature sous le nom de *rétention placentaire*[2]. D'après mes observations nécroscopiques, la base de la tumeur correspond toujours à l'insertion placentaire, soit que des restes du placenta fœtal aient persisté et que la masse sanguine saillante se soit déposée sur ces restes (fig. 15, 16); soit que, après le décollement complet du placenta fœtal, le sang qui s'écoule des vaisseaux déchirés de la mère adhère, en se coagulant, à la surface inégale de l'insertion placentaire. Le premier cas est probablement le plus fréquent. Mais plus la masse met de temps à s'accroître, plus la saillie qu'elle forme est considérable; plus elle remplit l'utérus, plus elle donnera lieu à des troubles de toute sorte, à des sensations désagréables, à des spasmes utérins; elle entre-

Fig. 16.

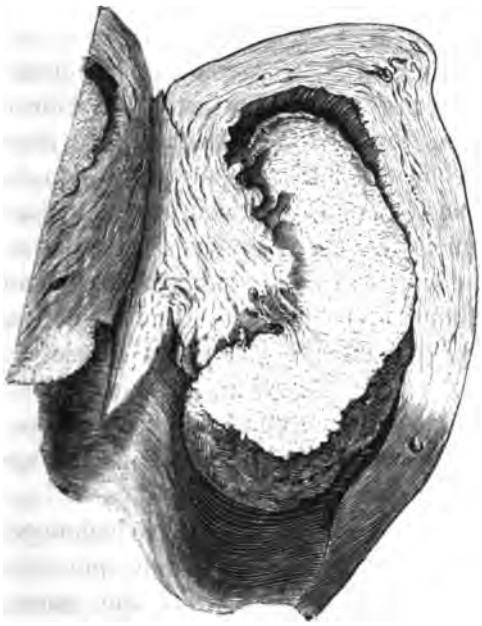

Fig. 16. Saillie polypeuse de l'insertion placentaire d'une femme accouchée au septième mois et morte d'hémorrhagie (pièce n° 584). A l'insertion placentaire adhère encore une portion volumineuse, très-épaisse, du placenta fœtal, dans lequel on reconnaît très-nettement les villosités. Sa surface est lisse et recouverte d'une mince couche hémorrhagique. Grandeur naturelle.

[1] Scanzoni, *Die Genese der fibrinösen oder Blutpolypen des Uterus. Würzburg. Verhandl.*, 1851, t. II, p. 80.

[2] A. Hegar, *Pathologie und Therapie der Placentarretentionen*. Berlin 1862, p. 86 et suiv.

tient notamment la disposition aux hémorrhagies, parce qu'elle distend de plus en plus les parties et maintient béants les vaisseaux qui saignent. En même temps, l'adhésion acquiert une densité extraordinaire lorsqu'elle porte précisément sur une portion placentaire retenue, et c'est pourquoi l'indication formelle dans un cas pareil est de procéder immédiatement à l'enlèvement de ces masses, pour arrêter la disposition aux hémorrhagies. —

Outre les formes qui ont été énumérées, on a encore appelé hématômes des tumeurs qui la plupart appartiennent à d'autres catégories, en particulier des formes qui rentrent dans la classe dont il va être question, celle des tumeurs par exsudation, en tant que là d'ordinaire une tumeur déjà existante se complique ultérieurement d'une hémorrhagie. Un hygroma de la rotule peut devenir plus tard un *hématôme rotulien*, lorsqu'il se fait un épanchement de sang dans la bourse prérotulienne. Il en résulte une modification de l'hygroma, que l'on peut toujours appeler *hématôme;* seulement ce n'est pas une forme indépendante idiopathique. De même une hydrocèle donne une hématocèle lorsqu'il se fait consécutivement un épanchement de sang dans la vaginale, siége de l'accumulation de liquide.

Si, dans ces derniers temps, on a aussi parlé d'une hématocèle chez la femme, c'est qu'il s'agit sans doute de quelque chose d'autre que d'une accumulation de sang dans la vaginale, annexe du péritoine (qui existe même aussi chez la femme dans certaines circonstances) ; mais cela ne répond pas non plus exactement au sens d'hématôme. En effet, l'on appelle ainsi l'accumulation de produits hémorrhagiques dans l'excavation rétro-utérine, de telle sorte que la masse des caillots sanguins accumulés à cet endroit forme une sorte de tumeur qui tend à descendre derrière la paroi postérieure du vagin et à déplacer l'utérus, et que le toucher vaginal et rectal révèle comme étant une tumeur solide. C'est ce que Nélaton a appelé *hématocèle rétro-utérine*, ou Aran[1]. *tumeur sanguine périutérine*. D'après ce que j'ai observé, il s'agit toujours ici d'une accumulation de produits hémorrhagiques dans la cavité abdominale même, quand même cette accumulation n'est

[1] Aran, *Leçons cliniques sur les maladies de l'utérus et de ses annexes*. Paris 1858, p. 751.

pas toujours en communication ouverte avec le sac péritonéal. L'accumulation même s'explique en ce que toutes les substances possibles, qui en général deviennent libres dans la cavité abdominale et par conséquent du sang extravasé entre autres, tombent suivant la loi de la pesanteur dans les excavations du bassin. Il n'est, de plus, pas rare que lorsque ces excavations sont le siége d'un travail inflammatoire et qu'il en résulte, dans les portions correspondantes du péritoine, une vascularisation pathologique, il se fasse des hyperémies locales et des hémorrhagies qui se reproduisent de temps en temps et donnent peu à peu lieu à d'abondantes accumulations de sang. Dans ce dernier cas, il peut arriver que la péritonite rétro-utérine, semblable en cela à la pachyméningite, produise des pseudo-membranes et que l'extravasat qui se fait plus tard par les vaisseaux de la pseudomembrane se dépose entre les feuillets de celle-ci et qu'il en résulte un hématôme rétro-utérin enkysté (hématôme pelvien ou péri-utérin, Simpson). La même chose se rencontre parfois chez les hommes dans l'excavation recto-vésicale. La genèse inflammatoire, que Voisin a déjà cliniquement démontrée, ne peut être révoquée en doute, et l'analogie avec l'hématôme de la dure-mère n'est en défaut que sur un point, à savoir que, ici, le pronostic est en général favorable, et que la résorption de l'extravasat se fait souvent avec une rapidité étonnante. On trouve alors à l'autopsie des amas aplatis, enkystés, de matière épaisse, brunâtre et noirâtre, à la place de l'ancienne tumeur.

Mais quelquefois aussi la masse hémorrhagique se ramollit et il se forme autour d'elle une suppuration qui finit par se faire jour dans les parties voisines, dans le rectum et le vagin, ce qui ouvre une voie à l'élimination des matières extravasées[1]. Cela n'amène pas toujours, cependant, la guérison ; l'écoulement permanent de pus et de sang peut épuiser les malades au point d'entraîner leur mort.

Outre cette hématocèle intra-péritonéale, quelques auteurs en ont encore décrit une forme extra-péritonéale particulière, qui siégerait à la base des ligaments larges de l'utérus ou entre

[1] Bernutz et Goupil, *Clinique méd. sur les maladies des femmes*. Paris 1860, t. I, p. 220. — Madge, *Transactions of the obstetrical Society of London*, 1862, vol. III, p. 79, pl. II et III.

les feuillets de ceux-ci, ou tout au moins sous le péritoine[1]. Je suis porté à croire qu'il y a eu ici erreur d'observation. Je n'ai jamais vu sur le cadavre d'hématôme primitif extra-péritonéal, abstraction faite des cas de puerpéralité ou de traumatisme. Il peut se faire qu'une paramétrite[2] ou, comme dit Simpson, une cellulite pelvienne produise dans les alentours de l'utérus des collections purulentes dans lesquelles se ferait plus tard une hémorrhagie; mais il ne serait pas judicieux d'appeler cela un hématôme. La plupart du temps, la membrane prise pour le péritoine n'est bien qu'une membrane de nouvelle formation qui recouvre l'ancienne membrane, comme les pseudo-membranes pachyméningitiques dans les hématômes de la dure-mère, et sous lesquels l'hémorrhagie se fait de façon à se trouver ainsi enkystée. Il est moins vraisemblable que, ainsi que le croit Tyler Smith[3], l'extravasat lui-même soit secondairement recouvert par une pseudo-membrane péritonéale. Je tiens cela pour d'autant moins probable que je ne partage pas la manière de voir de la plupart des auteurs, d'après laquelle tout l'extravasat doit provenir de l'utérus, de l'ovaire ou des trompes. Il ne se fait guère par les trompes des hémorrhagies considérables que lorsque ces conduits se rompent à la suite de grossesses tubaires[4], et je ne regarde pas comme impossible que quelques cas de ce genre aient été pris pour de simples hématocèles. Mais des hémorrhagies considérables provenant des ovaires sont encore beaucoup plus rares. Les hémorrhagies fréquentes ne se rencontrent que lorsqu'il y a ulcération des trompes ou des ovaires, et c'est le cas notamment pour quelques faits d'hydropisie sanguine de la trompe et de kyste hémorrhagique de l'ovaire. D'ordinaire, d'après ma manière de voir, le sang provient, entièrement ou en grande partie, des vaisseaux de nouvelle formation, situés dans les couches résultant de péritonites partielles des excavations.

Cette explication n'est en rien contredite par la circonstance

[1] Puech, *Gaz. méd. de Paris*, 1858, p. 164, 444. — Simpson, *Med. Times and Gaz.*, 1859, août, p. 153, 155.

[2] Virchow, *Archiv*, 1862, t. XXIII, p. 425.

[3] *Transactions of the obst. Soc. of Lond.*, vol. III, p. 101.

[4] Cpr. les cas publiés par moi dans les *Würzburger Verhandl.* 1850, t. I, p. 298; 1852, t. III, p. 349. — *Gesammelte Abhandl.*, p. 792 et suiv.

en tous cas très-remarquable, que tous les observateurs s'accordent à mettre en avant, à savoir que la tumeur apparaît d'ordinaire subitement avec une menstruation et s'accroît, en manière d'accès, lors des époques menstruelles consécutives. Il est certes plus commode de faire provenir, avec Laugier[1], tout le sang directement du follicule de Graaf rompu lors de l'ovulation; seulement l'observation a si peu confirmé cette opinion que précisément quelques observateurs, qui avaient eu occasion de faire des autopsies, en arrivèrent à la conviction qu'une rupture de gros vaisseaux dans les ligaments larges avait été la cause de l'hémorrhagie. Il n'y a pas non plus de doute, du reste, que la fluxion menstruelle ne se borne pas aux vaisseaux des follicules de Graaf ou des trompes, mais qu'elle s'étend à tous les vaisseaux du voisinage, et lorsqu'ainsi il y a une vascularisation anormale dans l'espace de Douglas, qu'elle siége dans le péritoine même ou dans des pseudo-membranes de nouvelle formation, il peut s'y faire une hémorrhagie tout aussi bien que dans l'ovaire ou les trompes. La circonstance, méconnue jusqu'ici par les observateurs, que l'on rencontre des états analogues, quoique à un degré moindre, chez les hommes, parle singulièrement en faveur de ma manière de voir, qui n'exclut pas, du reste, la possibilité que la péritonite partielle en question soit quelquefois provoquée par des substances qui proviennent des ovaires ou des trompes. Bernutz a réuni une série de faits dignes d'attention, en faveur de l'existence de ce qu'il appelle la pelvi-péritonite hémorrhagique menstruelle. —

Il y a de plus encore une série de kystes sanguins ou hématokystes, où l'on trouve du sang liquide ou altéré dans des cavités à paroi lisse. Ces formes, elles aussi, appartiennent en général à des tumeurs distinctes qui appartiennent à d'autres catégories. Des dilatations kystiques de canaux glandulaires dans la glande mammaire chez la femme ou dans le pancréas, par exemple, peuvent se dilater très-fortement, jusqu'à atteindre le volume d'une pomme ou même d'un poing; quand on les incise, il n'est pas rare de les trouver remplies par des masses hémorrhagiques. Mais ici ce n'est pas le sang qui a produit la dilatation; la dilatation, phénomène constamment pri-

[1] *Gaz. méd. de Paris*, 1855, p. 151.

mitif dans ces cas, doit déterminer la terminologie, et l'hémorrhagie ne fait que s'y ajouter consécutivement.

La seule forme qui soit très-sérieusement révoquée en doute, est celle relative à la production de *kystes sanguins situés à peu près dans la direction de grosses branches vasculaires connues;* il y a, dans ces cas, quelque raison de croire que c'est le résultat de l'étranglement de parties de vaisseaux. La littérature renferme quelques cas de ce genre. L'une des observations les plus caractéristiques se trouve dans Paget[1]. Elle se rapporte à une communication du chirurgien anglais Lloyd, qui trouva dans la direction de la veine saphène une tumeur de ce genre, dont la paroi interne était lisse et, ce qui est particulièrement caractéristique, portait des valvules. On put pratiquer l'extirpation de la tumeur sans blesser aucune grosse veine, de telle sorte qu'il fallut admettre que cette poche s'était isolée de la veine, par un étranglement organique, de la même façon que souvent les canalicules urinifères s'étranglent et forment des kystes distincts, isolés. Quelque invraisemblable que cela soit, je n'en ai pas moins rencontré quelque chose d'analogue à la jugulaire, où se trouvait, en connexion avec des produits cancéreux, il est vrai, une cavité suivant la direction de la jugulaire et close vers le haut ainsi que vers le bas. Je n'entrerai pas dans plus de détails au sujet des kystes sanguins extra-thyroïdaux du cou, appelés par Michaux *hématocèles du cou:* leur nature, en effet, est très-douteuse et les recherches anatomiques font défaut sur ce sujet[2]; je me borne à rappeler que J. P. Frank a précisément employé, le premier, le nom d'*hématôme* au sujet d'une forme de ce genre[3].

Il ne me semble pas qu'il doive être regardé comme impossible que dans certaines circonstances un étranglement kystique puisse se produire sur des vaisseaux. Les veines ont de si nombreuses voies collatérales que le sang trouverait aisément à se frayer une voie latérale et la circulation à se régulariser, et l'on peut bien se figurer une séparation finale complète, lorsque l'é-

[1] James Paget, *Lectures on surgical pathology*, 1853, vol. II, p. 50.

[2] Cpr. E. Gurlt, *Ueber die Cystengeschwülste des Halses*. Berlin 1855, p. 249.

[3] J. P. Frank, *Discursus acad. obs. de hæmatomate exhibens. Opusc. med. arg.* Lips. 1780, p. 118.

tranglement porte sur des dilatations variqueuses dont nous savons que souvent la varice n'est reliée au tronc vasculaire principal que par une étroite communication. La difficulté n'est que dans la conservation prolongée du sang dans une semblable cavité étranglée, et on ne peut la résoudre qu'en admettant la persistance d'une communication par des vaisseaux collatéraux très-fins qui s'ouvrent dans la cavité. C'est, en effet, le cas pour des poches sanguines souvent considérables qui se produisent à la suite d'actions traumatiques et sont analogues à l'anévrysme traumatique. On connaît de semblables exemples notamment pour le crâne, où ces *kystes sanguins extra-crâniels* communiquent tantôt avec les sinus, tantôt avec quelques petites veines par des ouvertures souvent très-fines, comme fistuleuses[1]. Lobtein[2] a décrit un cas analogue du dos de la main, et Pauli fils[3] un de la région cervicale.

[1] Dufour, *Sur une variété nouvelle de tumeur sanguine de la voûte du crâne, suite de lésion traumatique. Mém. de la Soc. de Biol.*, t. III, p. 155. — Bruns, *Handbuch der pract. Chirurgie.* Prem. partie, 1854, p. 188. — Herm. Demme, *Ueber extracranielle, mit den Sinus duræ matris communicirende Blutcysten.* Virchow, *Archiv*, 1862, t. XXIII, p. 48.

[2] Lobstein, *Traité d'anatomie pathol.*, I, p. 329.

[3] Pauli, *Verhandl. des Vereins pfälzischer Ærzte*, 1854, p. 88.

HUITIÈME LEÇON.

(13 décembre 1862.)

Tumeurs formées par des liquides aqueux, en particulier hydrocèle du testicule.

L'hygroma. Différences suivant que la cavité est naturelle ou de formation nouvelle.
L'*hydrocèle* comme exemple. Hydrocèle congénitale. Nature irritative des hydrocèles ordinaires : périorchite. Composition chimique du contenu. Hydropisie lymphatique. Texture de la tunique vaginale : dilatation passive et amincissement. Atrophie du testicule. Dépôts graisseux et hémorrhagiques. Hématocèle. Processus actifs : induration et état cartilagineux de la poche, synéchie, ossification, prolifération. Périorchite proliférante. Excroissances : les hydatides de Morgagni. Les corps libres de la tunique vaginale. Importance pratique de ces différents états : nature improductive et vulnérabilité des parties épaissies.
Hydrocèle enkystée du cordon spermatique.
Hydrocèle herniaire.

La seconde grande classe de tumeurs que nous avons établie embrasse les tumeurs transsudatives et exsudatives. Je n'entends point par là les formes où une augmentation de volume de la partie est la conséquence de la pénétration dans son parenchyme d'une masse transsudée ou exsudée ; car ce sont alors de simples tuméfactions inflammatoires ou œdémateuses, mais je comprends ici les formes dans lesquelles un transsudat ou un exsudat s'accumule en quelque espace limité, de façon à former une masse particulière libre et isolée à côté des éléments des tissus de la région et à apparaître comme une tumeur indépendante.

Ces formes ont d'abord pour caractère commun de contenir plus ou moins de liquides limpides et aqueux renfermés dans des cavités closes. En général, on les désigne depuis longtemps sous le nom d'*hygroma*, ce qui ne doit naturellement jamais signifier

une collection d'eau pure, mais bien toujours de liquide « séreux ». Il en sera à peu près de même si l'on préfère employer le nom de *sérokystes*, d'invention plus récente. Cependant ce nom n'est pas très-heureux, car il n'y a pas toujours que du sérum dans ces cavités; d'autres choses s'y rencontrent quelquefois, ce qui me fait préférer à m'en tenir à l'ancienne appellation d'*hygrôme*.

On distingue deux formes d'hygroma, suivant leur mode de développement : tels en effet dans lesquels l'espace rempli par le liquide est une *cavité naturelle*, appartenant comme telle au développement normal du corps, et tels autres où les cavités sont de *formation nouvelle*, et se sont produites dans le cours de quelque trouble physiologique ou d'un travail morbide.

Comme exemple de la première forme, où nous n'avons affaire qu'avec la cavité propre primitive, je citerai l'*hydrocèle*, la hernie aqueuse du scrotum. Car la terminaison *cèle* ou *kèle* exprime pour les auteurs modernes[1] l'idée de l'hernie. Dans l'hydrocèle *proprement dite* (il y a plusieurs espèces tout à fait différentes d'hydrocèle), le liquide occupe la cavité de la tunique vaginale propre du testicule, de ce cul de sac qui est formée par le prolongement vaginal du péritoine et qui s'oblitère ordinairement peu à peu à sa partie supérieure après la descente du testicule[2]. Il peut par conséquent, dans certaines circonstances, y avoir une hydrocèle qui ne soit qu'une simple hernie aqueuse ; en effet, lorsque l'ouverture du prolongement vaginal ne s'oblitère pas, le liquide peut dans le fait descendre de la cavité péritonéale dans celle de la vaginale et de même revenir de nouveau en sens inverse de l'une dans l'autre[3], comme c'est quelquefois le cas dans l'ascite (*hydrocèle congénitale, hydrocele adnata*). Mais on comprend généralement sous le nom d'*hydrocèle* le cas où la tunique vaginale est close à sa partie supérieure.

On compte ordinairement l'hydrocèle au nombre des hydropisies. Seulement chez les sujets atteints d'anasarque on trouve très-peu de liquide dans la vaginale, même lorsque l'œdème

[1] D'après le témoignage de Galien (*De tumoribus præter naturam*, cap. 15), « les auteurs modernes » de son époque appelaient κήλη toute tumeur des testicules.

[2] Comme le prolongement péritonéal, qui forme la vaginale, existe aussi primitivement chez la femme, une hydrocèle peut se rencontrer aussi chez la femme, lorsque le diverticulum péritonéal persiste en partie.

[3] *Medic. Reform.*, 1849, n° 42, p. 235.

du scrotum a atteint un très-haut degré et lorsque l'on embrasse d'un coup d'œil le développement de l'hydrocèle et l'ensemble des états qui surviennent alors dans les tissus, on est forcé de reconnaître que, presque chaque fois qu'elle acquiert une certaine grosseur, elle résulte d'un travail irritatif local. On ne peut pas précisément, dans tous les cas, l'appeler inflammatoire, parce que les symptômes caractéristiques d'une marche inflammatoire manquent souvent, mais il est indubitablement irritatif ou provoqué par une irritation et, comme tous les processus irritatifs, il peut, sous l'influence d'un certain degré de l'irritation, se transformer immédiatement en une inflammation, de sorte que nous pouvons admettre une *vaginalite*, une *périorchite* ou une *orchite séreuse*. On ne peut ici fixer de limites; il y a toute une série de transitions de l'hydrocèle simple jusqu'à la forme aiguë inflammatoire, telle qu'elle survient dans la blennorrhagie et les traumatismes du testicule. Ce caractère ressort anatomiquement d'autant plus que le mal dure depuis plus longtemps : plus une hydrocèle est ancienne, plus les altérations inflammatoires des tissus sont palpables. C'est ce qu'il faut bien se garder de perdre de vue lorsque l'on veut discuter les différentes méthodes opératoires qui sont prônées dans ces cas; car « tout ne convient pas pour tout », et une tunique vaginale qui se trouve dans un état d'irritation très-légère montre de tout autres propriétés que le même organe à l'état d'irritation inflammatoire ou bien encore notablement altéré par une série d'irritations de ce genre.

Déjà la circonstance que la composition du liquide diffère de celle du liquide hydropique ordinaire, en ce qu'il est très-riche en albuminates et contient dans un grand nombre de cas de la fibrine, peut-être dans tous les cas de la substance fibrinogène, tout cela eût dû convaincre les observateurs que dans l'hydrocèle il ne s'agit pas en général d'une hydropisie simple, mais d'une hydropisie irritative. Il est rare qu'il se fasse déjà une coagulation dans l'intérieur de la cavité; la plupart du temps la masse est parfaitement liquide; mais après qu'elle s'est écoulée au dehors, elle se coagule à l'air après un temps plus ou moins long, en une fois ou par plusieurs dépôts successifs. C'est cet état que j'ai rapporté à une substance *fibrinogène*[1] et dans le-

[1] Virchow, *Archiv*, 1847, I, p. 572. — *Pathol. cellul.*, trad. franç., p. 176.

quel le liquide renferme une substance qui se transforme en fibrine. Buchanan[1], de Glasgow, a observé, il y a longtemps déjà, que lorsque l'on mêle le liquide d'une hydrocèle aux éléments du sang, il se fait une coagulation, quand même le liquide pur ne se coagule pas au contact de l'air, et Alexandre Schmidt[2], étendant cette observation, a trouvé dans ces dernières années que l'on peut provoquer une telle coagulation spontanée en introduisant dans le liquide des globules sanguins ou de l'hémato-crystalline. Ces deux corps ont une action coagulante; il survient alors une coagulation souvent abondante dans le liquide, qui est sans cela parfaitement limpide et aqueux. Outre ces éléments susceptibles de coagulation, le liquide de l'hydrocèle contient ordinairement de si fortes quantités de sels et d'albuminates qu'il arrive quelquefois à une proportion de mélange analogue à celui du sang ou de la lymphe, ce qui n'arrive jamais et nulle part dans les hydropisies simples. Il s'agit donc ici de cette espèce morbide que j'ai appelée *hydropisie lymphatique* ou *phlegmatique*[3].

Le liquide, en s'accumulant dans la cavité de la vaginale, la distend ainsi que les parties qui l'environnent; la tunique vaginale propre s'amincit, le testicule est comprimé, et lorsque cet état dure longtemps, le testicule ainsi que le crémaster s'atrophient peu à peu. Il n'est donc pas non plus indifférent, sous ce rapport, de porter pendant longtemps une hydrocèle volumineuse. Nombre de personnes du moins ont intérêt à conserver intacte la fonction du testicule, et c'est toujours une considération que le médecin doit faire entrer en ligne de compte auprès du patient. Quelquefois le testicule comprimé est tellement aplati et réduit à un si petit volume qu'on a de la peine à le trouver à la périphérie du kyste.

Lorsque le mal dure longtemps, la surface interne du sac mêle ordinairement au liquide toute sorte de particules cellulaires, qui subissent la métamorphose graisseuse et introduisent ainsi peu à peu dans le liquide des quantités de parties graisseuses (cellules granulées et globules granuleux, graisse libre). Il en ré-

[1] *Proceedings of the Phil. Soc. of Glasgow*, 1845, févr.
[2] Reichert et Du Bois, *Archiv*, 1861, p. 555, 563, 689, 695, 715.
[3] Virchow, *Handbuch der spec. Path. u. Ther.*, 1854, I, p. 206, 216.

sulte plus tard des cristallisations : dans quelques cas, des tablettes de cholestérine avec leurs reflets lumineux déjà visibles à l'œil nu ; d'autres fois, des dépôts sous forme de fibrilles ou d'aiguilles d'une graisse solide, qui forme de très-belles figures courbes ou ondulées.

Il arrive de plus assez souvent qu'il s'y mêle plus tard des produits hémorrhagiques. Lorsque quelqu'un porte entre les jambes une tumeur volumineuse, celle-ci est exposée à toutes les irritations extérieures possibles. Ceci, joint à la vascularisation des membranes irritées, fait probablement naître la disposition aux hémorrhagies qui se font dans la cavité. Si elles sont peu fortes, il se forme d'abord à la surface du sac des dépôts sanguins, dans lesquels l'hématine se transforme peu à peu en pigment et colore la membrane en brun, jaune et quelquefois en brun noirâtre. Si l'extravasat est abondant, le sang se mêle au liquide, les globules sanguins lui donnent leur matière colorante, ce qui lui fait prendre une couleur jaunâtre ou brunâtre, quelquefois rappelant celle du chocolat. Si le sang est en grande abondance, la consistance du liquide en est naturellement aussi altérée, en ce qu'il se forme une masse épaisse, une vraie bouillie parfois. De cette façon l'hydrocèle devient *hématocèle*. Une action mécanique violente peut toutefois faire naître d'emblée une hématocèle, mais elle n'est en général que le résultat d'insultes réitérées agissant toujours à nouveau sur la partie.

Tandis que de cette manière le contenu du sac se transforme, l'altération des surfaces marche d'ordinaire parallèlement en augmentant. Ces altérations peuvent porter également sur la totalité de la surface et être ainsi diffuses ou bien elles procèdent plutôt par points et par foyers isolés. Le siége le plus fréquent de l'altération est la surface du testicule lui-même ou de l'épididyme, en tant qu'elle proémine dans la cavité de la vaginale, ainsi l'albuginée (fig. 17). Ces altérations consistent généralement d'abord dans un *épaississement hyperplastique ;* le tissu connectif entre en prolifération, les membranes s'épaississent, s'indurent aussi à la longue, de telle sorte que finalement il se développe un état de *sclérose*. Si celle-ci est diffuse, la vaginale entière se trouve transformée en une coque *parcheminée*, à laquelle on peut parfois distinguer une série de couches, une stratification évidente.

Lorsqu'au contraire l'affection procède irrégulièrement par foyers, et c'est le cas le plus fréquent, alors les plaques sélérotiques font saillie sous forme de masses comme *cartilagineuses*. Comme je l'ai dit, cela arrive surtout très-souvent à l'albuginée du testicule, qui forme par elle-même une membrane très-résistante. Mais la face libre aussi, le soi-disant feuillet pariétal, subit la même atteinte. La surface en devient rugueuse; il s'y développe des noyaux et des plaques, comme on en rencontre sur la rate dans la périsplénite chronique. Celles-ci ressemblent à du cartilage, mais sont formées par un tissu connectif très-dense, dont la substance intercellulaire a une conformation très-compacte, non pas ondulée, mais plus raide et très-peu fibrillaire.

Fig. 17.

Il n'est pas rare de rencontrer, concomitamment avec ces épaississements, des adhérences, des *synéchies*, comme celles qui sont ordinairement consécutives aux affections inflammatoires. Elles s'étendent parfois sur une grande portion de la cavité vaginale, de telle sorte qu'une *oblitération partielle de la vaginale peut se produire à côté de l'hydrocèle*. Il en résulte une transformation spéciale dans la forme de la tumeur. On rencontre plus rarement la cavité de la vaginale divisée par des cloisons pseudo-ligamenteuses pour former une hydrocèle biloculaire ou multiloculaire. Ces altérations débutent le plus souvent sur les côtés de l'épididyme, où le feuillet pariétal se replie sur cet organe, mais elles s'étendent facilement sur des segments entiers de la surface libre du testicule et le plus facilement sur le segment inférieur. Il en résulte l'hydrocèle à forme conique, dont la base est supérieure et le sommet inférieur.

Fig. 17. Ancienne hydrocèle avec sclérose rugueuse de l'albuginée du testicule et atrophie par compression de l'épididyme (pièce n° 803).

Si les masses sclérotiques deviennent très-épaisses et persistent longtemps, il arrive ici ce que nous observons parfois avec une

Fig. 18.

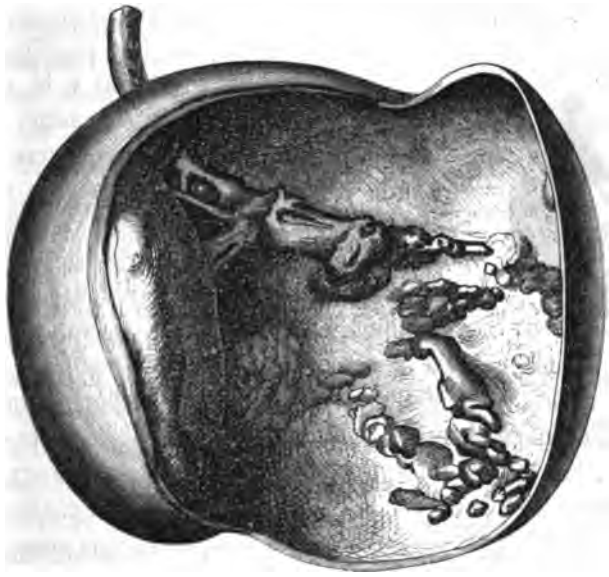

grande extension dans d'autres membranes séreuses, notamment dans le péricarde. Le tissu se crétifie et il en résulte une espèce de *vaginale ossifiée* qui, suivant la forme des scléroses primitives, forme tantôt de simples plaques, tantôt de fortes trabécules et des figures ramifiées à la surface et dans l'épaisseur du sac.

Dans d'autres cas, il se fait à la surface des membranes, et notamment à celle de leurs parties qui appartient au testicule et à l'épididyme, une *prolifération partielle*, comme il n'est pas non plus très-rare qu'elle se produise, même sans hydrocèle concomitante. De petites excroissances se développent de la surface. Celles-ci forment tantôt des protubérances aplaties, qui deviennent successivement plus grandes et rugueuses; tantôt ce sont, dès le début, des saillies verruqueuses, à surface irrégu-

Fig. 18. Ancienne hydrocèle. Périorchite chronique avec rétraction cicatricielle et épaississement de l'albuginée dans le segment testiculaire inférieur. Synéchie partielle autour de l'épididyme. Sclérose et ossification trabéculaire de la tunique vaginale propre. (Pièce n° 208 de l'année 1859.)

lière, lobulée, ou bien enfin ce sont des productions pédiculées, polypeuses. Ces excroissances deviennent souvent de bonne heure le siége d'un dépôt de sels calcaires, qui entraîne un état stationnaire dans le développement de ces produits. Mais d'autres fois ils prennent un accroissement plus considérable et forment de plus en plus des papilles et des villosités suspendues librement à la surface; elles peuvent se ramifier à leur tour, de manière à ce qu'une série de petites excroissances siégeant sur une excroissance plus considérable, il se fasse une espèce de végétation dendritique, qui, sans fournir précisément des ramifications très-considérables, n'en donne pas moins souvent un assez grand nombre de petites branches. C'est là une *périorchite proliférante*.

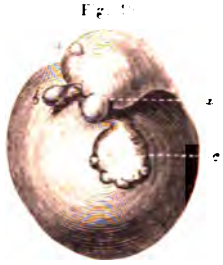

Mais il faut bien distinguer de ces excroissances anormales l'appendice normal qui se trouve régulièrement à la tête de l'épididyme, la vésicule ou hydatide de Morgagni, petit corps richement vascularisé que l'on admet ordinairement avoir été décrit pour la première fois par Morgagni[1]. Il a été quelquefois aussi regardé comme une excroissance morbide, et on a attaché une certaine importance à son excision. Cela ne résulte pas précisément de la nature de cet appendice. Mais il arrive que cet appendice normal devient le siége d'un travail irritatif et qu'il se développe à sa surface des excroissances pathologiques, comme il s'en produit du reste sur d'autres points de la surface testiculaire. Toutes ces excroissances ont une tendance à grossir à leur sommet; elles deviennent piriformes, acquièrent une consistance cartilagineuse et un aspect caractéristique et finissent assez souvent par former de petites boules pédiculées. Celles-ci grossissent par l'addition continue de nouvelles couches concentriques et arrivent ainsi à

Fig. 19. Périorchite proliférante. *a* L'hydatide de Morgagni. *b* Une vésicule finement pédiculée à la tête de l'épididyme. + Petit kyste de l'épididyme profondément situé. *c* Excroissance polypeuse de l'albuginée du testicule avec de petits noyaux demi-cartilagineux, en partie pédiculés, en partie applatis. (Pièce n° 63 de l'année 1859.)

[1] Lewin (*Studien über Hoden*, p. 7. *Separat-Abdr. aus der Deutschen Klinik*, 1861, n°s 24 et suiv.) a prouvé par de nombreuses citations que Morgagni a décrit non pas une hydatide, mais toute une série de celles-ci, et non pas à une place déterminée de l'épididyme, mais sur différents points du testicule et de l'épididyme.

un volume considérable. Plus tard, le pédicule auquel elles sont fixées devient de plus en plus mince et finit par se rompre, de telle sorte qu'elles deviennent libres dans la cavité de la vaginale.

Tels sont les *corps libres de la tunique vaginale*[1], qui débutent par être des excroissances. Ils coïncident le plus souvent avec un degré peu intense d'hydrocèle. Il est très-rare d'en trouver dans les hydrocèles volumineuses; ils se rencontrent même dans quelques cas, sans qu'il y ait une quantité appréciable de liquide. On les sent aisément du dehors; quelques-uns glissent sous le doigt comme les corps libres articulaires, vont se loger dans une anfractuosité de la cavité et réapparaissent plus tard de nouveau. Leur volume va de la grosseur d'une tête d'épingle jusqu'à celle d'une balle de fusil. En faisant une section à travers un de ces gros corps, on voit qu'il est ordinairement formé dans ses parties extérieures, comme les plaques sclérotiques de l'albuginée même, de couches cartilaginiformes; à l'intérieur se trouve le plus souvent une crétification parfaite, de telle sorte que, dans des cas assez fréquents, lorsque tout le corps a la grosseur d'un noyau de cerise, la masse crétifiée intérieure acquiert la grosseur de l'amande contenue dans le noyau, dont l'enveloppe est représentée par l'épaisseur cartilagineuse. L'examen attentif, en pareils cas, de la surface testiculaire fait découvrir des proéminences ou des dépressions correspondant aux endroits où les corps étaient antérieurement fixés par leur pédicule.

Fig. 20.

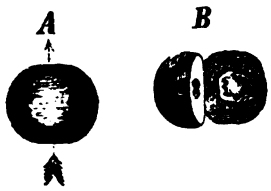

Toutes ces altérations morbides sont des suites de l'irritation; elles appartiennent à la catégorie des phénomènes d'irritation, caractérisés dans les unes par un travail de sécrétion et dans les autres par un processus formatif. Plus le dernier est accusé, plus une semblable tumeur se rapproche de la catégorie néoplastique des

Fig. 20. Corps libre de la vaginale. Grandeur naturelle: *A* aspect extérieur, *B* coupe; à l'intérieur, la masse crétifiée; à l'extérieur, l'enveloppe cartilaginiforme, concentriquement stratifiée.

[1] Astley Cooper, *Die Bildung und Krankheiten des Hodens*. Trad. de l'anglais. Weimar 1832, p. 112.

végétations proprement dites, et même dans le cas où il y a peu de liquide et où par contre la prolifération, la formation d'excroissances et de corps libres prédomine, on peut se demander si l'on ne doit pas regarder l'hydrocèle comme une tumeur appartenant aux productions néoplastiques. Dans le fait, c'est là plutôt un cas exceptionnel. Le début, il est vrai, est toujours celui d'un travail procédant de l'irritation, mais il ne revêt l'aspect d'une tumeur qu'à mesure que l'accumulation de liquide augmente; aussi rangera-t-on l'hydrocèle au nombre des tumeurs par transsudation et exsudation, et faudra-t-il la distinguer des pseudoplasmes, dans lesquels la prolifération des éléments histologiques est la chose essentielle.

Il n'est pas d'une mince importance pour le pronostic et le traitement de ne pas perdre de vue les différentes altérations qui peuvent survenir dans la vaginale elle-même. Si elle a passé à l'état cartilagineux ou mieux à l'état de cartilaginescence, le tissu en est toujours extrêmement pauvre en vaisseaux. Il ne pénètre presque aucun vaisseau dans de semblables parties. Aussi ces parties ont-elles, à un degré extrêmement peu marqué, la disposition aux productions salutaires, notamment aux adhérences; et lorsque, ainsi que cela a été pratiqué de toute manière dans ces derniers temps, on vide le liquide et on fait dans la cavité des injections irritantes, avec de l'iode par exemple, afin d'amener ainsi l'inflammation et l'oblitération de la tunique vaginale, il n'est pas rare que l'on provoque dans ces cas un travail inflammatoire intense, qui se termine par le ramollissement et la suppuration de la surface. Il ne saurait donc être ici question d'un mode de guérison régulier; il est incomparablement plus probable que le travail inflammatoire suivra une marche improductive et qu'il n'arrivera pas à produire sur la surface des tissus permanents. Il se forme cependant des tissus permanents dans le parenchyme de la membrane; celle-ci devient de plus en plus épaisse, mais sa surface ne montre aucune tendance à l'agglutination. On doit se représenter cela à peu près comme quand à la surface de la peau un ulcère repose sur un tissu induré, ainsi que cela arrive si souvent à la jambe. Un semblable ulcère guérit très-difficilement et mal, parce que si les tissus superficiels sont assez vulnérables pour se fondre, fournir une certaine sécrétion

et subir ordinairement un ramollissement graisseux, ils n'ont aucune disposition à produire un tissu de formation nouvelle qui mette fin au travail morbide d'une façon durable. Il n'est souvent pas possible, avec le plus grand soin, d'arriver à assurer une guérison durable dans des cas semblables, même à la surface du corps, et moins encore dans la tunique vaginale. Il faut ici regarder comme le devoir de la thérapeutique d'extirper des parties qui sont inutiles au malade, qui conservent toujours un si haut degré de vulnérabilité et entraînent de si grandes incommodités qu'il semble plus avantageux d'exciser l'organe que de laisser persister un état de choses une fois qu'il est reconnu ne pouvoir s'améliorer.

Fig. 21.

Je dois enfin faire observer encore qu'il est quelques cas où le développement d'une hydrocèle ne se fait pas aussi simplement que je l'ai décrit jusqu'à présent. Quelquefois, ni le cul-de-sac vaginal dans sa totalité, ni la tunique vaginale propre ne sont eux-mêmes le siége du liquide. C'est ce qui arrive dans l'*hydrocèle enkystée*, forme qui peut se produire de différentes manières. Nous aurons très-prochainement l'occasion de revenir sur des modalités toutes spéciales de celle-ci, sur l'hydrocèle spermatique et la dégénérescence cystoïde de l'épididyme ; je ne veux citer ici que la forme où une hydrocèle enkystée se produit sur le trajet du cordon spermatique, lorsque le prolongement

Fig. 21. Sclérose ulcéreuse de la tunique vaginale propre après des injections iodées répétées dans une hydrocèle ordinaire (pièce n° 189 de l'année 1860). *d* Cordon spermatique avec sa gaîne fortement épaissie. *e* Parties de l'épididyme dans le tissu connectif sclérosé ; au-dessus, la coupe du testicule. *u* Un point ulcéré du tissu sous-cutané.

vaginal, qui part primitivement de la cavité abdominale pour descendre jusqu'à l'extrémité inférieure du testicule, ne s'oblitère pas comme d'ordinaire dans toute sa longueur, pour ne rester ouvert qu'à son extrémité inférieure, mais lorsqu'il reste en même temps ouvert en quelque point de son trajet et s'oblitère au-dessus et au-dessous de ce point. La cavité qui en résulte ou, si l'on veut, le kyste, n'est pas le cul-de-sac vaginal comme tel; elle n'appartient pas non plus à la tunique vaginale propre, et elle procède cependant du même appendice péritonéal que la tunique vaginale. On conçoit qu'il puisse parfois arriver qu'un semblable étranglement cystique du prolongement vaginal soit multiple ou qu'en même temps puissent être superposées l'une sur l'autre une hydrocèle ordinaire de la tunique vaginale propre et une hydrocèle enkystée du cordon spermatique.

Seulement je veux de suite faire remarquer que chaque fois que nous trouvons des kystes dans le cordon spermatique, ils ne se sont pas nécessairement développés de cette manière et qu'il y a même des formes tout à fait semblables qui se produisent d'autres manières. Ainsi l'hydrocèle enkystée du cordon peut dans certaines circonstances avoir une grande analogie et être facilement confondue avec une autre forme qui n'a dans sa genèse rien de commun avec elle, ainsi avec celle qui provient d'un ancien sac herniaire : *hydrocèle herniaire*. Dans les hernies inguinales, parfois aussi dans les crurales[1], le sac herniaire qui consiste en un prolongement du péritoine, comme la vaginale, peut s'oblitérer aussi bien en totalité qu'en partie. Il n'est en particulier pas rare que l'ouverture herniaire s'oblitère. Le plus souvent ces sacs à ouverture oblitérée sont simplement affaissés, froncés; leurs parois se recouvrent l'une l'autre, le sac est vide; mais parfois il arrive qu'ils se remplissent de liquide, de la même manière que la cavité vaginale du testicule et alors se développe quelque chose d'analogue, en beaucoup de points, à l'hydrocèle ordinaire. Seulement alors la tumeur n'occupe pas la place de l'ancien prolongement vaginal; elle est située à côté de celle-ci. La différence capitale réside en ce que le sac est toujours beaucoup

[1] Je fais observer, pour le diagnostic différentiel, qu'une cystocèle (hernie de la vessie urinaire) peut se rencontrer dans des conditions très-singulières, par exemple comme tumeur périnéale, en connexion immédiate avec le scrotum

plus rapproché de la paroi abdominale d'où il est sorti, car les hernies qui subissent cette transformation cystique sont ordinairement peu volumineuses; elles n'ont pas un grand sac et celui-ci se trouve plus ou moins près de l'anneau inguinal ou crural externe, entouré la plupart du temps d'une quantité abondante de graisse, de telle sorte qu'en incisant on arrive d'abord à une enveloppe graisseuse extérieure et seulement après à la poche aqueuse intérieure, ce qui n'arrive pas dans les hydrocèles simples. Mais quelquefois il peut aussi s'étrangler de cette façon de très-grands sacs herniaires descendant jusqu'au testicule, et notre collection possède une préparation très-intéressante (fig. 22), où de chaque côté une hydrocèle herniaire coexiste avec une hydrocèle ordinaire. Sur l'un des côtés, le sac de l'hydrocèle herniaire est extraordinairement épaissi, d'une dureté presque cartilagineuse, la face interne froncée et rugueuse; à l'extérieur, il adhère intimement avec le tissu connectif lâche environnant.

Fig. 22.

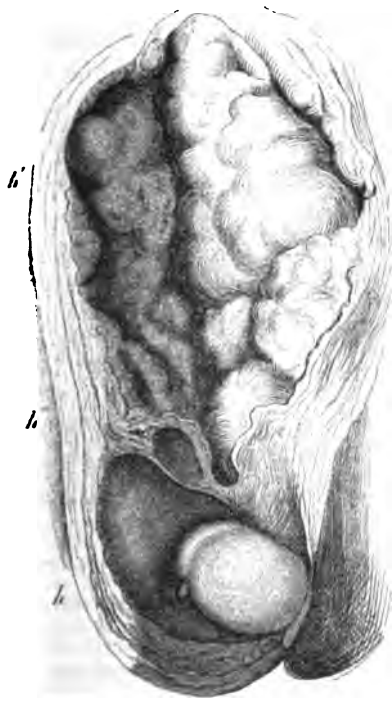

Fig. 22. (Pièce n° 806 de l'Institut pathol.) *h* Hydrocèle commune renfermant le testicule et l'épididyme avec l'hydatide pédiculée. *h'* Le sac herniaire (hydrocèle herniaire) étranglé à sa partie supérieure avec des parois très-épaissies. *h''* Un petit kyste entre les deux (hydrocèle enkystée). En même temps existait un éléphantiasis du scrotum et de la suppuration dans le tissu sous-cutané.

NEUVIÈME LEÇON.

(20 décembre 1862.)

Hydrocèles de la tête et du dos.

Hydrocèle du cou.
Hydrocèle de la tête et du dos. Spina bifida. Tumeurs enkystées congénitales du crâne. Hydrocéphale externe et interne. Hydrorrachis externe et interne. Structure de l'arachnoïde; sa soi-disante cavité. Hydrocéphale méningé : œdème enkysté de l'arachnoïde. Hygroma de la dure-mère. Hydrocéphale externe libre. *Hydro-méningocèle cérébral et spinal.* Adhérences avec les membranes de l'œuf. Le *spina bifida lombaire* ordinaire ou *lombo-sacré:* rapports de la moelle, des nerfs et des os.
Hydropisie des cavités des appareils nerveux centraux. Oblitération avec enkystement des cavités du cerveau et de la moelle épinière. Hydrocèle de la corne postérieure du ventricule latéral. Hydrocèle du quatrième ventricule, de la cavité du septum pellucidum et de la glande pinéale. Hydrorrachis interne enkysté : dilatation du canal central de la moelle. *Hydromyelocèle* et *hydrencéphalocèle.* Hydrocèle dans la région du sacrum. Rupture de la poche et écoulement du contenu. Anencéphalie et amyélie. Pseudencéphale, fongus cérébral. Guérison du spina bifida. Hydrocèle double enkystée occipitale.

Je me suis un peu plus étendu sur l'histoire de l'hydrocèle, parce qu'elle représente parfaitement le type de ces espèces de tumeurs qui sont le résultat d'un travail d'exsudation se passant dans des cavités préexistantes. La question, du reste, ne consiste pas à savoir si l'un ou l'autre veut ou ne veut pas ranger l'hydrocèle au nombre des tumeurs; dans le fait, on l'y comprend d'ordinaire, et en tout cas c'est le meilleur exemple auquel on puisse comparer un très-grand nombre de formes de tumeurs analogues. Il n'en est aucune autre qui embrasse aussi simplement toute la série des états qui se succèdent les uns aux autres dans ce mode de production morbide.

Aussi beaucoup d'auteurs ont-ils étendu le nom d'*hydrocèle*

les caractériser autrement que comme inflammatoires. De même que, depuis Formey, on regarde l'hydrocéphale aigu des enfants comme une forme inflammatoire, de même aussi il faut regarder comme des manifestations inflammatoires les exsudations aqueuses qui surviennent dans ces régions chez le fœtus.

On distingue dans le cerveau deux formes : l'*hydrocéphale externe*, où l'on admet que le liquide entoure le cerveau, notamment dans le soi-disant sac de l'arachnoïde[1], et l'*hydrocéphale interne*, où le liquide se trouve dans l'intérieur des cavités du cerveau. On peut admettre pour la moelle épinière deux formes qui répondent tout à fait à celles-ci : un *hydrorrhachis externe*, où le liquide se trouve dans l'arachnoïde spinale, et un *hydrorrhachis interne*, où le liquide est contenu dans le canal central de la moelle épinière. Ce canal est, comme on sait, très-étroit, de telle sorte qu'on peut à peine le voir à l'œil nu ; mais il existe cependant, comme on l'a maintenant généralement reconnu, il est aussi continu que les ventricules du cerveau entre eux et il est en rapport de continuité immédiate avec le quatrième ventricule par le *calamus scriptorius*[2].

Pour ce qui est de l'hydrocéphale externe, je suis obligé d'avouer que j'appartiens en général aux sceptiques, malgré les assertions nombreuses qui se trouvent dans la littérature sur l'existence de liquide libre autour du cerveau. Il n'existe pas de cavité close de l'arachnoïde cérébrale, comme on l'admet ordinairement dans l'hypothèse d'un feuillet pariétal et d'un feuillet viscéral[3]. L'arachnoïde ou pie-mère est la membrane qui touche au cerveau ; la dure-mère est celle qui avoisine l'os. Entre elles il y a bien un espace; mais celui-ci n'est pas tapissé par une seule membrane formant un sac, et il ne saurait être question (à l'exception du cas de lésion congénitale dont il sera parlé plus loin) d'une accu-

[1] Jusque dans ces derniers temps on n'appelait *hydrocéphale externe* que les accumulations hydropiques situées extérieurement au crâne, et de même *hydrocéphale interne* toutes les formes d'hydropisies à l'intérieur de la cavité crânienne (voy. van Swieten, *Comment.*, t. IV, p. 119. — Portal, *Hydropisie*, t. II, p. 22. — Eggert, *Wassersucht*, p. 250). Dans les dernières années on a pris de plus en plus l'habitude de distinguer l'anasarque de la tête de l'hydrocéphale avec lequel il n'a, dans le fait, aucun rapport, et on a réservé ce dernier nom spécialement pour les hydropisies survenant dans la cavité crânienne ou provenant de celle-ci.

[2] *Path. cellul.*, p. 222.

[3] *Würsburger Verhandl*, t. VII, p. 135.

mulation de liquides qui serait comparable avec celles qui peuvent se trouver dans les autres cavités séreuses. L'espace qui existe n'est pas comparable à une cavité séreuse et il ne s'y fait pas ordinairement de transsudation. Lorsqu'il y a transsudation dans l'arachnoïde, il en résulte un œdème, mais non une exsudation libre, se faisant jour à la surface de la membrane. Celle-ci peut alors donner lieu à des masses œdémateuses considérables, qui prennent même parfois une espèce de conformation cystique et forment des espaces vésiculaires et qui, lorsqu'ils sont incisés accidentellement lors de l'ouverture de la dure-mère, déversent leur contenu comme si celui-ci n'occupait pas les mailles de la membrane même, mais une cavité qu'elle circonscrirait. On peut appeler cet œdème *hydrocéphale méningé*[1].

Il est de plus un cas qui peut, lors d'une observation peu attentive, faire l'effet d'une transsudation libre et que l'on pourrait bien désigner aussi du nom d'*hydrocéphale méningé*. Cet état est tout à fait comparable à l'hématôme de la dure-mère que j'ai décrit dans la dernière leçon (p. 137) ; c'est pourquoi je l'appellerai de préférence, avec Duncan[2], *hygrôme de la dure-mère*. Dans ces cas, à la suite d'affections pachyméningitiques antérieures, il se forme à la face interne de la dure-mère des pseudo-membranes dont les feuillets sont disjoints non par du sang, comme dans l'hématôme, mais par un liquide séreux, de telle sorte que le liquide s'accumule dans des espaces libres entre les couches de nouvelle formation. Ce cas est toutefois très-rare ; car bien que j'aie fait et vu faire un assez grand nombre d'autopsies, il ne m'est cependant arrivé que deux fois de rencontrer un kyste de ce genre : une fois à Würzbourg, au-dessus des hémisphères cérébraux, et une autre fois ici, autour du cervelet dans les fosses occipitales. Lorsque je rencontrai pour la première fois cet état chez une vieille femme[3] et lorsqu'en fendant la dure-mère j'en vis s'écouler une certaine quantité d'eau, je crus au premier moment avoir sous les yeux un fait contraire à mon opinion, jusque-là restée absolument justifiée, à savoir qu'il n'existe aucun hydro-

[1] Rokitansky (*Pathol. anat.*, 1856, II, p. 408) applique ce nom à l'épanchement séreux libre dans la *cavité* de l'arachnoïde, ce qui ne me paraît pas juste.

[2] Hooper, *Morbid anatomy of the human brain*. Lond. 1828, p. 29.

[3] *Würzburger Verhandlungen*, 1856, t. VII, p. 142.

à la fontanelle latérale postérieure située au confluent des os pariétal, occipital et temporal ou au milieu de l'écaille occipitale; on ne comprend pas, lorsqu'il y a du liquide dans la cavité entière, pourquoi le liquide ne se fait jour que dans ce seul endroit. A la moelle épinière cela se conçoit, parce qu'ici le liquide se trouve dans le tissu à mailles de l'arachnoïde et que ces mailles peuvent s'élargir et se distendre de bonne heure, sans que nécessairement tout l'espace du haut en bas prenne part à cet état morbide.

M. Cruveilhier[1] a donné pour le spina bifida une explication qui fait assurément comprendre l'apparition locale de semblables tumeurs. Déjà Geoffroi Saint-Hilaire, le père, avait ramené toute une série d'anomalies fœtales à des adhérences primitives du fœtus avec les membranes de l'œuf. Cruveilhier rapporte à la même cause l'occlusion défectueuse de la colonne vertébrale, qui favorisera alors de son côté la distension partielle de la cavité formée par la dure-mère. On peut dire en faveur de cette opinion que, ainsi que je puis le prouver par un certain nombre de cas, des adhérences aussi bien sous forme de brides ligamenteuses que directement de surface à surface, entre la tête ou le dos avec le placenta ou l'amnios, causent aussi bien l'acranie, la hernie cérébrale, l'anencéphalie que le spina bifida. Mais dans la plupart des cas il n'y a pas trace de semblables adhérences, et quand j'admettrais même que de telles traces peuvent disparaître, cela s'appliquera plutôt aux degrés avancés de ces états, en particulier au spina bifida avec adermie partielle et notamment avec amyélie générale ou partielle. Un pareil mode de développement est cependant très-douteux dans les cas où la peau est tout à fait intacte ou même dans ceux où le diverticulum méningé se fait jour entre les vertèbres qui sont elles-mêmes intactes. Il en est de même pour un grand nombre de prolongements herniaires au crâne, qui sont, en partie, assez profondément cachés sous des parties molles intactes.

On manque jusqu'à présent de recherches tout à fait exactes sur le mode de production de ces formes. Mais il me semble à peine douteux qu'un hygrôme de la dure-mère ou qu'un œdème

[1] Cruveilhier, *Atlas d'anat. pathologique*, livr. XVI, pl. 4, p. 2.

vésiculeux de la pie-mère puisse s'accroître jusqu'à venir faire saillie à l'extérieur sous la forme d'une tumeur, quand il s'est déjà développé dans les premiers temps de la vie, alors que la charpente externe du crâne n'a encore aucune solidité. Je puis à ce sujet citer la circonstance que, parfois même chez les adultes, par suite d'œdèmes vésiculeux partiels de la pie-mère au-dessus des hémisphères cérébraux, il se produit dans la boîte crânienne des atrophies de la table interne et même des excavations profondes des os avec une saillie correspondante de la table externe. Sur une pièce de notre collection[1], il s'est ainsi produit une saillie vésiculaire de l'un des pariétaux à côté de la suture sagittale; à la palpation extérieure, elle donnait la sensation d'une forte exostose, tandis que l'épaisseur de l'os à ce niveau était réduite à celle d'une écaille très-mince. Dans le cas précité d'hygrôme de la dure-mère, les os autour du sac, comme à la surface du cervelet, étaient visiblement atrophiés.

On rencontre dans le dos un hydro-méningocèle, surtout à la partie inférieure de la colonne vertébrale, dans la région lombo-sacrée, cette partie d'où la moelle se retire de très-bonne heure. Car on sait que la moelle épinière occupe primitivement toute l'étendue du canal vertébral. Elle croît plus tard, mais non pas dans la même proportion que la colonne vertébrale, et ainsi son extrémité inférieure s'éloigne de plus en plus de sa situation primitive. Cette région inférieure, qu'occupe plus tard la queue de cheval, entourée du tissu lâche de l'arachnoïde, est la place la plus fréquente où nous rencontrions l'hydro-méningocèle spinal simple (spina bifida), comme état congénital. L'incision n'y fait découvrir, outre l'eau, que les membranes, ainsi une partie de la dure-mère et de l'arachnoïde avec laquelle toutefois il n'est pas rare que quelques nerfs de la queue de cheval soient entraînés au dehors, sans que cependant les nerfs soient immédiatement intéressés à la formation de la tumeur.

Seulement de semblables hydro-méningocèles simples ne sont en aucune façon aussi fréquentes que l'admettent quelques auteurs, et elles sont encore bien moins le cas ordinaire. Le spina bifida lombaire ou sacro-lombaire commun lui-même est le plus souvent autrement formé. Déjà le plus ancien auteur qui ait dé-

[1] Pièce n° 19 de l'année 1858.

nommé, décrit et dessiné le spina bifida, Tulpius[1], mentionne le grand nombre de nerfs qui sont répandus dans la cavité. Mais on reconnut bientôt après que la moelle épinière elle-même y pénètre également et s'insère à la paroi externe du kyste. Morgagni[2], qui cite de semblables observations d'Apinus, Mauchart

Fig. 23.

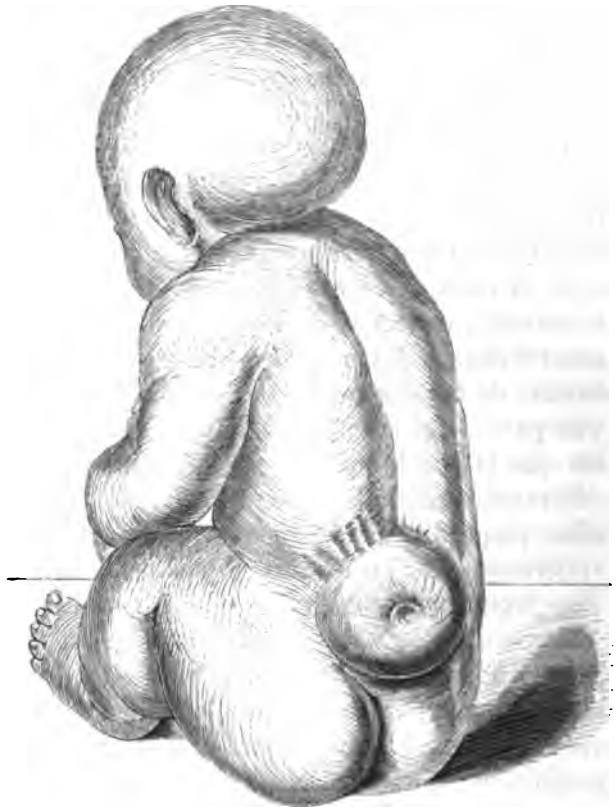

et Treu, révoque encore en doute, quoiqu'à tort, la justesse de leur opinion. La description de Natorp[3], comme les remarquables dessins qu'ont donnés Cruveilhier[4] et v. Ammon[5], ne

Fig. 23. Enfant nouveau né avec un spina bifida lombaire. Au pourtour supérieur du sac l'enfoncement conique qui correspond à l'insertion du cordon spinal. (Pièce n° 372.

[1] Nic. Tulpius, *Observationes medicæ*. Amstel. 1652, p. 213.

[2] Jos. Bapt. Morgagni, *De sedibus et causis morborum*. Ebrod. 1779, lib. I, cp. 12, art. 11.

[3] Natorp, *De spina bifida*. Diss. inaug. Berol. 1838.

[4] Cruveilhier, *l. c.*, pl. 4, fig. 3' et 4', p. 3.

[5] v. Ammon, *Angeborne chirurgische Krankheiten des Menschen*, tabl. XIV, fig. 1.

laissent subsister aucun doute à cet égard, et l'objection de Morgagni sur ce que l'hydrocèle spinale se rencontre dans des points où il n'y a plus chez l'adulte que la queue de cheval, tient simplement à ce que le vice de conformation commence déjà à l'époque de la vie embryonnaire, où la moelle s'étend encore jusqu'à l'extrémité du canal vertébral.

La poche saillante dans la région sacrée ou lombaire porte souvent déjà extérieurement un enfoncement, qui a parfois la forme d'un entonnoir assez profond (fig. 23, 24, 25). Je trouve déjà cette même particularité nettement représentée dans quelques dessins publiés[1]; cependant on ne lui a pas accordé la valeur qu'elle possède. Car lorsque l'on ouvre la poche, on voit que l'extrémité de la moelle s'insère précisément à cet endroit (fig. 24, *g'*; fig. 25, *c*). Quelquefois celle-ci est très-finement étirée et ressemble au filet terminal (fig. 24); d'autres fois, au contraire, elle reste assez forte et s'élargit même vers son point d'insertion (fig. 25).

Fig. 24.

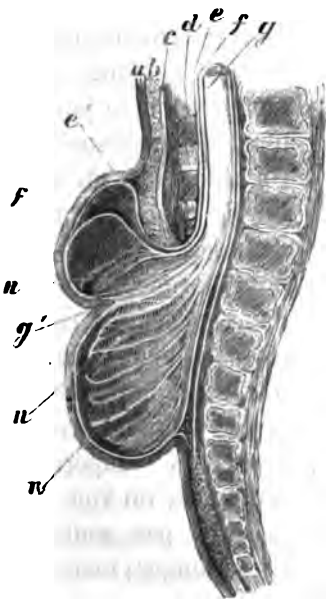

Ces cas présentent en même temps une disposition toute particulière des nerfs. Déjà Joh. Fr. Meckel[2] l'a notée; cependant sa description n'est pas facile à comprendre. Au premier abord, en effet, il semble que les nerfs soient très-irrégulierement tendus à travers la cavité de la poche, ou même qu'ils y pénètrent à la partie antérieure et la tra-

Fig. 24. Coupe longitudinale du spina bifida de la fig. 23. *a* peau ; *b* tissu graisseux sous-cutané ; *c* aponévrose ; *d* muscles et apophyses épineuses ; *e* dure-mère spinale qui en *e'* s'applique à la peau recouvrant l'hydrocèle spinale et lui est adhérente ; *f* arachnoïde spinale qui forme dans l'intérieur de la poche avec la dure-mère *e'* une cavité close particulière (méningocèle) ; *g* moelle épinière qui en *g'* touche à la peau extérieure et y présente une petite ouverture ; *n*, *n* nerfs spinaux qui viennent de *g'* et se rendent au segment antérieur de la poche pour y perforer la paroi et arriver à leur point normal d'émergence hors du canal vertébral.

[1] Froriep, *Chirurgische Kupfertafeln*. Weimar 1822, tab. LXVI, fig. 4 (d'après le *Lond. med. and phys. Journal*, 1822, février, n° 276, p. 106).

[2] Meckel, *Handbuch der pathol. Anatomie*. Leipzig 1812, t. I, p. 355, 366.

versent en se dirigeant en arrière vers la peau. Mais il résulte d'une observation attentive qu'ils sont disposés avec la régularité la plus parfaite et qu'ils ont tous pour point de départ l'endroit où s'insère la moelle épinière. En partant de là, quelques-uns (fig. 24, *n*, *n*) parcourent une courte distance appliqués à la paroi externe de la poche, se recourbent ensuite et reviennent en traversant la cavité vers sa paroi antérieure; d'autres (fig. 24, *g' n*) forment des anses toutes droites et allongées, dont la courbure correspond à la paroi externe et qui suivent ensuite la même direction vers la partie antérieure du kyste. Parfois il arrive même (fig. 25, *s'*) que quelques-uns de ces nerfs reviennent sur eux-mêmes le long de la moelle épinière pour atteindre finalement la paroi antérieure du kyste. Là ils percent, suivant deux séries, la dure-mère pour former régulièrement au delà de celle-ci leurs ganglions (fig. 25, *g*). En comparant ces nerfs avec les racines nerveuses supérieures normales, on voit qu'ils ne sont pas seulement très-allongés; mais qu'ils sont aussi épaissis, qu'ils ont par conséquent subi une espèce d'hypertrophie.

Fig. 25.

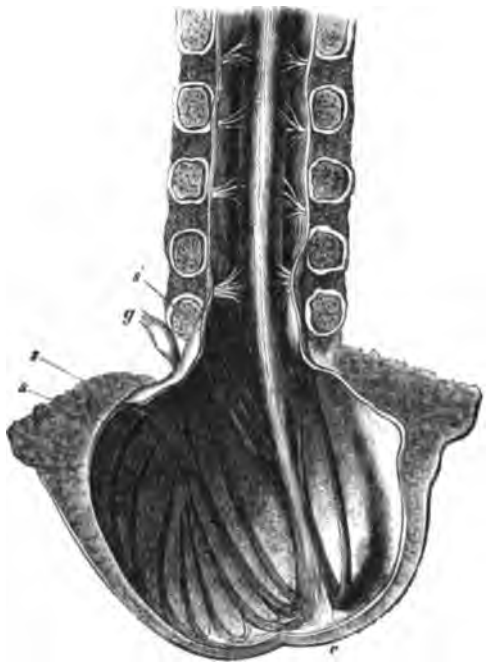

Fig. 25. Spina bifida de la région sacrée ouvert par derrière. Les apophyses épineuses des cinq vertèbres supérieures les plus rapprochées sont enlevées, le sac incisé longitudinalement *à côté* de la ligne médiane et les deux moitiés écartées. La moelle épinière se termine en *c* par un entonnoir élargi au point rétracté du kyste et de là remontent les nerfs sacrés et lombaires. Les nerfs *s s* et ceux qui sont directement placés au-dessous d'eux appartiennent réellement au côté droit et ne se trouvent à gauche que par suite de l'ouverture latérale du kyste. En descendant à partir de *s'*, se trouvent les points d'émergence des nerfs du côté droit, dont l'un en *g* est représenté avec son ganglion (Pièce n° 520.)

Il résulte de cette exposition que le spina bifida lombo-sacré n'est en aucune façon aussi simple qu'on se le représente d'ordinaire. La moelle épinière elle-même y est intéressée et il peut même sembler possible que son canal central ait, à son extrémité, été compris primitivement dans l'altération morbide. En tous cas, la plus grande partie du liquide se trouve dans l'intérieur de l'arachnoïde autour de la moelle épinière et des racines nerveuses; parfois seulement la dure-mère forme encore accessoirement des cavités closes particulières, remplies de liquide (fig. 24, *e'*).

Généralement l'arc formé par les apophyses épineuses à l'endroit affecté n'est pas fermé ou l'est tout à fait incomplétement. Plus rarement les corps des vertèbres aussi sont doubles [1] ou réellement séparés [2], de telle sorte qu'il existe en même temps un spina bifida antérieur (fissure vertébrale). Exceptionnellement la poche se fait jour à travers un espace intervertébral [3].

Les choses se passent tout autrement dans les formes où le liquide est primitivement contenu *dans les cavités*, soit du cerveau, soit de la moelle épinière. Ce que l'on appelle simplement *hydrocéphale* est une affection qui s'étend ordinairement plus uniformément dans les cavités cérébrales; si toutefois elle frappe davantage les ventricules latéraux, elle se rencontre aussi dans les troisième et quatrième ventricules et se présente comme une affection uniforme, ne ressemblant en aucune manière à une tumeur. Si l'hydropisie est très-abondante, le cerveau se dilatera, et si le crâne est encore extensible dans ses sutures, il se dilatera aussi et il en résultera une espèce de macrocéphalie. Mais toutes les cavités ne sont pas toujours également affectées; quelques parties de celles-ci le sont souvent seules, ce qui arrive particulièrement lorsque la communication entre les différentes cavités est interrompue. Ainsi il arrive très-souvent que la corne postérieure du ventricule latéral s'oblitère soit dans toute son étendue, soit en partie. Dans ce dernier cas il survient facilement la même

[1] Cruveilhier, *l. c.*, livr. VI, pl. 3, fig. 3-4. — Heinrich Meckel, *Charité-Annalen*, 1857, 8e année, p. 48, tab. II, fig. 1. — Rindfleisch, *Virch. Arch.*, t. XVII, p. 137, tabl. IV, pièce de notre collection, n° 509.

[2] Tulpius, *l. c.*, p. 243, tab. XI. — Joh. Fr. Meckel, *l. c.*, p. 359. — Cruveilhier, *l. c.*, livr. XIX, pl. 5-6. — Rindfleisch, *Virch. Arch.*, t. XIX, p. 546.

[3] Cruveilhier, *l. c.*, livr. XXXIX, pl. 4, p. 5.

chose que dans l'hydrocèle du cordon spermatique (p. 164). En incisant ces parties, nous ne trouvons pas au milieu du lobe cérébral postérieur la cavité simple, continue de la corne postérieure; il n'y a plus à sa place qu'une ligne indiquant la direction de l'ancienne cavité et formant à son extrémité une cavité close, comme enkystée (*hydropisie enkystée de la corne postérieure*), qui semble n'être aucunement en communication avec le reste de la cavité ventriculaire et qui peut naturellement devenir elle-même le siége de processus morbides[1].

Sur une pièce de notre collection on peut voir un développement, apparemment indépendant, encore plus frappant de ce genre; il s'y est produit une dilatation partielle du quatrième ventricule. Celui-ci ne s'étend pas seulement normalement en arrière vers la moelle allongée, mais il s'étend aussi un peu latéralement autour de celle-ci et envoie de chaque côté un prolongement, qui est situé entre la moelle et le cervelet. A cet endroit, on voit sur la pièce une espèce de kyste qui a environ la grosseur d'un noyau de cerise et fait une saillie sensible au-dessus de la surface. Ce n'est rien autre qu'un prolongement du quatrième ventricule, qui s'est transformé en un corps cystique qui pressait immédiatement sur les filets nerveux et avait produit une paralysie du nerf facial. C'est donc une *hydrocèle du quatrième ventricule*. Si l'on n'avait pas porté une grande attention sur les circonstances génésiques, on eût pu croire avoir sous les yeux une tumeur idiopathique.

Fig. 26.

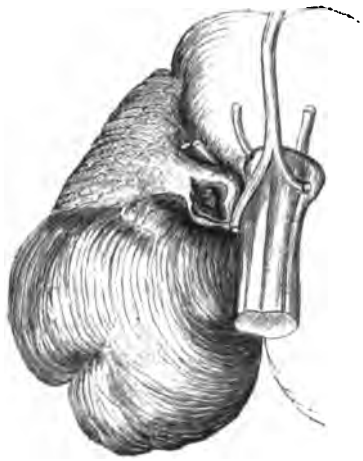

Quant à la cavité du *septum pellucidum*, que l'on sait ne pas

Fig. 26. (Pièce n° 18 de l'année 1859.) Hydrocèle kystique du quatrième ventricule avec paralysie du nerf facial droit. Au fond du kyste on voit encore les restes du plexus choroïde. Il existait en même temps une hyperplasie de la protubérance annulaire et de l'hémisphère du cervelet du côté gauche. Cas provenant de l'hôpital de Saint-Hedwig.

[1] Virchow, *Gesammelte Abhandlungen*, 1856, p. 890-891.

être en communication avec les autres ventricules cérébraux, il est naturel que chaque fois qu'il s'y forme un épanchement séreux, il se produit une dilatation de ce ventricule indépendamment des autres[1]. Mais cette hydropisie ne donne ordinairement lieu à aucune apparence de tumeur. C'est au contraire le cas dans l'*hydropisie enkystée de la glande pinéale*, où l'eau s'accumule dans la cavité de la glande pinéale et la dilate tellement que l'organe arrive à former une tumeur plus grosse qu'une noisette et peut amener les accidents les plus graves par la compression qu'elle exerce sur les tubercules quadrijumeaux et la grande veine de Galien.

Les dilatations partielles hydropiques sont incomparablement plus fréquentes dans le canal de la moelle épinière, et cela est sans doute en corrélation avec son étroitesse si grande que ses parois se touchent presque aussitôt qu'il est formé. Le canal normal est tel que, en faisant une coupe transversale à travers la moelle, on le voit apparaître comme un petit point fin, d'un gris clair, situé un peu en arrière de l'extrémité postérieure de la fissure longitudinale antérieure. Ce n'est qu'avec un grossissement moyen que l'on y reconnaît une lumière. Cependant il n'est pas rare que, dans certaines parties de la moelle, le canal reste large ou même se dilate[2]. Lorsqu'on le suit, dans un cas semblable, de haut en bas, on voit que sur une certaine longueur les parois sont en contact presque immédiat l'une avec l'autre; puis viennent des points où se trouve une dilatation, ou bien où plusieurs dilatations se succèdent en forme de chapelet; puis il continue simplement son parcours. Il arrive aussi parfois que le canal s'oblitère sur la ligne médiane et reste perméable sur ses parties latérales; dans ce cas, on voit sur une coupe transversale comme si chaque moitié de la moelle contenait un canal particulier. Gall[3] a déjà décrit une disposition semblable; v. Ammon[4] l'a rencontrée sur

[1] Verga, *Dell' apparato ventricolare del setto lucido et della volta a tre pilastri*, 1856, p. 13.

[2] Morgagni, *Adversaria anatomica sexta*. Lugd. Bat. 1723, animadv. XIV, p. 18. Portal, *Mémoire sur la nature et le traitement de plusieurs maladies*. Paris 1800, t. I, p. 54. *Observations sur la nature et le traitement de l'hydropisie*. Paris 1824, t. II, p. 68.

[3] Gall et Spurzheim, *Anat. et physiol. du système nerveux*. Paris 1810, p. 51.

[4] V. Ammon, *l. c.*

un spina bifida ; J. Wagner[1] l'a récemment soumise à l'observation plus précise, aidée du microscope. Je l'ai vue quelquefois coïncider avec une dilatation partielle.

Lorsque ces dilatations ne sont pas excessives, cet état peut exister sans que le canal vertébral lui-même se dilate et sans qu'il en résulte des troubles fonctionnels considérables. J'ai notamment rencontré souvent cette disposition dans la partie cervicale, sans que la masse nerveuse m'ait semblé être altérée en quoi que ce soit. Mais d'autres fois les dilatations partielles grandissent, elles se remplissent de liquide et il s'ensuit finalement à la moelle épinière ce que nous voyons dans le cerveau, sous l'influence de circonstances analogues ; à mesure que la cavité se dilate, la moelle épinière s'atrophie progressivement, et lorsque la cavité prend un accroissement considérable, la moelle présente dans ces points une véritable interruption. Il n'est pas très-rare qu'un semblable *hydrorrhachis interne cystique* se produise dans le développement fœtal et forme à l'occasion un spina bifida, qui se distingue essentiellement du spina bifida méningé dont il a été question, en ce que chaque fois la moelle est fortement intéressée dans le processus morbide[2] : nous avons alors une hydromyélocèle (hydrocèle de la moelle spinale).

Je prends pour exemple une pièce[3] de notre collection, qui montre le cas très-rare d'un spina bifida dorsal latéral. Il y a en même temps de nombreuses altérations du côté correspondant (déviation, synostose des côtes, aplasie du rein etc.). Ici, après l'écoulement de la sérosité, on trouva la moelle épinière au fond de la poche qui avait le volume d'un œuf de poule, et je pus nettement constater la communication de la cavité du kyste avec la cavité du canal central. Mais le kyste interrompait précisément la continuité de la moelle entre les portions supérieure et inférieure, de telle sorte que le système nerveux central se trouvait ainsi divisé en deux segments, presque aussi complétement que si on l'eût divisé par une incision.

On rencontre dans le cerveau des états tout à fait semblables lorsque quelques parties dilatées des ventricules font irruption à

[1] J. Wagner, *Reichert's und Du Bois Archiv*, 1861, p. 735.
[2] A. Förster, *Die Missbildungen d. Menschen*. Jena 1861, tab. XVI, fig. 6.
[3] Pièce n° 47 de l'année 1860. *Deutsche Klinik*, 1860, p. 381.

l'extérieur avec la masse cérébrale qui les entoure, soit qu'elles empêchent la soudure de la boîte crânienne, soit que, par compression, elles se fraient une ouverture à travers les os, de telle sorte qu'elles apparaissent au dehors sous forme de hernies : *hydrencéphalocèle* (hydrocèle cérébral). Il peut s'y lier l'atrophie des parties du cerveau correspondantes ; cependant ce n'est très-souvent pas le cas, et des portions très-considérables de substance cérébrale peuvent concomitamment sortir hors du crâne. Il n'est pas non plus très-extraordinaire qu'une méningocèle accompagne encore la hernie des ventricules et de la substance cérébrale qui les entoure.

La situation ordinaire des hydrencéphalocèles est médiane, de sorte qu'elle répond à la forme ordinaire du spina bifida. Ils s'en rapprochent encore, en ce qu'ils se produisent le plus souvent à l'écaille occipitale (à l'apophyse épineuse de la vertèbre occipitale), qu'il n'est pas rare de rencontrer simultanément une hydrencéphalocèle occipitale avec un spina bifida de l'atlas ou de la région cervicale, et que le trou occipital se continue avec la scissure vertébrale[1]. On rencontre, en outre, un grand nombre de cas semblables sur les vertèbres crâniennes antérieures, quoique incomparablement plus rarement au frontal, où le voisinage de la racine du nez[2] y est plus exposée que le milieu de la suture frontale[3]. Les hydrencéphalocèles situées à côté de la ligne médiane[4] ou tout à fait latéralement sont encore beaucoup plus rares. Ce sont pour la plupart des endroits où normalement il eût dû y avoir occlusion par de la substance osseuse ; les sutures et les fontanelles en sont beaucoup moins souvent le siége.

La tumeur apparaît assez souvent comme presque pédiculée à la surface ; d'autres fois, elle a une large base ; en tous cas, elle peut, en se dilatant, prendre la forme d'un gros bouchon. En l'incisant, on trouve extérieurement la peau, le tissu sous-cutané,

[1] C. F. F. Büttner, *Diss. inaug. sistens hydrencephaloceles casum singularem*. Berol. 1832. — Spring, *l. c.*, différentes figures. — Pech., *Auswahl einiger seltener und lehrreicher Fälle*. Dresden 1858, tab. I. et II.

[2] Deutschberg, *Dissert. inaug. de tumoribus nonnullis congenitis*. Vratisl. 1822, tab. I.

[3] Wenzel Gruber, *Missbildungen*, 1re collection. Saint-Pétersbourg 1859, p. 10, tab. I, fig. 2.

[4] Billroth, *Archiv für klinische Chirurgie*, 1862, t. III, p. 398, tab. III.

l'aponévrose ; au-dessous vient la dure-mère et la pie-mère, qui adhèrent souvent intimement avec la poche extérieure et portent des kystes séreux particuliers ; plus profondément se trouve la substance cérébrale elle-même, et enfin la cavité dilatée et remplie de sérosité.

Ainsi se comportent les hydrocèles enkystées de la tête et du dos dans les premiers temps de leur développement. Plus ils grandissent, plus leurs différentes parties s'atrophient et contractent d'adhérences les unes avec les autres. Plus tard, on ne peut plus distinguer nettement la peau du tissu sous-cutané, le tissu sous-cutané de l'aponévrose, ni l'aponévrose de la dure-mère ; ils adhèrent tous entre eux, de telle sorte qu'il semble ne plus y avoir qu'une enveloppe unique. Plus tôt cette adhérence survient dans la vie fœtale, plus forte est la vascularisation du tégument cutané ; il apparaît comme une grosseur d'un rouge de sang, parcourue par un réseau serré de gros vaisseaux, et présente plus l'aspect d'une muqueuse fortement irritée que celui de la peau. Lorsque la poche se forme en un endroit où elle est recouverte par une forte épaisseur de parties, lorsqu'elle n'occupe pas, par exemple, la ligne médiane du crâne, où l'on sait qu'il n'existe pas de muscles, lorsque dans le dos elle n'est pas dans la direction des apophyses épineuses, qui elles aussi se trouvent presque immédiatement au-dessous de la peau, lorsqu'elle se produit latéralement aux tempes, à la nuque ou bien à côté des vertèbres, où elle est recouverte par plus de parties molles : dans tous ces cas la peau ne devient pas aussi rouge et humide ; on voit une simple tumeur, qui fait saillie au-dessous de la peau. Cela s'applique surtout à ces cas où une hydrocèle cérébrale se développe en partant de la base du crâne et se porte vers la face ; elle peut alors faire apparition en un point quelconque, comme une tumeur volumineuse, sans que l'on soupçonne qu'elle provient de la cavité crânienne. Elle fait bien plus l'effet d'une tumeur dépendant des os de la face ou de la base du crâne ; car elle se montre comme une excroissance indépendante, soit à la racine du nez, soit dans les fosses nasales, ou même dans la cavité buccale (fig. 27) ; elle est recouverte de peau ou de muqueuse intacte.

On comprend de quelle grande importance il est, pour l'histoire du spina bifida et de l'hydrocèle cérébrale, de savoir s'il s'agit

uniquement des membranes de la moelle épinière et du cerveau, ou bien si les appareils nerveux centraux y concourent également; s'il y a, par conséquent, simplement méningocèle ou en même temps encéphalocèle et myélocèle. En effet, dans le premier cas, on peut espérer pouvoir rétablir l'état normal en donnant issue aux liquides, tandis que dans l'autre il faut s'attendre à voir l'opération suivie des désordres les plus graves. Mais, abstraction faite du traitement, il se montre aussi une différence extraordinairement grande dans les symptômes. Un spina bifida avec hydrorrhachis interne, et notamment avec atrophie et lésion de continuité de la moelle épinière, entraîne naturellement des paralysies incurables, tandis que l'hydrorrhachis

Fig. 27.

Fig. 27. Hydrencéphalocèle palatine chez un nouveau-né. La bouche béante donne issue à une tumeur irrégulière, mamelonnée, de la grosseur d'une petite pomme, qui paraît être fixée à la voûte palatine. On voit sur une coupe que la voûte palatine aussi bien que le vomer sont refoulés en avant et en haut par la tumeur, et que la tumeur elle-même sort de la cavité crânienne par une large ouverture située immédiatement en avant du sphénoïde et derrière l'ethmoïde encore cartilagineux. La partie antérieure du sphénoïde est tout à fait déplacée par la tumeur vers en bas et en arrière; ses rapports avec le vomer sont interrompus, et ce dernier ne s'adosse plus qu'à l'ethmoïde. La partie antérieure de la poche consiste en une cavité à paroi lisse, tapissée par la dure-mère. Il s'y ajoute vers en bas et en arrière plusieurs petites cavités irrégulières; à la partie supérieure se trouve de la masse cérébrale, qui se continue dans l'intérieur du crâne et est en connexion avec le cerveau. Celui-ci est fortement comprimé à la base, tandis que la plus grande partie de l'espace supérieur est remplie de liquide qui est renfermé dans une grande cavité, circonscrit en partie par une épaisse membrane. (Pièce n° 33 de l'année 1862.)

externe simple cause des lésions toutes locales ou reste en apparence tout à fait sans conséquence.

Cela est notamment le cas lorsque la tumeur reste continuellement recouverte par la peau et d'autres parties molles. On peut porter quelques formes de ce genre jusqu'à un âge avancé, sans conséquence fâcheuse[1]. La place la plus favorable est naturellement celle où existe le moins de masse nerveuse : la région sacrée. Il s'y rencontre une *hydro-méningocèle* sacrée et coccygienne, ou, si l'on veut, un spina bifida sacré et coccygien, qui fait saillie dans la région du sacrum ou du siége, et qui est parfois de nature tout à fait indolente. J'ai moi-même examiné un cas semblable chez une fille de vingt-trois ans, où la poche avait subi les insultes les plus violentes ; c'était une fille publique de Würzbourg, qui passait son existence sur les remparts et était accidentellement une fois tombée dans les fossés des fortifications. Elle mourut après que la tumeur, arrivée au volume d'une tête fœtale, eut été ponctionnée à plusieurs reprises ; mais jusqu'alors la poche n'avait exercé aucune influence durable sur son état général[2], et cela se comprend quand on songe aux parties

[1] Otto a rassemblé ces cas (*Lehrbuch der pathologischen Anatomie*. Berlin 1830, t. I, p. 446, note 13). Voy. aussi Lebert, *Traité d'anat. path.* Paris 1861, t. II, p. 94.

[2] La tumeur qui existait depuis la naissance et devait avoir occupé, dans le principe, une situation plus latérale, avait été considérée par d'Outrepont et Textor comme une hernie vésicale ischiatique. Plus tard, lorsqu'elle se fut agrandie et eut plus gagné la ligne médiane dans la région du coccyx, M. Rinecker porta le diagnostic d'un spina bifida. Les symptômes principaux étaient la faiblesse des extrémités inférieures et une incontinence incomplète d'urine. Deux accouchements furent bien supportés ; après les dernières couches, qui survinrent environ sept mois avant la mort, la tumeur prit un accroissement rapide, tandis que les forces s'en allaient et que la malade pouvait à peine traverser la chambre. On fit quatre ponctions dans l'espace de sept semaines ; chacune fut suivie de violentes douleurs de reins et d'accès de coliques, bien que les deux dernières fois on ne donnât issue qu'à la moitié du contenu tout à fait limpide et en dernier lieu coloré en jaune. Quatre jours après la dernière ponction, la piqûre laisse suinter un liquide goutte par goutte ; huit jours après, écoulement d'un liquide purulent et plaques livides sur la poche ; elles se détachent plus tard, tandis que la poche s'affaisse. En même temps fièvre, notamment frissons, douleurs dans la tête et le dos, amaigrissement. Dans les huit derniers jours, dyspnée et douleurs de poitrine ; dans les trois derniers jours, symptômes de suffocation. A l'autopsie, je trouvai sur la face postérieure du sacrum une poche du volume d'une tête fœtale qui communiquait avec la cavité de la dure-mère spinale par un pédicule court et creux, mesurant 1 à 1 1/2″ de diamètre. A partir de la deuxième vertèbre sacrée en descendant, les arcs et les moitiés droites des corps des vertèbres manquaient ; la pointe du coccyx était recourbée vers la droite. M. Förster a donné une esquisse du bassin dans son atlas des *Missbildungen*, tab. XXVI, fig. 22 et 23.

peu importantes situées dans cette région. Toutes les formes de spina bifida qui apparaissent entre le coccyx et la région correspondant à l'extrémité inférieure de la moelle épinière rentrent dans cette catégorie plus favorable, tandis que le cas tire d'autant plus à conséquence que la poche est située plus haut, parce que l'on peut, dans le spina bifida cervical et dorsal, admettre d'avance comme règle que ce ne sont pas de simples hydroméningocèles, mais des hydromyélocèles.

S'il s'agit de l'autre cas, où de très-bonne heure déjà les diverses parties qui recouvrent la tumeur adhèrent entre elles et se transforment en une membrane unique richement vascularisée, il n'est pas rare qu'il survienne une rupture. Celle-ci se fait parfois spontanément, même déjà pendant la vie intra-utérine, et cela quelquefois de très-bonne heure, sans que l'on puisse la rapporter à quelque action mécanique extérieure. Il n'est cependant pas tout à fait impossible que le fœtus aussi soit atteint par un choc ou une secousse. La poche s'affaisse alors ordinairement, et l'on trouve ensuite à sa place un bouton plissé, irrégulier. Si l'accumulation de sérosité avait été comparativement très-considérable, la peau très-amincie et s'il y avait eu notamment hydrencéphalocèle ou hydromyélocèle, il eût pu s'y joindre la destruction de toute la masse médullaire intéressée. Ainsi se produisent les *anencéphalies* et les *amyélies* générales ou partielles. Si, au contraire, les téguments n'étaient que peu amincis, mais adhérents entre eux sur une grande étendue, de telle sorte que ni la peau, ni le tissu graisseux ou les muscles n'aient atteint un développement suffisant, alors le moignon restant est toujours riche en vaisseaux et présente quelquefois une coloration rouge noirâtre très-foncée. Cela arrive plus ordinairement à la tête des soi-disant *pseudencéphales*, où il n'y a, au lieu de cerveau, qu'un lambeau peu consistant de tissu connectif richement vascularisé (*cerebrum spurium*, pseudencéphalon). C'est là une des terminaisons les plus fréquentes de l'hydrencéphalocèle fœtal; mais elle rentre entièrement dans la catégorie des monstruosités, dans la tératologie, car de tels enfants ne sont naturellement pas viables.

A la colonne vertébrale, au contraire, ce travail conduit immédiatement à la guérison lorsqu'il s'agit d'hydroméningocèle,

sans que la moelle épinière y soit sensiblement intéressée. Lorsque la perforation se fait notamment sur une hydrocèle occupant la partie inférieure de la colonne vertébrale, la poche s'affaisse et se rétracte ensuite, et il peut en résulter un état de choses durable par la production d'une sorte de bourrelet cicatriciel. Ce que l'on a appelé un *fongus cérébral* chez un pseudencéphale ou, comme on dit aussi, chez un acrânien, se voit également après la guérison d'un spina bifida sur un nouveau-né, sous la forme d'un corps rouge, rétracté, ratatiné dans la peau du dos. Plus tard la rougeur disparaît et il ne reste plus qu'une élévation formant une sorte de tumeur[1]. Mais un travail identique peut aussi être consécutif à l'accouchement et se produire même à une époque avancée de la vie. Il existe une série d'observations où la poche s'est perforée spontanément, parfois après s'être gangrénée[2] et où la guérison s'en est encore suivie. Dans d'autres cas, on arrive aux mêmes résultats favorables par les ponctions, soit simples, soit avec injection iodée[3], les ligatures etc. Mais, en tous cas, la guérison ne peut naturellement se faire que par la voie de l'affaissement et de la rétraction, et il en reste finalement une cicatrice. La marche en elle-même est identique au crâne et au cerveau ; seulement, tandis que dans les hydrocèles tératologiques de la tête elle conduit à la destruction du cerveau, dans le spina bifida, au contraire, elle peut amener la guérison.

D'après ce que j'ai dit précédemment sur l'oblitération partielle des ventricules cérébraux et du canal médullaire et sur la transformation de certaines parties de ceux-ci en poches closes enkystées, il n'est pas en soi invraisemblable que lorsqu'une hydrocèle de la tête ou du dos se fait jour à travers une ouverture très-tenue, il puisse apparaître dans les parties extérieures des formations enkystées peut-être tout à fait closes, qui ne communiquent plus du tout avec les cavités cérébrales, le canal médullaire ni les membranes cérébro-spinales. Si cela n'est pas encore définitivement démontré pour l'hydrencéphalocèle et l'hydromyélocèle, on ne peut, au contraire, en douter pour l'hydro-

[1] v. Bärensprung, *Journal für Kinderkrankheiten*, t. VIII, livr. 5.

[2] Voy. les cas dans J. Fr. Meckel (*l. c.*, p. 376). L'observation de Herm. Wendt est très-intéressante. *De spina bifida*, diss. inaug. Berol. 1858, p. 18.

[3] Chassaignac, *Gaz. des hôp.*, 1851, 26 mars.

méningocèle. Il en résulte le plus souvent une forme de tumeur sacrée enkystée qui ne communique plus avec la cavité de l'arachnoïde spinale[1]. C'est probablement un cas de ce genre qu'a opéré et guéri Schindler[2] et dont la poche ligaturée se trouve encore dans notre collection[3]. Cruveilhier[4] décrit des exemples analogues sous le nom de *kystes arachnoïdiens congénitaux de la région sacrée*. On devrait aussi ranger ici un cas de M. Schuh[5], bien qu'il n'y ait été remarqué aucune tumeur congénitale. Mais il y a précisément à l'os sacrum de très-petites poches d'hydrorrhachis très-profondément situées, que l'on ne remarque pas extérieurement. Qu'ils soient plus tard irrités par une chute, un choc ou de quelque autre manière, et ils commencent à se développer et à proéminer, tout comme si c'étaient des kystes de nouvelle formation. Il est vrai que jusqu'à présent l'on ne peut déterminer rigoureusement les limites qui séparent ces hydrocèles spinales des kystômes sacrés proprement dits ou des hygrômes, comme d'autres les appellent. Pour cela il est nécessaire de faire des recherches pathogéniques encore bien plus exactes.

M. Spring[6] a de plus rappelé dans sa monographie sur les hernies du cerveau la pensée de Himly, à savoir qu'une série de cas dans la littérature, où l'on a observé immédiatement sur la nuque des poches séreuses symétriquement disposées, sont à rapporter à des hydroméningocèles dont le pédicule s'est étranglé et qui ont ainsi revêtu la simple forme kysteuse. Si cette opinion se confirme, on pourra appeler cette forme *hydrocèle cervicale*, par analogie parfaite avec l'hydrocèle scrotale. On ne peut dire à présent jusqu'où il empiétera sur le domaine de l'hydrocèle congénitale du cou, mentionnée au début de cette leçon.

[1] W. Braune, *Die Doppelbildungen und angebornen Geschwülste der Kreuzbeingegend*. Leipzig 1862, p. 72.
[2] Schindler, *Deutsche Klinik*, 1858, n° 19, *Virch. Arch.*, 1858, t. XIII, p. 192.
[3] Pièce n° 1077.
[4] Cruveilhier, *Traité d'anat. path. générale*. Paris 1856, t. III, p. 451.
[5] Schuh, *Pathologie u. Therapie der Pseudoplasmen*. Wien 1854, p. 196
[6] Spring, *l. c.*, p. 26.

DIXIÈME LEÇON.

(20 décembre 1862.)

Hygrômes, ganglions.

Hygrômes des gaînes tendineuses et des bourses muqueuses. Théories diverses. Hydropisie des bourses, rupture des gaînes, ganglion herniaire, kyste folliculaire, poches de formation nouvelle.
Variété et disposition anatomique des bourses muqueuses et des gaînes tendineuses. Bourse rotulienne. Bourses muqueuses de nouvelle formation. Développement de bourses muqueuses et de gaînes tendineuses. Atrophie du tissu connectif. Ganglions multi- et uniloculaire; leur confluence. Communication ultérieure des bourses muqueuses avec les cavités articulaires. Contenu des ganglions : sécrétion particulière. Méliceris. Épaississement tendineux de la paroi.
Hygroma prérotulien. Production mécanique.
Structure de la membrane d'enveloppe. Replis et lobules graisseux; polypes graisseux et corps graisseux libres. Hygroma proliférant : excroissances verruqueuses et polypeuses. Corps libres. Le ganglion proliférant du carpe.
Origine irritative des hygrômes. Transformation en hématômes.

Si nous passons maintenant à l'examen du genre plus connu et plus fréquent comprenant les *tumeurs hygromateuses* dans le sens précis du mot, et si nous y procédons d'après des principes analogues à ceux que nous avons appliqués à l'étude des formes de tumeurs aqueuses dont il a été question jusqu'à présent, nous trouvons celles que l'on a souvent depuis les temps anciens désigné sous le nom de *ganglions* ou os superposés (en allemand *Ueberbeine*) : *hygroma gangliodes, tumor synovialis.*

Ganglion ne voulait pas dire, dans le principe, l'organe nerveux déterminé, ainsi désigné maintenant dans la nomenclature technique, mais bien une nodosité pathologique, qui s'est développée sur un tendon. Car, bien que la définition de Galien se rapporte à des nerfs comme siége du mal, il faut cepen-

dant se rappeler que, pour lui, nerf et tendon ont toujours la même signification[1]. Plus tard on a encore généralisé davantage le nom de *ganglion*, et de même qu'aujourd'hui encore les Français appellent les glandes lympathiques des *ganglions*, de même on a appelé *ganglion* beaucoup d'autres choses. Dans la physiologie allemande, ganglion veut toujours dire un nodule de substance nerveuse; en pathologie, au contraire, il exprime une forme particulière d'hygrôme qui se produit dans les *gaînes tendineuses*, les *bourses muqueuses* ou à l'*entour des articulations*. Les ganglions des gaînes tendineuses que l'on connaît depuis le plus longtemps[2] et que l'on observe le plus fréquemment, sont ceux qui surviennent au dos et à la paume de la main comme sur le dos du pied. C'est d'après eux qu'ont été faites la plupart des descriptions de tumeurs de ce genre. Parmi les bourses muqueuses, c'est notamment la grande poche située entre la rotule et la peau qui a servi de type. Mais on connaissait certes ces formes depuis longtemps, avant que l'on sût les expliquer. En effet, la notion des gaînes tendineuses et des bourses muqueuses n'est, comme nous savons, pas très-ancienne; elle ne remonte réellement qu'au milieu du dix-huitième siècle, à Duverney, Winslow et Albin[3], et ce n'est que depuis lors que l'on put penser que ces tumeurs étaient en corrélation avec ces organes.

Cependant, même après cette époque, on n'est pas arrivé à une formule simple pour la genèse et la juste interprétation des ganglions; au contraire, on en est venu peu à peu à en distinguer quatre et même cinq formes différentes. On admit d'abord une hydropisie simple: *hydropisie des bourses muqueuses*, *hydropisie des gaînes tendineuses*, où il n'y aurait qu'une simple exsudation de sérosité aqueuse. Eller déjà émit la seconde hypothèse, que la gaîne tendineuse se rompt, que le liquide contenu s'épanche dans le tissu cellulaire environnant et y produit une excavation. D'après cette opinion, le ganglion représenterait en réalité l'ex-

[1] *Ganglion est nervi collectio præter naturam, quæ in corpore concrevit.* Galenus dans *Def. med.*

[2] *Ganglion nervi est concretio, ex ictu vel labore proficiscens; plerumque vero in manus junctura, qua cum brachio committitur, talo et articulamentis absolvitur, quamquam in aliis quoque partibus proveniat.* Paul. Ægin, liv. VI, chap. 89.

[3] Chr. Mart. Koch, *Untersuchung des natürlichen Baues und der Krankheiten der Schleimbeutel.* Nürnberg 1795, p. 4.

cavation causée par l'*irruption* du liquide dans le tissu cellulaire ambiant. Puis on admit une troisième forme : le *ganglion herniaire*, où l'on se figurait que la cavité élargie de la gaîne tendineuse ou de la bourse muqueuse devenait en un point le siége d'une dilatation et que sa membrane formait une sorte de hernie à travers les couches externes plus résistantes. On a souvent admis la même explication pour les *ganglions articulaires* ou *synoviaux*, chez lesquels il est probable qu'un prolongement de la membrane synoviale articulaire finit par subir un étranglement ; une semblable hernie synoviale remplie de liquide et étranglée à son insertion serait donc, dans le sens propre du mot, une *hydrocèle articulaire*. Gosselin[1] a, de plus, décrit certains follicules ou cryptes sous-synoviaux : de petits kystes de la grosseur d'un grain de millet à celle d'un pois, qui représenteraient primitivement des prolongements en cul-de-sac de la membrane synoviale et seraient des produits normaux. Ils donneraient naissance aux ganglions articulaires de la même manière que quelques autres kystes provenant des glandes, des muqueuses ou des follicules de la peau extérieure, sous forme de dilatations tantôt communiquant librement entre elles, tantôt isolées et closes. Nous pouvons appeler cette forme *ganglions folliculaires*. Enfin, une dernière opinion tend à admettre — comme du reste tout dans notre science est l'objet d'une discussion très-attentive — que le développement du kyste aqueux se fait immédiatement à côté de la bourse muqueuse, de la gaîne tendineuse ou de la cavité articulaire, sans que les deux cavités aient un rapport entre elles. D'après cela, le ganglion serait donc une vraie néoplasie[2].

Dans le fait, on ne peut ramener toutes ces formes à un seul type. Il y a certains ganglions de nouvelle formation à la place desquels il n'y avait aucune cavité préexistante. J'aurai à les mentionner plus tard en partie dans le chapitre des kystômes. Mais il est certain que tous les ganglions et encore bien moins tous les hygrômes ne sont pas à ranger parmi les kystômes.

[1] Gosselin, *Recherches sur les kystes synoviaux de la main et du poignet*, Mém. de l'Acad. de méd. Paris 1852, t. XVI, p. 867.

[2] L. Teichmann, *Zur Lehre von den Ganglien*, Inaug. Diss. Göttingen 1856. — H. E. Knorr, *De gangliis synovialibus*, diss. inaug. Berol. 1856.

Beaucoup se développent aux dépens de certaines cavités ou poches préexistantes, quand bien même celles-ci ne se produisent peut-être qu'à une époque avancée de la vie; il s'agit surtout ici de savoir comment se fait ce développement et quels sont les rapports des parties. Dans la discussion de ces questions, on en a appelé à des causes de toute espèce. D'abord au développement : de ce que l'on a vu quelquefois ces ganglions se développer très-rapidement, par exemple après une action violente, un choc, une foulure, on a pensé qu'il s'était fait une rupture. D'autres fois on a plus insisté sur le contenu, en avançant qu'il y a une grande différence entre l'hydropisie des bourses muqueuses et le ganglion : le contenu d'un ganglion est souvent très-filant et consistant, tandis que le liquide hydropique est très-aqueux ; de là devaient résulter deux produits différents.

Mais lorsque l'on veut s'orienter dans ces dispositions, il est d'abord nécessaire de se rappeler que dans les bourses muqueuses, dans les gaînes tendineuses et même dans les cavités articulaires, il s'agit de parties très-variables et changeantes, de parties qui non-seulement manquent de stabilité pour ce qui est de leur structure, de leur volume et de leur forme, mais en partie même pour ce qui est de leur existence. Cela a été suffisamment prouvé par les nombreux et consciencieux travaux de Wenzel Gruber. Les gaînes tendineuses et les bourses muqueuses sont, il est vrai, presque de règle en certains endroits du corps. Mais cependant elles ne le sont pas entièrement, et même celles qui sont ordinairement les plus grandes n'en peuvent pas moins quelquefois manquer, tandis qu'il arrive, en revanche, que les productions les plus parfaites de ce genre apparaissent dans des circonstances tout exceptionnelles, où on ne les rencontre pas à l'état normal, et acquièrent alors un développement tel qu'elles peuvent être rangées au nombre de celles qui normalement sont le mieux développées.

Si, par exemple, nous considérons la fameuse bourse muqueuse située entre la peau et la rotule, la bourse muqueuse rotulienne ou prérotulienne, nous voyons qu'on a même longuement discuté pour savoir si dans ce point il n'existe à l'état normal qu'une seule poche pareille. Des hommes de grande valeur prétendent qu'il en existe au moins deux : l'une immédiatement au-

dessous de la peau et l'autre immédiatement au-dessus de l'os[1]. Mais il pourra bien arriver de n'en trouver une fois qu'une, tandis qu'une autre fois on en rencontrera non-seulement deux, mais outre la superficielle et la profonde, encore une troisième, sous-aponévrotique[2] ou intermédiaire. Que l'on se rappelle à présent le type connu qu'a donné Bichat d'une bourse muqueuse: une petite poche séreuse revêtue intérieurement d'épithélium, sécrétant et renfermant du liquide dans sa cavité. Mais il n'existe parfois rien de tout cela; ici il n'y a ni membrane, ni épithélium, ni liquide; là il n'y a peut-être qu'un espace, une lacune, qui est limitée, à la vérité, non par une membrane, mais par un tissu frangé quelconque. Cette lacune est tantôt grande, tantôt petite; une fois très-volumineuse, une autre fois on la trouve à peine. Si l'on rencontre souvent toutes les apparences d'une cavité séreuse, on ne constate d'autres fois qu'un simple manque de tissu.

Prenons maintenant un autre cas. Figurez-vous que quelqu'un se fracture un os, que l'un des fragments osseux se soude obliquement à l'autre, que l'extrémité d'un des fragments se prolonge jusque immédiatement au-dessous de la peau et se comporte comme à peu près la rotule ou l'olécrâne, de façon à ce que nécessairement la peau qui recouvre la saillie osseuse soit soumise à un mouvement de va-et-vient continu au-dessus de celle-ci, provoqué par les mouvements du corps. Quelques années plus tard, on trouvera dans ce point une *bourse muqueuse préosseuse*. C'est ainsi que Lobstein[3] a observé le développement de bourses muqueuses dans les moignons d'amputés, et il est aisé de faire des observations analogues dans les pieds-bots, les déviations de la colonne vertébrale et toutes les transformations du squelette dans lesquelles des os pressent, en des points insolites, sur la peau ou toute autre partie souvent exposée à être mise en mouvement et tiraillée en sens divers.

Ces productions ont donc moins leur raison d'être dans le plan primitif du corps; elles ne sont pas, comme le péritoine, la plèvre ou le péricarde, le résultat nécessaire du développement

[1] Luschka, *Die Bursa mucosa patellaris profunda. Müller's Archiv*, 1850, p. 520.
[2] Linhart, *Ueber die Entzündungen der Bursæ mucosæ patellares. Würzburger Verhandl.*, 1858, t. VIII, p. 129.
[3] Lobstein, *Traité d'anat. pathol.*, t. I, p 310.

de l'organisme, mais elles doivent leur existence, ou tout au moins leur évolution, à l'usage et au mouvement des parties. Il en est ici de même que pour un grand nombre de saillies osseuses qui répondent aux insertions musculaires. Il arrive aussi parfois que ces saillies n'existent pas et d'autres fois elles sont très-développées. Lorsque l'on a connu pendant la vie les individus, on sait aussi quelle est la raison de ces particularités ; c'est l'usage qui en entraîne à sa suite l'évolution. Il en est tout à fait de même pour les gaînes tendineuses et les bourses muqueuses : ce ne sont en aucune façon des cavités séreuses régulières, qui ont leur raison d'être dans une loi intime du développement corporel ; mais ce sont des endroits où le tissu connectif, continu dans le principe, forme *en s'atrophiant* des espaces vides qui, avec le temps, se transforment en cavités distinctes et spéciales.

Prenons, par exemple, l'endroit précisément très-important dans l'affection morbide en question des gaînes tendineuses, les fléchisseurs à l'articulation du poignet qui passent sous le ligament annulaire antérieur du carpe[1]. En les disséquant, on trouve tantôt de longues gaînes communiquant entre elles, où parfois aussi une seule cavité renferme deux tendons et plus ; tantôt, au contraire, les tendons sont entourés d'un tissu connectif lâche qui présente çà et là une ouverture, une maille ; mais ces ouvertures ne communiquent pas entre elles ; d'autres fois, enfin, on n'en trouve aucune. On en a, il est vrai, appelé à l'existence des gaînes tendineuses chez le nouveau-né. Cela n'est pas tout à fait juste. Elles peuvent exister ; du reste, le fœtus se meut dans le sein de la mère, et l'atrophie peut se faire de très-bonne heure. Mais en tout cas elles ne sont ni aussi nombreuses ni aussi considérables chez le fœtus que chez l'adulte[2].

Il est une époque où, en ouvrant indifféremment une bourse muqueuse ou une gaîne tendineuse, on trouve à la place d'un tissu continu, formé auparavant par des faisceaux de tissu connectif, une lacune, au pourtour de laquelle on voit encore les ex-

[1] Virchow, *Ueber die körperhaltigen Cysten an den Sehnenscheiden der Handwurzel*. *Medicin Zeitung des Vereins f. Heilk. in Preussen*, 1846, n° 3, p. 10.

[2] Villermé, *Bullet. de la Soc. méd. d'émulation*, 1821, avril. — Lobstein, *Traité*, I, p. 309.

trémités libres des faisceaux préexistants. Il s'est fait dans les faisceaux ou les tractus fibreux une solution de continuité qui se lie à un ramollissement, à une fonte, à un travail colliquatif. Il n'est même pas très-rare de trouver précisément dans la bourse muqueuse prérotulienne et même dans l'hygroma rotulien des faisceaux fibreux traversant la cavité et s'y ramifiant (fig. 30). Ceci s'explique par la circonstance que la cavité se produit lentement par une atrophie du tissu. Ce sont des trabécules comme on en voit dans les poumons emphysémateux, dont les parties les plus résistantes persistent plus longtemps que celles qui le sont moins.

Dans les gaînes tendineuses, il n'y a d'abord, et souvent encore jusque dans les périodes avancées de la vie, qu'un tissu connectif très-lâche, mou et modérément vascularisé. Ce tissu se raréfie plus tard et notamment suivant l'usage plus ou moins grand que l'on fait du tendon, selon que les mouvements auxquels le tendon est soumis, font subir au tissu ambiant des déplacements plus ou moins considérables; il se produit une série d'espaces vides, entre lesquels persistent certains faisceaux fibreux ou cloisons (les faisceaux désignés jadis par les auteurs sous le nom de *filamenta* ou *habenulæ*). On reconnaît même assez souvent encore ces filaments et ces cloisons incomplètes dans les hygrômes parfaits des tendons, et il n'est pas rare du tout de trouver des ganglions *multiloculaires*, où le liquide est contenu dans quelques loges distinctes. Les cloisons ne s'usent que peu à peu; les différentes loges communiquent entre elles par des ouvertures étroites, qui s'élar-

Fig. 28.

Fig. 28. Ganglion multiloculaire sur le tendon du muscle demi-membraneux au genou. Les cloisons primitives des différentes loges ont en partie disparu, jusqu'à ne plus former que des trabécules isolées ou de simples languettes (pièce n° 711). Grandeur naturelle. A gauche, vue de face; à droite, coupe.

gissent plus tard (fig. 28). Lorsque celles-ci se sont enfin tellement agrandies que la cavité paraît entièrement *uniloculaire*, on peut cependant, par un examen attentif de la paroi, trouver encore certains espaces et des parties saillantes comme derniers restes des trabécules et des cloisons antérieures. La paroi interne de la cavité n'est unie que dans les petits ganglions, tels comme ils surviennent notamment au cou-de-pied et aux tendons de la cuisse.

Fig. 29.

Il ne semble y avoir de différence que pour ces bourses muqueuses qui sont en dépendance directe avec les cavités articulaires, et où, par conséquent, la membrane synoviale fait hernie à l'extérieur, hors de l'articulation, tout en restant en rapport de continuité avec elle. Mais là aussi il y a de grandes variétés : tantôt des bourses muqueuses qui étaient primitivement en dehors des cavités articulaires se confondent plus tard avec elles ; tantôt c'est la cavité articulaire qui se dilate successivement et envoie des prolongements entre les muscles environnants. Il ne me semble pas arriver souvent que de très-petits kryptes de la membrane synoviale, comme le prétend Gosselin, deviennent le point de départ de dilatations et d'excroissances kystiques ; on a sans doute pris certains espaces vides, résultant de l'atrophie du tissu et se rencontrant au pourtour des articulations et des gaînes tendineuses, pour des kryptes ou des follicules isolés par l'étranglement successif de leur pédicule.

Tout cela doit être pris en considération, et l'on doit notamment se rappeler que de très-grandes poches, qui sont primitivement séparées les unes des autres, peuvent finir par former un tout continu. Au-dessus du genou, au-dessous du tendon extenseur commun, se trouve une très-grande bourse muqueuse, qui chez l'adulte est presque toujours en rapport de continuité avec

Fig. 29. Ganglion uniloculaire sur le tendon du muscle extenseur du deuxième orteil, s'étendant, avec des prolongements en culs-de-sac, jusqu'au périoste du premier os cunéiforme et en communication avec l'aponévrose dorsale du pied (pièce n° 1208). Grandeur naturelle.

la cavité articulaire, à tel point que l'on voit à peine l'ancienne cloison qui les séparait. La même chose arrive aussi autre part[1]. Ainsi j'ai récemment examiné un cas où il y avait perforation de la cloison très-épaisse qui, à l'articulation scapulaire, doit séparer de la cavité articulaire la bourse muqueuse qui est située immédiatement au-dessus de l'articulation et où il y avait libre communication entre la bourse muqueuse et la cavité articulaire. Il faut s'attendre à toutes les variétés possibles; on conçoit alors assez facilement les choses et l'on comprend qu'il survienne dans les mêmes régions du corps des hygrômes tout à fait identiques en apparence, qui ont cependant un point de départ différent. On peut rencontrer sur la même articulation des ganglions des gaînes tendineuses et des hydrocèles de la membrane synoviale ou, comme l'a très-bien dit Demarquay[2], des ganglions téno-synoviaux et arthro-synoviaux, qui présentent l'analogie la plus grande dans leur aspect extérieur.

L'accumulation de liquide, qu'il soit séreux ou plus gélatiniforme, est toujours un état ultérieur, qui n'est que consécutif à l'existence d'une cavité. La cavité, à son tour, peut être de formation nouvelle et s'être produite juste avant que l'exsudation se fasse. Mais elle peut réciproquement exister pendant beaucoup d'années avant qu'il s'ensuive une exsudation.

On peut donc dire, jusqu'à un certain point, qu'il y a aussi, en dehors des kystômes, des ganglions qui résultent de kystes de *nouvelle formation*, et d'autres qui sont compris dans les *anciennes cavités quasi-typiques*. Je suis, sur ce point, parfaitement d'accord avec les observateurs, mes devanciers. J'admets aussi qu'il y a des ganglions qui proviennent du prolongement herniaire et de l'étranglement d'une poche synoviale préexistante et qui représentent de vraies hydrocèles articulaires. Mais il est tout à fait invraisemblable qu'il y ait des ganglions qui résultent d'une rupture, comme Eller et beaucoup d'autres après lui l'ont admis; car il est une méthode opératoire connue qui consiste à simplement écraser la poche ou à y faire une ponction sous-cutanée et à produire ainsi l'extravasation du contenu. Dans ce cas, la masse qui sort du kyste ne séjourne pas; elle

[1] Foucher, *Mém. sur les kystes de la région poplitée*, *Arch. génér.*, 1856, sept.
[2] *Gaz. des hôpitaux*, 1845, n° 7.

ne forme aucune tumeur durable, mais elle est résorbée, elle disparaît. Par conséquent, on ne voit pas pourquoi, lorsqu'il survient une rupture spontanée, il devrait se former une tumeur persistante. Il se fait en réalité des ruptures spontanées, mais il s'ensuit ordinairement la disparition de la tumeur.

Pour ce qui est du contenu, il n'est pas le produit d'une simple hydropisie; il en est ici comme des tumeurs aqueuses dont il a été question plus haut. Les ganglions sont toujours des productions irrititatives, dont on peut suivre le développement depuis les premiers degrés de l'irritation jusqu'à de véritables inflammations. Aussi est-il très-difficile d'établir une limite positive qui sépare un ganglion de l'inflammation exsudative d'une bourse muqueuse. Lorsque la marche de l'affection sera aiguë, lorsqu'il se développera des produits purulents, on l'appellera une *inflammation;* a-t-elle plus de stabilité, est-elle chronique, alors on l'appelle un *ganglion* ou un *hygrôme.* Il en est de même pour les masses qui y sont contenues: elles ne sont ordinairement rien autre que l'augmentation de la sécrétion qui se trouve déjà normalement dans ces poches. C'est en vérité une sécrétion toute spéciale, gélatiniforme, filante, qui montre peu d'analogie avec les substances chimiques connues. J'en ai fait une fois, il y a longtemps, l'objet de recherches particulières[1]. Elle a une très-grande analogie avec la substance molle qui se trouve dans les cartilages intervertébraux chez les enfants, où la masse centrale se fond en une sorte de gelée. Ce n'est ordinairement ni un corps albuminoïde ni un corps gélatiniforme; c'est une substance synoviale si l'on veut, une espèce de colloïde, intermédiaire entre les deux précédents. Ce contenu se trouve déjà à l'état ordinaire dans ces poches, alors qu'il n'est pas question du tout encore de ganglions ou d'hygrômes. Mais il peut arriver que, la poche se dilatant, cette substance forme toute la masse qui les remplit, et l'on a alors l'espèce qui a été appelée *melicéris* (*Honiggeschwulst*). Personne, que je sache, n'a goûté si elle est sucrée; elle n'a, du reste, avec le miel d'autre ressemblance que la consis-

[1] Virchow, *Die Gallerte aus Sehnenscheiden und Intervertebralknorpeln*, *Würzb. Verh.*, 1851, t. II, p. 281. — Voy. Herm. Köhler, *Ueber das chemische Verhalten der Flüssigkeit aus einem sogenannten Ueberbeine. Halle'sche Zeitschrift für die gesammte Naturwissenschaft*, 1855, juin, p. 437. — Knorr, *l. c.*, p. 18. — Frerichs, *Ueber Gallert- oder Colloidgeschwülste*, p. 42.

tance et la couleur. D'autres fois, le liquide est beaucoup plus tenu, plus aqueux, et les substances spécifiques y sont contenues dans un plus grand état de division.

Dans chaque cas, la paroi s'épaissit peu à peu, à mesure que le tout prend un caractère de durabilité et acquiert de plus en plus d'autonomie, de façon à apparaître finalement comme une couche continue et ferme; il peut même arriver que, après une longue durée, la membrane s'épaississe, devienne calleuse et qu'il se forme une tumeur enkystée de la plus parfaite espèce.

Cela n'est nulle part aussi évident que dans l'*hygroma rotulien*, ainsi nommé depuis Schreger. Dans ce cas, comme on peut très-facilement l'observer, la bourse muqueuse devient de temps en temps le siége d'affections inflammatoires : le genou est chaud, il est rouge; les individus ont de la douleur et il y a tuméfaction. Ces accidents sont consécutifs à des insultes mécaniques. En Angleterre, on appelle cet état *housemaid-knee*, parce qu'il se produit facilement chez les servantes, qui glissent à genou sur le sol mouillé et froid. D'autres fois, les gens sont tombés, ils se sont contusionnés etc. A la suite de telles insultes, la tumeur grossit, acquiert parfois la grosseur du poing et le kyste s'épaissit de plus en plus, de telle sorte qu'il est des cas où la paroi du kyste acquiert une épaisseur de 4, 5 et 6 lignes, et où par conséquent se font des altérations semblables à celles dont nous avons parlé à l'occasion de l'hydrocèle (p. 158, 163).

Il peut aisément arriver que pendant ce temps la surface interne de la poche se soit complétement polie et qu'elle présente l'aspect d'une membrane séreuse; nous trouvons aussi chaque fois, dans ce cas, que la surface interne est revêtue d'un épithélium pavimenteux. Quelques parcelles de cet épithélium peuvent se détacher, arriver dans la poche et se mêler au liquide qui s'y trouve, et qui par suite perd sa limpidité et se trouble. Mais il est aussi des poches (fig. 30) dont les parois ne deviennent rien moins que lisses, mais dans lesquelles, même lorsqu'elles ont un volume considérable, il reste des saillies, des languettes, des cloisons, des franges et d'autres restes des faisceaux de tissu connectif et où le tissu graisseux sous-cutané se trouve encore sous la forme de gros lobes saillants ou pédiculés. Ces points saillants peuvent, à leur tour, devenir le siége d'altérations particulières. Quelque-

fois ils prolifèrent, s'épaississent simplement, sans que leur texture ordinaire se modifie; d'autres fois, au contraire, ils deviennent tendineux, denses, durs, sclérotiques et prennent même une apparence cartilagineuse. Il faut bien distinguer de semblables états des véritables excroissances qui, partant de la paroi, se développent dans le sac; car ceux-là ne représentent que des restes du tissu préexistant et seulement en partie disparu.

Fig. 30.

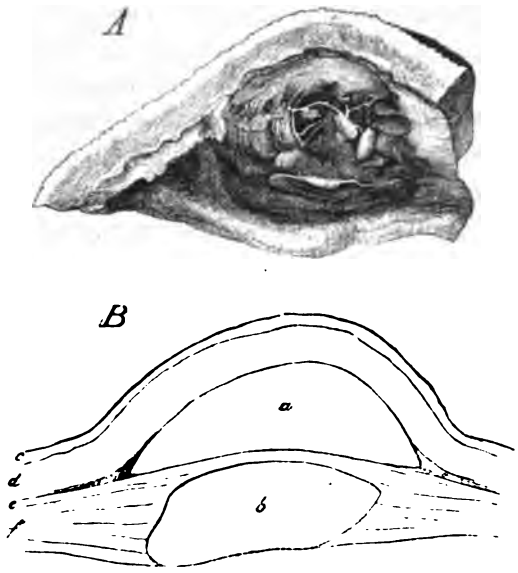

Les *excroissances* véritables, qui surviennent assez souvent, sont d'une autre nature. Elles ne se développent ordinairement que lorsque la membrane du kyste s'est complétement consolidée et close. Il faut de nouveau en distinguer deux espèces. Très-souvent il y a, comme dans les cavités articulaires, des replis de la membrane, qui envoie vers l'intérieur des saillies, des plis, des languettes[1], par lesquels pénètrent très-ordinairement de la graisse et des vaisseaux. On appelait jadis de semblables produits se rencontrant dans les articulations, des *glandes de Havers*, parce que Clopton Havers[2] avait admis, dans la moelle osseuse, des glandes particulières qui sécrétaient la moelle. Mais la synovie (*axungia s. unguen articulorum*) était géné-

Fig. 30. Hygroma enkysté rotulien superficiel. La paroi de la cavité n'est pas lisse, mais elle montre encore de nombreux restes du tissu connectif et graisseux antérieur, sous la forme de trabécules, de corps ayant la forme de petites massues, et de réseaux (pièce n° 1281). Grandeur naturelle.

[1] Koch, *l. c.*, p. 29.
[2] Havers, *Osteologia nova*, Francof. et Lips. 1692, p. 190, 202.

généralement tenue pour une graisse analogue à celle des voitures, et on regardait en même temps ces lobules de graisse comme des glandes qui sécrétaient le corps onctueux. Quelle que soit leur fréquence, ils n'en sont pas moins des produits accidentels, dont le nombre et le volume dépend de l'état de la nutrition de l'individu. Chez les gens très-gras, il arrive que de grosses masses de graisse proéminent dans la bourse muqueuse et forment des prolongements polypeux, qui se détachent même et peuvent ainsi devenir libres[1]. C'est là ce que l'on peut appeler une forme d'excroissance plus physiologique; elle ne prend un caractère pathologique que par l'hyperplasie.

Il faut en distinguer une série d'excroissances réellement pathologiques, qui se produisent ici de la même manière que dans les hydrocèles. On peut donner à cette forme le nom de *hygrôma proliférant*. Dans certains points, la membrane, au lieu de s'épaissir du reste uniformément, s'accroît partiellement sous forme de masses distinctes proéminentes, et il se produit, de la même manière que dans la tunique vaginale du testicule, de petits corps cartilaginiformes, qui s'élèvent d'abord au-dessus du niveau de la surface, comme des nodules arrondis, mais qui deviennent ensuite successivement de plus en plus gros, suspendus à des pédicules, et finissent par être libres dans la cavité après que leurs pédicules se sont rompus. Nous avons vu que, dans l'hydrocèle, ces corps peuvent atteindre une grosseur considérable, mais qu'ils ne sont généralement pas en grand nombre. Dans les ganglions, au contraire, il s'en produit quelquefois un nombre colossal et la plus grande partie de la cavité en est remplie. Si maintenant on considère que ce sont précisément les bourses muqueuses les plus exposées aux actions mécaniques qui deviennent le siége des ganglions, et que lorsqu'un grand nombre de semblables corps pendent dans une cavité, serrés les uns auprès des autres, la pression qu'ils exercent l'un sur l'autre favorise leur arrachement de la paroi, on doit comprendre que des centaines, des milliers même de semblables corps libres se trouvent quelquefois dans une seule de ces poches[2].

Ces formes surviennent assez souvent dans les gaînes tendi-

[1] Hyrtl, *Œsterr. Med. Jahrb.*, t. XXXIX, p. 261.
[2] Jules Clocquet, *Note sur les ganglions*, *Arch. génér.*, 1824, t. IV, p. 232.

neuses, surtout après des actions mécaniques et, parmi ces gaînes, celles du carpe et avant tout les gaînes des fléchisseurs des doigts y sont le plus prédisposées. Dans ce dernier cas, il se produit ordinairement sur le côté interne de la main une tumeur double en forme de bissac, dont une moitié se trouve à l'avant-bras et l'autre dans la paume de la main, de telle sorte que toutes deux communiquent entre elles, au-dessous du ligament annulaire du carpe. Si l'on presse d'un côté, les petits corps passent par l'ouverture étroite de l'autre côté, et l'on peut indifféremment déplacer la tumeur dans l'un et l'autre sens. Ces corps donnent en même temps lieu à une sensation particulière de crépitation, comme un sac plein de plombs que l'on presse alternativement avec les doigts. Suivant leur forme, on a appelé ces corps (fig. 31) piriformes ou riziformes : *corpuscula piriformia*,

Fig. 31.

oryzoidea. Dans le fait, la forme en est extraordinairement variable. Ils n'ont pour caractère commun que de consister en une substance connective, dense, cartilaginiforme, qui montre une

Fig. 31. Corps libres provenant d'un double ganglion des fléchisseurs au poignet. Quelques-uns d'entre eux (en **) encore pourvus de minces pédicules (pièce n° 67 de l'année 1861). Grandeur naturelle.

stratification concentrique. C'est pour cette raison qu'on les a, pendant un certain temps, pris pour des entozoaires. Plus tard, l'opinion de Velpeau[1] a trouvé beaucoup de partisans; d'après lui, c'étaient primitivement des caillots de sang extravasé qui se décoloraient et se divisaient par les mouvements en petits fragments. Moi-même je les ai autrefois plutôt regardées comme des caillots concentriques qui se développeraient par les dépôts successifs de fibrine[2]; mais je me suis convaincu que ce sont pour la plupart de véritables excroissances, et bien qu'il soit possible que des dépôts fibrineux de toute sorte contribuent essentiellement à leur accroissement, de même que pour les phlébolithes, le point le plus important cependant est qu'ils proviennent de proliférations partielles de la paroi, comme les verrues à la surface de la peau ou comme les granulations de Pacchioni sur l'arachnoïde. Ce qui distingue encore particulièrement ces hygrômes renfermant des corps libres est la quantité relativement petite du liquide contenu. Précisément lorsqu'il s'y trouve des corps libres en grand nombre, on ne trouve la plupart du temps pas beaucoup de liquide, identiquement à ce qui arrive dans la tunique vaginale du testicule, où la plupart des corps libres ne coïncident pas avec les formes les plus accusées de l'hydrocèle.

On verra en tout cas, par cet aperçu, que toutes les formes d'hygroma et d'hydrocèle ont entre elles une certaine analogie, une certaine parenté même, et que l'on doit dans leur appréciation les embrasser toutes d'un même coup d'œil général. *Il s'agit toujours, dans ces cas, d'affections irritatives.* Seulement ces affections atteignent un degré variable. Si elles sont légères, elles ne causent que l'exsudation de liquide; si l'irritation est plus forte, elle provoque dans la paroi de véritables phénomènes de prolifération. Mais ces derniers, eux aussi, varient à leur tour, suivant le degré de l'irritation, et nous pouvons distinguer une certaine série des produits de formation, depuis les simples épaississements et les excroissances de la paroi jusqu'à sa suppuration proprement dite. On ne saurait établir une limite précise entre l'hygrôme et l'inflammation, dans le sens ni étiologique ni génésique; le même traumatisme, suivant sa violence et la disposition de l'individu,

[1] Velpeau, *Gaz. des hôp.*, 1846, septembre, n° 106.
[2] *L. c.*, *Medic. Zeitung*, 1846, p. 10.

peut une fois provoquer une exsudation liquide avec développement de tissu connectif et une autre fois une transsudation avec suppuration. On peut précisément s'en rendre très-bien compte au poignet. Il s'y produit parfois, notamment à la face antérieure, des collections purulentes multiples qui sont très-difficiles à diagnostiquer des ganglions des gaînes tendineuses[1]. J'ai traité dans mon service deux cas de ce genre, dans lesquels l'inflammation avait été consécutive à une légère foulure et dans lesquels les différents foyers étaient si profondément situés qu'on les traita

Fig. 32.

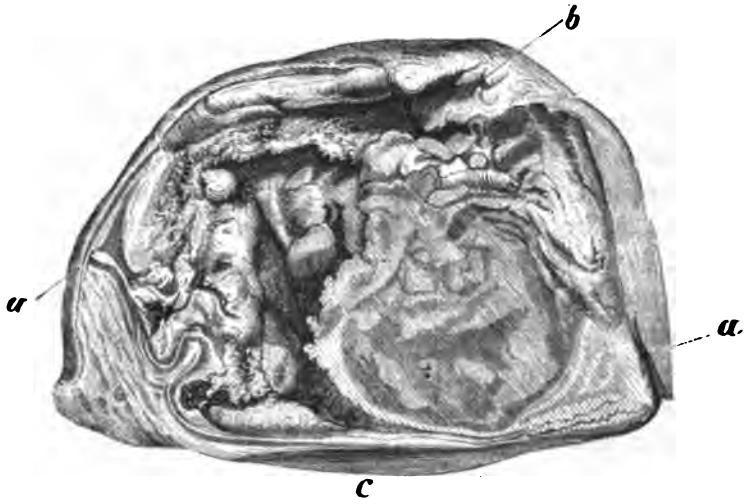

pendant un certain temps comme ganglions. La guérison était très-lente, car il fallait ouvrir chaque poche, et dans chacune se trouvait cette granulation mollasse de fâcheux caractère, que

Fig. 32. Hématôme (hygrôme hémorrhagique) prérotulien. *a*, *a* peau, *c* aponévrose. La poche très-dilatée est remplie, dans sa plus grande partie, de caillots sanguins solides, secs, en partie d'apparence tout à fait cartilagineux, qui adhèrent très-intimement aux parois également très-épaissies. En *b* la peau est ulcérée et il en part un conduit irrégulier vers la profondeur, entouré de masses de sang ramollies et décolorées. La cavité n'avait pas primitivement des parois lisses, mais était traversée par divers tractus et des cloisons. La paroi, d'une dureté excessive, peut, par place, être divisée en différents feuillets (pièce n° 135 de l'année 1858). Grandeur naturelle. Extirpation pendant la vie.

[1] Layriz, *Die Ueberbeine mit Einbegriff der Schleimbeutel-Anschwellungen*, Inaug. Diss. Erlangen 1839, p. 18.

l'on connaît du reste dans le traitement de ganglions considérables opérés[1].

Je veux enfin mentionner encore qu'il peut aussi se faire consécutivement de vrais épanchements de sang dans la cavité de tumeurs hygromateuses. Cela arrive soit à la suite de violentes lésions mécaniques qui portent sur un hygroma déjà existant, par exemple dans un hygroma rotulien par une chute sur le genou, soit à la suite d'inflammations fortes et répétées, qui produisent une vascularisation augmentée de la paroi. Parfois l'extravasat reste liquide ou bien ne forme qu'un dépôt mou, gélatiniforme ou grumeleux, qui se transforme peu à peu en une bouillie sanieuse, brun rougeâtre ou gris brunâtre[2]. Quelquefois, au contraire, le kyste est complétement rempli par une masse de sang coagulé parfaitement solide, qui plus tard devient presque sèche, dure et cassante et représente ainsi une tumeur pleine, solide. C'est ainsi qu'un hématôme (fig. 32) tout à fait solide se développe souvent d'un hygroma de la rotule rempli d'un contenu liquide. Mais l'hématôme survient toujours plus tard et procède de l'état d'hygroma, en ce que la formation d'une grande cavité et d'une paroi solide et vascularisée est nécessaire avant que les masses hémorrhagiques soient épanchées.

[1] Velpeau, *Leçons orales de clin. chirurg.* Paris 1841, t. III, p. 452. — Virchow, *l. c.*, p. 11.

[2] Cruveilhier, *Traité d'anath. path. génér.*, t. III, p. 521. Hygroma hématique.

ONZIÈME LEÇON.

(7 janvier 1863.)

Kystes folliculaires.

Tumeurs par rétention en général. Deux espèces de celles-ci : rétention du produit de sécrétion à l'endroit où se fait la sécrétion ou en un endroit éloigné. Production aux dépens d'espaces préexistants en communication avec l'extérieur : dilatation cystique des canaux. État des orifices : retrécissement et oblitération ou simple occlusion (obstruction, compression, dislocation) de ceux-ci. Coïncidence avec l'irritation. Altérabilité du contenu du kyste dans les différents stades. Importance du stade initial.

Athérômes (tumeurs renfermant une masse pultacée ou grumeleuse). Leur développement partant des follicules pileux. Disposition et sécrétion de ces derniers : épiderme et cébum. Comédons. Mil ou gruau. Part qu'y prennent les glandes sébacées. Acné. Molluscum contagieux et non contagieux. Acrochordon. Nævus folliculaire. L'athérôme proprement dit. Le dermoïde (kystôme) athéromateux. Structure de l'athérôme. Meliceris, stéatôme. Crétification, rupture, guérison.

Kystes muqueux (hydatides). Développement partant des glandes muqueuses. Changement des théories au sujet des hydatides. Diversité des glandes muqueuses. Orifices ouverts et fermés. Répétition de la forme des comedon, mil, acné, mollusque et acrochordon. Diversité du contenu. Confluence. Polypes cystiques ou hydatiques. — Appareil sexuel de la femme : œufs de Naboth, acné de l'orifice externe, polypes vésiculeux du col et du corps de l'utérus, kystes muqueux de la cavité utérine. Disposition aux flueurs blanches et à la métrorrhagie. — Muqueuse de l'estomac et du colon : colite cystique polypeuse. Antre d'Highmor. Glandes rétro-trachéales. Polypes vésiculeux du larynx. Kystes muqueux du vagin.

D'après la division adoptée plus haut (p. 117), les *tumeurs par rétention* forment la dernière grande catégorie des tumeurs enkystées proprement dites, précisément celle qui en renferme les espèces les plus communes. J'y comprends celles où l'accumulation *primitive* est formée par un produit particulier de sécrétion quelconque, non pas un simple produit exsudé hors du sang, mais un produit ou au moins un effet de l'action propre des tissus. Nous avons, il est vrai, dans les espèces d'hygroma et d'hydro-

cèles décrites en dernier lieu, déjà rencontré, parmi les substances qui remplissent les tumeurs, des produits dus à l'activité propre des tissus de la localité même; mais on doit cependant, pour ces collections liquides, regarder comme la règle, que la plus grande partie, et notamment la partie essentielle du contenu, est un produit de *transsudation*. Dans les tumeurs par rétention, au contraire, l'élément essentiel et le caractère distinctif consistent en première ligne dans l'accumulation de substances de *sécrétion*.

Celles-ci peuvent cependant être doublement en corrélation avec le sac dans lequel on les trouve accumulées. Ou bien elles sont sécrétées par la membrane du sac lui-même et sont par conséquent *des produits développés sur place;* seulement ils ne sont pas, comme ils le devraient être en réalité, entraînés hors de l'endroit où ils se sont formés. Ce cas se présente lorsque le produit de sécrétion d'une glande est retenu dans les canalicules sécréteurs mêmes. D'autres fois les substances *sont sécrétées dans un autre endroit* que là où on les trouve plus tard; elles sont entraînées hors de l'endroit où elles se sont produites, mais ne sont pas, comme elles le devraient, complétement éliminées du corps ou du moins de l'appareil qui les fournit; ce cas répond à la rétention de la sécrétion d'une glande, non pas dans les canaux glandulaires eux-mêmes, mais dans les canaux excréteurs.

Dans les deux cas se trouvent des *cavités préexistantes;* ce sont ordinairement des canaux qui sont le siége de l'accumulation, et la tumeur n'acquiert son caractère cystique que par la dilatation du canal en forme de poche. Cette poche peut être entièrement close, et il est alors souvent difficile de reconnaître si elle a eu pour point de départ un canal préexistant, glandulaire ou autre, ou bien si elle est de formation entièrement nouvelle. Cette difficulté explique une grande partie des dissidences auxquelles a donné lieu le développement des kystes. Je me réserve de revenir plus tard sur la théorie générale des kystes lorsque j'aurai à traiter de leur formation nouvelle dans la catégorie des tumeurs par prolifération, des végétations. Je me bornerai à dire ici que l'on est conduit à commettre de grosses erreurs lorsque l'on considère tous les kystes comme un phénomène histologique ou organologique indépendant et que l'on cherche à ap-

pliquer à leur formation une formule générale. L'examen attentif de diverses productions cystiques montre précisément la diversité de leur mode de formation, et il en résulte assez souvent, ainsi que les prochaines considérations nous l'apprendront déjà, que le *même endroit peut devenir le siége de kystes en apparence tout à fait analogues, bien qu'ils aient un développement et une importance tout à fait différents.*

Cette vérité méconnue a introduit dans l'histoire de la science une confusion interminable. L'école de Bœrhaave[1] déjà avait reconnu clairement le fait que la rétention de substances sécrétées produisait certaines formes de tumeurs. Gérard van Swieten[2] s'exprime à cet égard de la façon la plus positive. Seulement l'idée de la disposition aréolaire du tissu cellulaire et l'observation qui montre des tumeurs analogues survenant dans des endroits qui ne fournissent aucune sécrétion de ce genre, conduisirent à la proposition précisément contraire qui semblait depuis Bichat[3] complétement admise et démontrée. Les espaces (cellules) circonscrits par les mailles du tissu cellulaire se présentaient comme les points générateurs naturels des différentes sécrétions et il n'y avait plus qu'à les laisser se dilater et le tissu environnant se condenser pour avoir une tumeur cystique parfaite. Ce n'est qu'après les oscillations les plus diverses et maintenant encore non sans de nombreux contradicteurs, qu'a été établie la doctrine *qui différencie, d'après leur nature, des tumeurs enkystées de forme en apparence identique.*

La production d'un kyste parfaitement clos de toutes parts, aux dépens d'un canal antérieurement ouvert, de telle sorte que la paroi du canal devienne la paroi du kyste, suppose l'occlusion de l'orifice ou d'une partie du canal, une *atrésie* ou une *oblité-*

[1] Ruysch (*Advers. anat. med. chirurg.* Amstel. 1727, déc., I, n° 4, p. 12) rend très-exactement compte de l'opinion de Bœrhaave.

[2] G. van Swieten, *Commentaria in Hermanni Bœrhaave Aphorismos.* Lugd. Bat. 1745, t. I, p. 165. *Numerosissimæ in variis locis corporis sunt ampullæ sive folliculi; tota cutis externa, interior superficies oris, œsophagi, ventriculi, intestinorum etc. similibus folliculis obsidetur undique. Si jam a quacunque causa obstruatur emissarium talis folliculi, non poterit evacuari contentus in cavo folliculi liquor, augebitur copia liquidi retenti et distendetur folliculis, sit ut ex invisibili parvitate in molem aliquot librarum aliquando excrescat. — Hæc jam est communis idea ampullosorum tumorum : sed variant ratione materiæ contentæ.*

[3] Xav. Bichat, *Traité des membranes.* Paris 1802, p. 165. *Anatomie générale*, éd. de Blandin. Paris 1830, t. I, p. 132.

ration. Ce travail d'occlusion peut être la conséquence immédiate d'une agglutination ou d'une soudure réelle des surfaces, lorsque celles-ci sont altérées et se trouvent dans des conditions d'érosion ou d'adhésion. Les parois ou les parties contiguës sont beaucoup plus souvent d'abord le siége d'un épaississement avec rétraction; il en résulte, pour la lumière du canal, un rétrécissement qui augmente constamment et conduit finalement au rapprochement des surfaces, de telle sorte que l'occlusion complète n'arrive qu'après un long espace de temps.

Mais on croit souvent le kyste complétement clos, tandis qu'il n'y a qu'un rétrécissement extrême ou que l'évacuation des substances sécrétées est empêchée par une autre circonstance. Il n'est pas rare que la pression d'une tumeur ou d'un organe voisin hypertrophié exerce une *compression* partielle des canaux. La sécrétion elle-même peut aussi, par sa consistance épaisse ou sèche, causer l'obstruction de l'orifice ou d'une certaine étendue du canal. Enfin l'orifice ou le canal peuvent devenir imperméables par un déplacement, un tiraillement, un plissement quelconque de la paroi; il n'est pas très-rare de voir notamment se produire *un obstacle valvulaire* par l'application d'une moitié de la paroi contre l'autre.

L'atrésie et l'oblitération véritables supposent toujours un caractère inflammatoire ou au moins irritatif du processus local, parce que une adhérence, une soudure aussi complète ne peut se faire sans cela. La compression, l'obstruction des obstacles valvulaires peuvent au contraire exister sans aucune irritation, bien que l'observation montre qu'elles se lient très-souvent à un travail pathologique de ce genre. En tout cas la même espèce de dilatation cystique ou sacciforme peut se développer des deux manières; car, la rétention des substances sécrétées étant la chose principale, il est indifférent que le canal dilaté soit simplement bouché ou comprimé, ou qu'il soit tout à fait oblitéré.

Aussi est-ce avec raison que l'on a toujours, dans l'examen de ces tumeurs, attaché une grande valeur à l'analyse chimique du contenu. Car la nature différente des substances sécrétées doit naturellement donner lieu à de très-grandes variétés dans le contenu de ces kystes. Mais on peut, ici aussi, être très-facilement induit en erreur, et l'on s'est souvent trompé en partant de

l'hypothèse que le contenu est inaltérable. Un kyste salivaire devait contenir de la salive, un kyste biliaire de la bile, un kyste spermatique du sperme, quelque soit le nombre de mois ou d'années durant lesquels il pouvait avoir existé. L'observation a montré que c'était là une erreur, que précisément au contraire le *contenu des kystes est très-variable.* Les substances sécrétées retenues primitivement ne se transforment pas seulement dans leur composition, parfois au point qu'il n'en reste plus aucun reste intact, mais elles peuvent aussi bien être complétement résorbées. Il s'y mêle en même temps de nouveaux produits sécrétés, transsudés ou hémorrhagiques, fournis par la paroi, et il peut arriver ainsi que, dans le cours du temps, le *contenu kystique perd entièrement son caractère primitif.* On peut trouver un contenu aqueux là où il était auparavant gélatiniforme; coloré, là où il était auparavant incolore; cellulaire, là où primitivement il n'y avait que des substances amorphes.

Il est par suite nécessaire de distinguer *différents stades* dans le cours du développement de ces tumeurs. Ce n'est que dans le stade initial qu'existent, dans leur pureté, les sécrétions spécifiques qui ont servi de véritable point de départ à la formation de la tumeur. Une recherche faite dans des stades ultérieurs montre souvent des substances toutes différentes et nouvelles qui sont en partie le résultat de la décomposition des substances existant auparavant et en partie fournies consécutivement par la paroi interne de la poche.

Nous commençons par les tumeurs par rétention qui résultent de l'accumulation du produit sécrété au lieu et place de sa production. Ici vient en première ligne cette forme que l'on a souvent dans les temps modernes appelée simplement *tumeur cystique* ou *folliculaire*, celle que, depuis l'antiquité, la consistance de son contenu a fait appeler[1] *athérôme* (tumeur formée par une masse pultacée ou grumeleuse, *Grützbeutel*). Car ἀθέρη ou ἀθάρα veut dire masse pultacée. Elle se rencontre très-fréquemment dans la peau extérieure et résulte de

[1] En patois allemand *Wäne*, en hollandais comme en anglais *Wen*. Peut-être en rapport étymologique avec *Finne* (bouton, tanne). En français *loupe*, et dans le latin de la décadence *lupia*.

l'accumulation de la sécrétion naturelle de celle-ci dans l'intérieur des culs-de-sac naturels ou pathologiques de la surface.

Ordinairement, et même toujours dans les formes considérables, les follicules pileux sont le siége de la rétention. On trouve bien aussi des rétentions microscopiques siégeant plus superficiellement, par exemple entre les papilles allongées de la peau ou entre les rainures du lit des ongles; il résulte même de mes recherches[1] que les productions perlées dont il sera question plus tard, ont leur siége le plus ordinaire dans le lit unguéal des orteils. Il n'importe cependant ici dès à présent que d'examiner les athérômes (loupes) véritables, puisque ces autres états appartiennent plutôt aux tumeurs épidermoïdales.

Les follicules pileux sont, comme on sait, des culs-de-sac cutanés, dont la surface est tapissée d'épithélium et du fonds desquels poussent les cheveux qui sont en même temps des prolongements de l'épiderme. La sécrétion de la surface est donc ici de l'épiderme. Il s'y ajoute, en quantité très-variable, de la graisse et de la matière sébacée provenant des glandes sébacées de la peau, dont les canaux excréteurs s'ouvrent dans le follicule pileux[2]. La graisse peut être libre ou encore contenue dans des cellules. Sa quantité varie naturellement beaucoup, non-seulement suivant le genre de l'irritation, mais encore suivant le nombre et le volume des glandes sébacés qui vont s'ouvrir dans un follicule pileux et suivant la profondeur plus ou moins grande à laquelle se fait l'accumulation dans le follicule pileux. Quelquefois le mélange de graisse manque presque entièrement; en tout cas, le caractère épidermoïdal prédomine dans la plupart de ces tumeurs et c'est lui qui cause la consistance grumeleuse du contenu. Quand même par conséquent l'expression de *kystes sébacés*, aujourd'hui employée en Angleterre, serait applicable à certains cas, l'ancien nom d'*athérôme* n'en paraît pas moins bien préférable, ne serait-ce que parce qu'il ne préjuge rien d'absolu au sujet du développement de ces tumeurs.

A mesure que se fait l'accumulation, le follicule pileux se dilate. Tout au début ce sont les *crinons* ou *comédons* appelés *tannes*. Ce sont des cylindres épidermoïdaux, mêlés d'un peu de graisse.

[1] *Würzburger Verhandl.*, t. V, p. 86
[2] *Path. cellul.*, p. 281, fig. 111.

qui entourent d'ordinaire le poil à sa racine et que l'on peut exprimer sous forme de corps allongés ayant la forme de vers. Ils ont la plupart à leur pointe une partie noirâtre ou brunâtre[1], ainsi colorée par de la crasse, ce qui achève de les faire ressembler vraiment assez à de petits vers (vermicelles). Mais ils n'ont rien de commun avec des êtres de ce genre. La découverte de l'acarus des follicules par Gustave Simon n'a pas même amené le moindre changement dans cette manière de voir. Car les acarus se rencontrent en maints endroits où il n'existe rien moins qu'un comédon, et réciproquement on trouve des comédons, sans qu'il y ait d'acarus ou d'autres parasites. Il ne peut donc être aucunement question, dans le sens propre du mot, d'une nature animale ou parasitique quelconque des comédons[2].

Lorsque l'accumulation d'épiderme ou de matière sébacée devient plus considérable, il en résulte naturellement que le follicule pileux, qui normalement forme un canal clos inférieurement et allant en s'élargissant progressivement vers sa base, se dilate de plus en plus dans les points où se fait surtout l'accumulation. Ceci peut être le cas dans toute son étendue, mais il peut aussi arriver que la dilatation se fasse juste au-dessous de la surface cutanée et que le cul-de-sac conserve encore inférieurement ses dimensions ordinaires; souvent, au contraire, la partie supérieure est libre et l'accumulation se fait plus profondément. Cela dépend essentiellement de l'épaisseur de la peau et de la longueur des follicules pileux, qui varient extrêmement dans les différents points du corps. La peau de la face, surtout aux paupières et autour d'elles, est très-fine; elle est au contraire très-épaisse dans la partie chevelue de la tête et sur le dos; cette dernière est souvent quatre fois plus épaisse encore que la première. Mais celle-ci ne donne issue qu'à du duvet dont les follicules ne traversent pas la peau, sont entièrement contenus dans son épaisseur et sont par conséquent très-courts; mais sur la partie chevelue de la tête et en d'autres endroits où se trouvent des poils plus forts, les follicules pileux traversent la peau et

[1] De là semble venir l'étymologie du nom français *tanne*, car la matière dont se servent les tanneurs s'apelle *tan* et l'adjectif *tanné* s'applique à la couleur du tan.

[2] Boerhaave dans Ruysch, *l. c.*, p. 12. — Haller, *Elementa physiologiæ*, lib. XII, sect. I, § 20 (Lausannæ 1763, t. V, p. 41).

plongent jusque dans le tissu sous-cutané. De là vient souvent que la rétention se fait dans la partie inférieure du cul-de-sac, tandis que la partie supérieure étroite, qu'on appelle le *col du follicule*, conserve ses proportions normales ou même devient plus étroite par une cause quelconque. Ce dernier cas survient facilement, surtout lorsque la peau elle-même est le siége de quelque processus morbide qui produit le gonflement de la surface cutanée ou sa rétraction, son ratatinement. Lorsqu'il existe, dans le tissu connectif, un processus irritatif ou formatif, l'épiderme du follicule pileux prolifère également; j'ai même observé, dans ces conditions, jusqu'à de nouvelles excroissances glandulaires partant du follicule pileux[1].

Il résulte de ces circonstances différents modes d'origine de l'accumulation; tantôt l'état de la peau donne lui-même lieu à un rétrécissement et à une compression qui s'exerce extérieurement sur les orifices des follicules pileux à leur partie supérieure; tantôt, au contraire, l'obstruction résulte de la masse elle-même qui s'accumule. Lorsque dans un court espace de temps il y a, dans un follicule pileux, formation et exfoliation de grandes masses d'épiderme sec, comme cela arrive notamment dans maintes espèce de processus irritatifs, il peut en résulter une obstruction immédiate. Il y a donc des modes différents, alors que dans un cas l'orifice est plus étroit ou disparaît totalement, et que dans l'autre il est plus large, mais obstrué par la masse qui y est contenue. Le nom de *comédon* ne s'applique qu'à ce dernier cas et à celui où le follicule pileux est rempli d'une abondante sécrétion dans la plus grande partie de son étendue, tandis que lorsque l'orifice n'est pas visible ou n'est au moins pas dilaté, que de plus l'accumulation ne se fait que dans la partie profonde d'un follicule pileux court et qu'il prend davantage une forme arrondie, on a ce qui s'appelle un *grain de mil* ou de *gruau*[2].

Il en résulte qu'il n'est pas rare de voir ces deux états l'un à côté de l'autre sur le même individu. Les grains de mil viennent comparativement le plus souvent aux endroits qui possèdent les follicules pileux les plus courts et le duvet le plus fin, ainsi spécialement dans la peau des paupières et des parties les

[1] *Virchow's Archiv*, t. VI, p. 552; t. VIII, p. 413.
[2] *Virchow's Archiv*, 1855, t. VIII, p. 384.

plus voisines des joues, où ils sont chez certains individus en si grand nombre que la peau en prend un aspect tacheté de blanc ou qu'ils se groupent diversement (*herpes miliaris*), tandis que l'on trouve les comédons sur les joues aux endroits où la barbe pousse, quand même les individus sont imberbes.

Dans le premier cas la peau semble un peu soulevée et au-dessous d'elle se montre un grain blanchâtre; dans l'autre cas il y a de plus un peu de gonflement, mais on y reconnaît ordinairement une masse plus solide qui arrive jusqu'à la surface où elle prend un aspect coloré. Dans les deux cas la masse principale accumulée ne consiste pas ordinairement, comme quelques-uns l'ont admis, en matière sébacée, mais bien plus en couches superposées de cellules épidermiques applaties. Celles-ci ont dans les comédons une disposition cylindrique, parallèle à l'axe du poil; dans les grains de mil elles sont tellement disposées qu'il en résulte une structure analogue à celle d'un oignon, par la superposition des couches autour d'un point central un peu excentriquement placé. Cette forme présente un intérêt particulier, en ce qu'elle rappelle la structure d'une perle et qu'il n'est pas rare de voir l'aspect réellement perlé résulter de la superposition de différents feuillets épidermiques, ainsi que notamment cet éclat mat et argentin qui distingue la perle véritable. C'est la même formation que nous apprendrons plus tard à connaître à propos de la tumeur perlée, si souvent décrite, et la structure des différents grains en question s'accorde en réalité avec celle des perles par la disposition concentrique des feuillets qui les composent[1].

Outre les masses épidermoïdales il y a souvent une quantité plus ou moins grande de graisse, ce qui dépend des glandes sébacées, grandes ou petites, intéressées. Il peut fort bien arriver que la partie supérieure du follicule, dans laquelle viennent s'ouvrir les glandes sébacées, reste libre et que la rétention se fasse dans une partie plus profonde. Mais la graisse peut prédominer lorsqu'il s'agit d'endroits du corps où les poils sont très-petits et où les glandes sébacées au contraire sont comparativement très-volumineuses, comme aux ailes du nez et aux parties génitales externes. Comme cela a déjà été signalé, cette graisse se trouve tantôt encore contenue dans les cellules où elle s'est formée, tan-

[1] Th. de Hessling, *Die Perlenmuscheln und ihre Perlen*. Leipzig 1859, p. 293.

tôt ce sont de simples globules granulés sans membrane d'enveloppe, semblables aux corpuscules granuleux du colostrum; ou bien ils se sont déjà rompus, et la graisse se présente sous la forme de gouttes et de gouttelettes. Il arrive assez souvent que des tablettes de cholestérine s'y forment, quelquefois en si grand nombre qu'elles donnent déjà à l'œil nu un certain éclat micacé. Mais quelquefois les tablettes sont si minces qu'elles ne produisent pas cet effet de lumière et qu'elles peuvent induire en erreur et y ont induit, même à l'examen microscopique.

En effet, tandis que la cholestérine forme la plupart du temps de grandes tablettes rhomboïdales, dont la longueur n'excède que peu la largeur, il n'est pas rare, notamment dans les grains de mil, que ces cristaux aient la forme d'aiguilles; ils sont même quelquefois si fins que l'on reconnaît à peine encore leur forme cristalline, et lorsqu'ils sont en masse juxtaposés les uns aux autres, ils ont une grande analogie avec certains champignons filiformes avec lesquels on les a en effet confondus[1]. Mais on les distingue aisément par leurs caractères chimiques; car indépendamment de leur solubilité dans l'alcool et l'éther, ils montrent les changements si caractériques de coloration par l'action de l'acide sulfurique[2].

Les substances grasses s'accumulent donc dans des proportions très-variables, et il peut arriver, lorsqu'il existe beaucoup de graisse liquide, que la tumeur ait une consistance analogue à celle du miel : on l'appelle alors un *meliceris*. Cependant cela arrive, quoiqu'en faible proportion, même en des endroits où les poils sont en nombre insignifiant comparativement aux glandes sébacées, comme au nez. Quand l'accumulation a acquis un certain volume, l'épiderme y devient ordinairement l'élément prédominant, et quoique la quantité de cholestérine qui s'y trouve mêlée puisse être telle que quelques observateurs en ont fait une forme de *cholestéatôme*, la cholestérine n'est même pas dans ces cas l'élément prédominant. Aussi cette raison seule m'empêcherait-elle déjà d'adopter ici cette désignation[3].

L'excessive formation d'épiderme est toujours en elle-même

[1] *Virchow's Archiv*, 1857, t. XII, p. 101, tabl. IV, fig. *B. d.*
[2] *Path. cellul.*, p. 302.
[3] *Virchow's Archiv*, t. VIII, p. 392.

un phénomène d'irritation. Parfois elle se fait sur une grande étendue, en s'accompagnant des symptômes d'une inflammation diffuse. Porta[1] relate dans sa remarquable monographie un cas extraordinaire de ce genre, où un érysipèle du cuir chevelu, de la face et du cou, a été suivi de l'apparition d'une multitude de petites tumeurs. Mais alors aussi que les rétentions se font sans inflammation appréciable, les parties environnant le follicule pileux sont souvent le siége de phénomènes irritatifs, tantôt sous la forme de véritables inflammations, tantôt d'une manière plus sourde comme simples proliférations. Lorsque les symptômes inflammatoires prédominent, on voit se produire les différentes formes que l'on désigne ordinairement en dermatologie depuis Willan sous le nom d'*acné*[2]. L'acné peut aussi varier extrêmement, suivant que les follicules pileux oblitérés et remplis appartiennent à l'une ou l'autre des catégories précitées. Lorsque les oblitérations paraissent à la surface sous forme de comédons, il y a formation de l'acné *ponctuée;* si elles siégent plus profondément et si en même temps il y a gonflement du tissu ambiant, dilatation et varicosité des vaisseaux, production de temps à autre de pustules à la surface, on a l'acné *rosacée*, la *couperose*, telle qu'elle existe si souvent, entre autres sur le nez des buveurs. L'induration de la peau avoisinante donne l'acné *indurée*. On suppose alors en même temps que l'affection s'étend sur une surface plus étendue et atteint un grand nombre de follicules.

D'autres fois les grosseurs ne se forment que très-lentement; on n'y remarque aucun caractère inflammatoire, mais il se produit peu à peu, autour de la tumeur épidermoïdale, un gonflement hyperplasique provenant du tissu connectif environnant. Ce gonflement se présentera différemment suivant que la forme sera celle du comédon ou du grain de mil. Dans le comédon nous trouvons un gonflement saillant, portant en son milieu ou excentriquement un orifice plus ou moins grand qui conduit dans la cavité, mais le gonflement résulte en majeure partie d'une production nouvelle de tissu connectif. Lorsque nous avons affaire à la forme du grain de mil, nous trouvons enkystée dans la profondeur une masse épidermique dure ou bien une masse se rap-

[1] Luigi Porta, *Dei tumori folliculari sebacei*. Milano 1856, p. 32.
[2] Chez les anciens ἰονθος ou *varus*.

prochant plus de la consistance du miel. Ces deux espèces de grosseur peuvent avoir une apparence tout à fait incolore, mais il n'est pas rare de voir leur surface être le siége d'une pigmentation jaune ou brune. Depuis Bateman, on les a comprises sous le nom de *mollusques*. Ce nom n'a pas été dans le principe très-nettement défini[1], mais on a pris de plus en plus l'habitude de le limiter à cette forme, d'après une opinion devenue très-répandue et basée sur une observation, selon moi faussement interprétée, de Tilesius.

Les mollusques de cette espèce apparaissent au premier abord comme des verrues molles ordinaires, et une masse de petites tumeurs que l'on appelle *verrues* ne sont que de semblables mollusques. Ce sont de petits nodules qui ne dépassent souvent pas la grosseur d'une tête d'épingle, peuvent cependant acquérir un développement considérable et atteindre le volume d'une noisette et au delà. Beaucoup de verrues historiques, sur les portraits de grands hommes de l'antiquité, appartiennent à cette catégorie. On a fait ensuite entre elles des distinctions : on les a divisées en deux subdivisions, les *contagieuses* et les *non contagieuses*. Bateman fut le premier, et il fut imité par d'autres observateurs anglais, à faire remarquer que non-seulement il n'est pas rare de voir se former chez le même individu un grand nombre de semblables mollusques, mais qu'ils règnent souvent aussi dans certaines familles et qu'ils se développent en particulier chez les enfants, après avoir préexisté chez les domestiques. On en a conclu qu'il s'épanche au dehors du kyste quelque chose qui porte le principe contagieux. En effet, on pourrait facilement se figurer une semblable contagiosité, s'il était vrai que des animaux comme l'acarus des follicules, ou des champignons, comme on croyait les avoir trouvés dans le *grain de mil*, y étaient contenus ; seulement on n'a pu jusqu'à présent arriver à découvrir rien de semblable.

D'autre part on ne peut admettre comme indubitable l'interprétation de ces observations. Déjà Wilson[2] a fait remarquer

[1] Du reste, on lit déjà dans Plenck, *Doctr. de morbis cutaneis*. Viennæ 1776, p. 87 : *Verruca carnea seu mollusca est tuberculum molle, sensile, cuti concolor vel rubens, sæpe pilosum. In naso et facie ut plurimum invenitur. Videtur admodum magna glandula cutanea quasi esse.*

[2] Erasmus Wilson, *Die Krankheiten der Haut*, traduit de l'anglais en allemand par Schröder, 1850, p. 500.

qu'il ne s'agit que de l'apparition nombreuse et simultanée d'une affection ordinaire chez le même ou chez différents individus et qu'il pourrait bien n'y avoir que coïncidence sans aucun rapport de causalité. La question n'est pas tranchée expérimentalement. Par l'inoculation, comme l'ont entrepris Henderson et Paterson, on n'est pas arrivé à produire de néoplasmes semblables, ainsi que cela était à prévoir, puisqu'il s'agit des follicules pileux et que l'on n'y a pas introduit directement la substance. En tout cas on ne connaît pas de différence génésique entre le molluscum contagieux et celui qui ne l'est pas; on pourrait tout au plus rejeter la contagiosité de ceux dont les conduits excréteurs sont oblitérés et l'admettre pour ceux dont les conduits excréteurs sont restés ouverts.

Je ne tiens du reste pas pour invraisemblable, et je le prouverai plus tard par un exemple, que, lorsque le produit de sécrétion d'un molluscum pénètre dans un follicule pileux sain, il s'y développe une affection analogue et que la formation de produits semblables ne puisse en être provoqée. Une ancienne expression attribue à ces personnes le pouvoir de la *contagion*, et le peuple croit que le contact suffit pour transmettre les inflammations folliculaires. Mais si tel est le cas, il ne s'agirait cependant en aucune façon d'une infection spécifique; on pourrait seulement admettre que, lorsque des substances irritantes pénètrent dans un follicule pileux, elles y causent une irritation dont la conséquence est de provoquer des formations analogues. Lorsqu'une domestique fait beaucoup de caresses à l'enfant qu'elle soigne, on peut aisément se figurer que la matière sébacée sécrétée sur sa figure arrive aux orifices des follicules pileux de l'enfant et y provoque un état d'irritation analogue à celui qui existait dans ses propres glandes et dans ses follicules.

Un autre cas de transformation des comédons se présente lorsque les follicules tuméfiés, notamment là où la peau est mince et où les follicules n'ont pas une grande profondeur, font saillie au-dessus de la surface et forment une proéminence notable. Il en résulte une sorte de production polypeuse et, suivant que l'orifice est ouvert ou fermé, un comédon ou un grain de mil polypeux. Si ces excroissances sont très-allongées, elles peuvent donner lieu à la surface, à un long appendice, et lors-

qu'il y a notamment en jeu quelque cause mécanique qui favorise ce développement, elles peuvent prendre peu à peu la forme de produits que déjà Galien désignait du nom d'*akrochordon*. Cette forme se rencontre le plus souvent au cou et autour des paupières, jusque vers les tempes. J'ai notamment plusieurs fois remarqué chez des femmes que les petits enfants qu'elles portent sur le bras ou sur les genoux tirent après ces polypes cutanés, qui deviennent ainsi peu à peu de plus en plus longs. Il est possible que plus tard le contenu de l'akrochordon se vide par la pointe et que la poche vide s'affaisse, de telle sorte que l'on croit avoir sous les yeux un simple polype cutané. Ce qui se voit dans les akrochordons, peut parfois arriver pour des groupes entiers de follicules, à savoir qu'un seul follicule dilaté avec prolifération du tissu connectif ambiant fasse saillie au-dessus de la surface cutanée. Le gonflement peut ici aussi revêtir une forme presque polypeuse; cependant il est le plus souvent aplati et en même temps plus rugueux à sa surface, plus véruqueux, comme on dit. C'est à cette variété que se rapporte notamment une certaine espèce de tumeurs cutanées congénitales : le *nævus folliculaire*. On rencontre cependant des formes tout à fait semblables, acquises, et Porta[1] en a particulièrement cité les cas les plus intéressants. —

De ces formes qui représentent les états du développement le moins avancé, on arrive, comme transition, aux *athérômes proprement dits*, qui s'en distinguent surtout par le volume qu'atteint la masse épidermique qui y est contenue. Car c'est là le seul caractère qui décide du nom. Qu'un grain de mil ou qu'un comédon acquière la grosseur d'un pois, et on commence déjà à parler d'un *athérôme*, et lorsque la tumeur a la grosseur d'une cerise, d'une noisette ou même d'un poing, personne ne songe à lui appliquer l'appellation classique d'*athérôme*.

L'orifice du follicule peut encore être perméable, même dans ces formes volumineuses, et lorsque l'on étudie les beaux travaux et les dessins qu'ont publiés sur ce sujet Astley Cooper[2] et Luigi Porta, il est facile de se convaincre qu'indubitablement le déve-

[1] Porta, *l. c.*, p. 37, 42, 49, tabl. I, fig. 15; tabl. II, fig. 1; tabl. III, fig. 1.

[2] Astley Cooper and Benjamin Travers, *Surgical Essays*. Lond. 1820, t. II, p. 229, tabl. VIII.

loppement de ces tumeurs procède des follicules pileux. La seule difficulté qui pourrait surgir viendrait de ce que le rapport de la tumeur avec la surface ne pourrait plus être bien reconnu. Ici il faut d'abord se rappeler qu'en effet tout ce que l'on appelle *athérôme* n'appartient pas à cette catégorie ; qu'il existe spécialement aussi des néoplasmes cystiques dermoïdes. Je traiterai plus particulièrement de ceux-ci dans le chapitre des kystômes ; aussi me bornerai-je pour le moment à observer que la plupart des auteurs modernes ont reconnu ces deux formes et que la discussion a surtout porté sur les limites qui les séparent l'une de l'autre. Ainsi, tandis que les uns n'admettent la nature néoplasique que pour les athérômes des organes internes, les autres étendent encore plus ou moins ce caractère à beaucoup d'athérômes de la surface externe du corps.

On cite ordinairement A. Cooper comme ayant le premier découvert l'origine folliculaire des kystes cutanés. Mais Béclard[1] émettait la même doctrine à peu près en même temps, et Cruveilhier[2], déjà avant eux, en avait exprimé les premiers principes. Dans le fait, ces questions de priorité n'ont, toutes ensemble, aucune importance, puisque, ainsi qu'il a été déjà dit (p. 213), Bœrhaave prenait déjà la question sous son vrai jour et que son illustre disciple Van Swieten[3] la formula absolument comme elle doit l'être aujourd'hui encore et comme elle l'a été par un grand nombre d'observateurs modernes[4]. Philippe von Walther[5] s'éleva le premier contre le développement folliculaire des tumeurs enkystées, bien qu'il l'admît dans une certaine mesure, en montrant que souvent les athérômes se produisent dans la profondeur des organes et renferment un contenu très-

[1] Voy. sa note dans l'*Anat. génér.* de Bichat, édit. de Blandin. Paris 1830, t. IV, p. 434.

[2] Cruveilhier, *Essai sur l'anat. pathol. en général.* Paris 1816, t. I, p. 327.

[3] Van Swieten, *Commentarii in Bœrhaave Aphor.* Lugd. Bat. 1745, t. I, p. 111. *In cute externa folliculi, emissario obstructo, tumentes, nova aggesta materia, nec evacuata, toties in hos tumores (meliceris, steatoma, atheroma) degenerant. In internis et nasci posse similia, docuerunt observationes medicæ.*

[4] Ribbentrop. *Rust's Magazin*, 1845, t. LXIV, p. 3. — Lebert, *Physiologie pathologique.* Paris 1845, t. II, p. 49. *Abhandlungen aus dem Gebiete der praktischen Chirurgie u. pathol. Physiol.* Berlin 1848, p. 91. — Gust. Simon, *Die Hautkrankheiten.* Berlin 1851, p. 268, 351. — v. Bärensprung, *Beiträge zur Anat. u. Path. der menschl. Haut.* Leipzig 1848, p. 85.

[5] *Journal für Chirurgie und Augenheilkunde* von Gräfe u. v. Walther, 1822, t. IV, p. 379.

variable. Une série des meilleurs observateurs[1] se rangea de son opinion, de sorte que le spectateur désintéressé pourrait facilement croire qu'il y a ici deux manières de voir diamétralement opposées. Et cependant il n'existe pas entre les observateurs d'autre différence que celle relative à la fréquence de l'une ou l'autre forme et seulement en tant qu'il s'agit de la peau extérieure. Car tous les athérômes appartenant à la profondeur des organes sont indubitablement des néoplasmes hétérologues; je n'ai encore observé la forme folliculaire du grain de mil nulle autre part que sur la muqueuse buccale et parfois à la voûte palatine[2]. Mais les kystômes athéromateux de la peau demandent à être étudiés par une analyse toute spéciale, afin d'y reconnaître les caractères qui les distinguent.

Il est vrai que dans certains cas d'athérômes ordinaires, la peau peut aussi présenter une surface très-unie par dessus la tumeur, ce qui produit facilement l'impression d'un kyste néoplasique. Cependant, par une dissection fine, on trouve que la tumeur est reliée à la peau par un pédicule tenu et même quelquefois juste à un endroit qui présente déjà extérieurement une dépression ou qui est différemment coloré. La disposition est, d'après cela, la même que dans ces grains de mil où nous ne retrouvons pas non plus l'orifice. Mais on peut, dans une série de cas, se convaincre de la manière dont se fait l'oblitération, et cette conviction puisée à la connaissance génésique de la formation est d'un grand secours en face des doutes que peuvent faire naître d'autres cas. Lorsque l'on examine les bords d'anciens ulcères de la jambe, on trouve parfois toute une série de grains de mil d'un éclat perlé, qui sont encore en partie logés dans les follicules pileux nettement reconnaissables. Ils résultent de ce que. par la rétraction de la cicatrice et par l'extension de la formation cicatricielle dans le tissu environnant, il se fait un rétrécissement ou même une oblitération des orifices des follicules pileux qui y sont contenus.

Chaque gros athérôme présente d'abord une membrane de

[1] Zeis, *Beobachtungen u. Erfahrungen aus dem Stadtkrankenhause zu Dresden*, livr. II. Dresden 1853, p. 1. — Paget, *Lect. on surgical path.*, t. II, p. 86. — Wernher, *Virch. Arch.*, 1855, t. VIII, p. 221. — Hartmann, *ibid.*, 1857, t. XII, p. 430.

[2] *Virchow's Archiv*, 1855, t. VIII, p. 384.

tissu connectif (*pericystium*) qui constitue l'enveloppe externe et renferme un petit nombre de vaisseaux ; elle est extraordinairement mince et délicate[1] et ne saurait en aucune façon être confondue avec ce que les anciens auteurs ont ordinairement appelé la *membrane*. En effet, celle-ci est bien plutôt formée par la couche extérieure d'épiderme compacte, qui peut en effet présenter les apparences d'une coque épaisse comparativement au centre, qui est ordinairement formé de masses grumeleuses, friables, d'épiderme dissocié, ramolli et mélangé de graisse. On trouve notamment presque chaque fois, même lorsqu'il n'y a presque pas de graisse liquide, beaucoup de cristaux de cholestérine, ordinairement si gros que la masse en prend un brillant particulier. Lorsqu'il y a beaucoup de graisse liquide, la couche épidermique externe, dense, est très-mince, le centre très-mou, et l'on remarque dans la masse melliforme de celui-ci des feuillets blanchâtres, qui ont de l'analogie avec les feuillets du cholestéatôme, avec lequel cependant il ne faut pas le confondre. D'autres fois la masse a tout à fait l'apparence de la graisse solide, stéariniforme, de sorte que, d'après l'ancienne terminologie, le nom de *stéatôme* conviendrait alors ; cependant un examen attentif, dans des cas semblables, fait découvrir beaucoup moins de graisse qu'on ne s'y serait attendu. On est, au contraire, souvent surpris de trouver un certain nombre de poils de duvet très-fins disséminés dans la masse pultacée. Leur présence s'explique par la disposition naturelle de certains follicules, qui renferment plusieurs racines de poil. Enfin, lorsque la production d'épiderme est tout à fait régulière, les tumeurs volumineuses peuvent aussi avoir une structure régulière, analogue à celle de l'oignon, en ce qu'elles sont formées de couches serrées de feuillets épidermiques très-minces, concentriquement superposés les uns sur les autres.

Fig. 33.

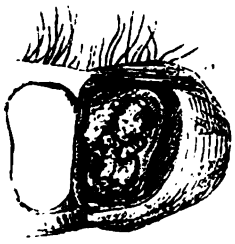

Fig. 33. Athérôme simple du cuir chevelu. Le kyste siége dans le tissu adipeux sous-cutané, la peau le recouvre. On y distingue le centre pultacé, la coque épidermoïdale épaissie et l'enveloppe très-mince du follicule (pericystium). Grandeur naturelle. Coupe.

[1] Cruveilhier, *Traité d'anat. path. génér.*, t. III, p. 346.

On se rend très-bien compte de toutes ces formes[1] lorsque l'on considère les différentes possibilités qui résultent de la disposition variable des follicules pileux et des glandes sébacées; leur composition intérieure vient à son tour éclairer la question de savoir quelle partie de la poche a été le point de départ de la production morbide, en particulier si c'est la paroi du follicule pileux ou les glandes sébacées qui y ont le plus participé.

La raison fondamentale de l'accroissement d'une semblable tumeur est naturellement, avant tout, la sécrétion continue d'épiderme nouveau à la surface de la poche. Car les couches les plus externes du contenu sont toujours les plus jeunes; les plus centrales, les plus anciennes. Le second élément d'accroissement est, suivant les circonstances, l'addition de nouvelle substance sébacée. Mais lorsque la poche a atteint un certain volume, la sécrétion sébacée est suspendue, partie par la pression que la tumeur doit exercer sur les glandes sébacées placées juste à côté du follicule pileux, partie en ce que les glandes sébacées tendent de plus en plus à disparaître à mesure que la poche se distend. C'est pourquoi plus les tumeurs grossissent, plus les sécrétions sébacées diminuent, et lorsque l'on trouve des poches volumineuses qui sont principalement remplies de matière sébacée ou d'une masse ressemblant à du miel, on peut ordinairement admettre que ce sont des dermoïdes de formation nouvelle.

L'athérôme est le plus souvent solitaire. Les grandes loupes du cuir chevelu, qui font peu à peu saillie sous forme de grosses tumeurs (*talpæ*) et présentent alors ordinairement une surface nue, souvent luisante, ont notamment une tendance à exister isolément. Mais elles peuvent quelquefois survenir en grand nombre sur le corps, et il arrive parfois que certaines régions, comme le scrotum, en sont toutes couvertes. Dans des cas semblables, on a de nouveau conclu de la multiplicité à la constitutionalité de ces tumeurs enkystées. On peut l'admettre d'une certaine manière. Il faut qu'il existe ici une certaine altération de la sécrétion dans une assez grande étendue, soit pour faire

[1] Galenus, *Method. medendi lib.* 14, *cap.* 12 : *frequentissima hujus morbi sunt tria genera, quorum singula propriam appellationem græce sunt sortita : ea sunt Atheroma, Steatoma et Meliceris, a similitudine contentarum in tumoribus substantiarum dicta. Est enim aliud eorum veluti sevum, aliud veluti mel, aliud pulticulæ quam atheram vocant, simile* (comp. Galenus, *De tumoribus præter naturam*, chap. V).

produire des masses plus considérables d'épiderme à la paroi des follicules pileux, soit pour amoindrir la sécrétion sébacée et diminuer ainsi la mobilité naturelle des cellules épidermiques les unes sur les autres, ou bien enfin pour faire que la matière sébacée apparaisse sous une forme trop épaisse, voire même trop dure. Jusque-là, rien que de très-admissible. Mais lorsque de la constitutionalité l'on veut conclure à une dyscrasie, c'est en tous cas très-arbitraire et certes le plus souvent à tort. La constitutionalité est ici une propriété purement locale de la peau ou peut-être seulement des follicules pileux.

Lorsqu'il y a multiplicité, les athérômes peuvent être si rapprochés qu'ils se touchent et même qu'ils se confondent en une seule tumeur. La tumeur la plus grande et la plus ancienne comprime alors les plus petites et les plus jeunes ; elle les comprend en quelque sorte dans l'épaisseur de sa paroi, et il peut aisément sembler qu'elles se soient nouvellement développées dans cette paroi. A mon avis, ces formes compliquées ont été souvent confondues avec des dermoïdes athéromateux, dont elles diffèrent génésiquement du tout au tout.

Fig. 34.

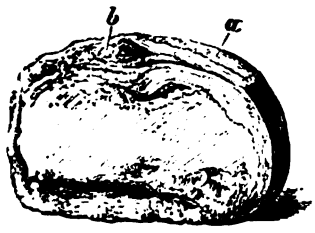

Pour ce qui est de la marche de l'athérôme, il fait souvent un temps d'arrêt dans son accroissement, et, dans ce cas, lorsqu'il est petit, on le supporte sans autre inconvénient. Ordinairement alors les cellules épidermiques subissent plus tard une crétification, soit plutôt extérieurement, de telle sorte qu'il se forme une sorte de coque, soit intérieurement, et alors il se développe seulement en des points isolés des noyaux calcaires, le contenu prend la consistance d'une sorte de mortier, ou bien tout le contenu se transforme en une masse crétacée. C'est

Fig. 34. Athérôme composé, de la grandeur d'une noisette, situé dans la peau de la tête. Il consiste presque entièrement en une masse épidermique dense, qui n'est devenue grumeleuse et fendillée que dans certaines directions. A côté de la grosse tumeur, on en voit sur la coupe, et cela entre la tumeur et la peau, une autre plus petite, applatie, d'une forme lenticulaire, renfermant un contenu tout à fait dense et en partie crétifié, laquelle n'est séparée que par une mince épaisseur de la paroi du kyste (pièce n° 211 de l'année 1858).

ainsi que, sur une pièce de notre collection, le scrotum est rempli d'athérômes crétifiés de la grosseur d'un grain de chènevis jusqu'à celle d'un pois[1]. Si, au contraire, ces tumeurs continuent à s'accroître, elles peuvent devenir le point de départ de troubles ultérieurs par leur proéminence à la surface, et par la pression qu'elles exercent vers l'intérieur. A leur surface, où elles sont exposées à de nombreux frottements, à des chocs et à d'autres actions mécaniques, il se développe souvent des accidents inflammatoires, qui peuvent avoir pour conséquence l'ouverture spontanée du kyste ou contraindre finalement l'individu à se faire opérer.

On sait depuis longtemps que la simple rupture et même la simple incision et l'évacuation du contenu n'amènent pas, dans ces cas, une guérison complète, parce que la surface sécrétant l'épiderme persiste et que l'on n'arrive à une guérison réelle qu'en détruisant cette surface. Cependant je crois qu'on a été trop exclusif dans beaucoup de manuels de chirurgie; j'ai même vu des cas où, après une rupture spontanée, la guérison arrivait après que l'inflammation était survenue sur une grande surface et favorisait la formation de la cicatrice. On a de même obtenu la guérison par une évacuation répétée, en exprimant la masse hors du kyste, comme cela arrive du reste souvent spontanément dans les grains de mil et les akrochordons; il en résulte finalement une forte dépression de la peau. Mais il est beaucoup plus sûr et plus rapide d'extirper en même temps la poche, et quand même l'expérience a appris que l'extirpation des athérômes à la partie chevelue de la tête provoque facilement un érysipèle très-dangereux, cela ne s'applique cependant pas à d'autres localités et n'est pas non plus d'une fréquence telle que cela puisse empêcher d'entreprendre en général l'opération. Cela doit seulement dicter la prudence et l'abstention en cas de petites tumeurs.

D'autre part, la pression qu'exerce la tumeur vers l'intérieur peut dans certaines circonstances être très-conséquente, notamment à la tête, où se rencontrent comparativement le plus souvent les formes volumineuses, probablement parce que la peau y est très-épaisse, que le même follicule renferme souvent plusieurs cheveux et que les masses s'accumulent dans la partie du folli-

[1] Pièce n° 640.

cule qui est situé dans le tissu sous-cutané. Sous l'influence de la pression continue sur le crâne, les os s'atrophient successivement, et il existe, dans la littérature, des exemples où l'atrophie est allée jusqu'à une véritable perforation de l'os[1]. —

Si l'on cherche quelque produit analogue aux athérômes dans les muqueuses, on le trouve d'une manière frappante dans une certaine catégorie de *kystes muqueux*, qui présentent toutes les diverses modifications, depuis le comédon et le grain de mil jusqu'aux formes accomplies de l'athérôme. Bien que cette analogie se trouve scientifiquement établie dans l'opinion déjà relatée (p. 211) que Bœrhaave avait sur les tumeurs ampullaires, et bien que quelques observateurs plus précis de notre époque[2] aient de nouveau insisté sur la nécessité d'embrasser dans une seule classe les maladies « des téguments généraux », on n'en a pas moins, malheureusement, négligé cette comparaison instructive, grâce à la partialité extraordinaire avec laquelle on traite et on divise les différents objets de la question.

Des circonstances diverses y ont contribué. La division devenant tous les jours plus profonde entre la chirurgie et la médecine interne, la scission de l'anatomie et de la clinique, la séparation des tumeurs d'avec les autres produits pathologiques étaient déjà par elles-mêmes autant d'obstacles. Ajoutez à cela que, précisément au sujet de ces kystes, les limites qui en circonscrivent le domaine et les définitions ont subi les variations les plus grandes dans le cours des siècles, et que, en réunissant dans un même groupe des choses tout à fait hétérogènes, la formule dogmatique était exposée aux plus grands changements, suivant que l'on prenait tel ou tel objet pour base de la doctrine. Le nom d'*hydatis* (*aquula*), limité dans le principe[3] à une certaine « tumeur graisseuse siégeant au-dessous de la paupière supérieure et produisant le larmoiement », après n'avoir désigné qu'un mal du tissu adipeux

[1] Rouget, *Comptes rendus de la Société de biologie*, t. II, p. 121. — Lebert, *Bulletin de la Soc. anat.*, 1850, p. 236.

[2] Rayer, *Traité théorique et pratique des maladies de la peau*. Paris 1827, t. II, p. 591. — Hodgkin, *Lectures on the morbid anatomy of the serous and mucous membranes*. Lond. 1840, t. II, part. I, p. 2.

[3] Galenus, *Defenit. med.*

de l'orbite, s'est peu à peu tellement étendu que Charles le Pois[1], au dix-septième siècle, comprenait sous ce nom toute espèce de vésicules scabieuses et miliaires de la peau extérieure. Les vers kystiques furent naturellement rangés dans cette même catégorie; on y fit rentrer les kystes folliculaires proprement dits, les dilatations kystiques des canaux glandulaires, l'œdème vésiculeux, et il n'y a par conséquent pas lieu de s'étonner de ce que finalement l'on crût avoir trouvé le nom génésique dans la désignation d'hydropisie enkystée. La grande autorité de Ruysch[2], qui s'appuyait principalement sur ses recherches touchant les môles hydatiques, fit plus tard prévaloir la théorie d'après laquelle les hydatides se formeraient dans la tunique celluleuse des vaisseaux sanguins, tandis que Nuck et d'autres[3] les faisaient remonter aux vaisseaux lymphatiques. Aucune de ces théories n'a été, à une époque quelconque, unanimement acceptée, et cela avec raison. En effet, il n'existe aucune théorie générale des hydatides ou des kystes, comme on a l'habitude de dire de nos jours. Les différents kystes doivent être placés dans diverses catégories de tumeurs, et chaque genre particulier de kyste doit être jugé d'après un autre type. Ici nous n'avons à nous occuper que des formes procédant des formations folliculaires.

Les différents culs-de-sac qui se rencontrent dans les muqueuses présentent en elles une grande diversité. Dans certaines muqueuses, comme dans celle de la vessie, des uretères, des conduits biliaires, nous trouvons des enfoncements plus aplatis, appelés *cryptes*, qui ont quelquefois un orifice à peine plus étroit que ne le comporte leur étendue, et qui gisent tout aplatis dans la muqueuse; dans d'autres parties, comme au col de l'utérus, les cryptes ou follicules muqueux atteignent déjà une profondeur un peu plus grande. Puis viennent les utricules glandulaires plus allongées, quoique simples, telles que nous les rencontrons dans la muqueuse de l'intestin et de l'utérus; puis les glandes racémeuses, qui vont de plus en plus profondément, comme dans la muqueuse respiratoire. Il peut même enfin arriver que les

[1] Car. Piso, *Selectiorum observationum et consiliorum Liber singul.* Lugd. Bat. 1733, p. 439.

[2] Frid. Ruysch, *Thesaurus anatomicus*, VI. Amstel. 1705, p. 71. *Adversaria anatomica*, decas. I. Amstel. 1717, p. 7.

[3] Van Swieten, *Commentar.*, t. IV, p. 168; comp. t. I, p. 165.

glandes apparaissent comme des organes indépendants à côté du canal tapissé par la muqueuse, comme dans la paroi postérieure de la trachée, où les glandes traversent toute l'épaisseur de la paroi trachéale et forment en dehors d'elle de grands appendices libres appliqués contre l'œsophage.

On comprend aisément, par suite, que dans tous ces points où existent des différences tout aussi grandes, plus grandes même que dans les follicules pileux des diverses régions de la peau extérieure et que dans les glandes cutanées, on comprend, dis-je, que toutes ces variétés se rencontrent aussi dans les muqueuses, telles que nous avons appris à les connaître dans le tégument cutané externe. Lorsqu'il se fait une rétention dans les simples cryptes de la vessie urinaire ou dans des glandes aussi simples que le sont celles de Liberkühn dans le gros intestin, il est très-probable que cette rétention, dans le plus grand nombre des cas, ne se lie pas aussi facilement à une occlusion des orifices que lorsqu'une rétention semblable se fait dans les glandes beaucoup plus allongées de l'estomac ou de l'utérus, ou même dans les prolongements que les glandes rétro-trachéales forment vers l'extérieur. Le siége du kyste sera très-différent lorsqu'il y a eu dilatation à la suite d'une rétention et qu'il s'est formé une poche cystique. Dans l'un des cas, il sera tout à fait superficiel ; dans le second, il sera profondément situé dans la muqueuse ; dans le troisième, il gît tout à fait en dehors de la muqueuse.

Mais il est naturel que les rétentions avec perméabilité de l'orifice soient comparativement beaucoup plus rares dans les glandes muqueuses que dans les follicules pileux, parce que le produit de sécrétion y est plus mou, plus mobile, qu'il peut être bien plus facilement éliminé et qu'il est déjà expulsé par sa masse seule lorsque celle-ci est grande. Dans le fait, la rétention s'observe néanmoins souvent avec des orifices ouverts, et nous trouvons des comédons des muqueuses comme de la peau extérieure. Dans la vessie et l'urèthre on voit souvent de petites masses muqueuses ou de véritables concrétions s'accumuler, tandis que les orifices sont encore ouverts[1]. J'ai observé la même chose à plusieurs reprises dans la muqueuse du gros intestin, où la grosseur

[1] *Virchow's Archiv*, 1853, t. V, p. 403.

des comédons muqueux[1] renfermés dans les glandes isolées de Lieberkühn était telle que l'on pouvait très-aisément reconnaître les orifices à l'œil nu.

Mais le plus souvent les orifices ne sont pas visiblement perméables. Je ne veux pas dire pour cela qu'ils soient en réalité chaque fois oblitérés; ils peuvent n'être que déplacés par suite d'une disposition en forme de soupape, et plus la dilatation grandit, plus l'orifice se resserre, de telle sorte qu'on ne le trouve pas aussi facilement. Mais dans d'autres cas il se fait de véritables atrésies des orifices, comme dans les catarrhes chroniques qui se compliquent de prolifération et épaississement de la surface muqueuse, qui finit par se rétracter.

Ainsi se forment les kystes, tantôt superficiellement, tantôt dans la profondeur. Il peut arriver qu'une muqueuse qui contient beaucoup de glandes, comme l'estomac, semble comme entièrement parsemée de grains de mil muqueux, apparaissant comme de petites perles ou des gouttes de rosée, ou farcie d'œufs de Naboth, comme on peut le voir directement sur le col utérin au moyen du spéculum. Car ces œufs, ainsi que déjà Ruysch[2] l'a montré, et contrairement à l'opinion de Naboth[3] et d'Ettmüller[4], sont des kystes muqueux, et ils sont d'une telle fréquence que même les anatomistes tendent depuis longtemps à les décrire comme des éléments normaux. Morgagni[5] en a donné une remarquable description.

En considérant les différentes formes de ces produits de muqueuses, on voit que, dans le même processus morbide, il peut y avoir des kystes plus superficiels ou plus profonds, suivant que la dilatation porte sur la partie supérieure ou inférieure de la glande. Dans l'estomac la plupart des kystes sont situés si superficiellement qu'ils peuvent simultanément apparaître comme de petites saillies transparentes et comme des grains assez durs et arrondis. Mais parfois la même coupe microscopique montre en un endroit un kyste situé tout superficiellement, faisant même saillie au-dessus de la surface et, dans un autre point, un kyste

[1] *Verhandlungen der Berliner Geburtshülfl. Gesellsch.*, 1848, t. III, p. 204.
[2] Ruysch, *Adversaria anatomica*, dec. I, p. 4.
[3] Martin Naboth, *Diss. de sterilitate mulierum.* Lips. 1707.
[4] Ettmüller, *Epistola problematica de ovario novo.* Amstel. 1715.
[5] Morgagni, *Advers. anat. prima.* Lugd. Bat. 1723, p. 47.

qui se trouve tout à fait dans la profondeur de la muqueuse, à côté des glandes voisines, qu'il comprime. Il peut arriver

Fig. 35.

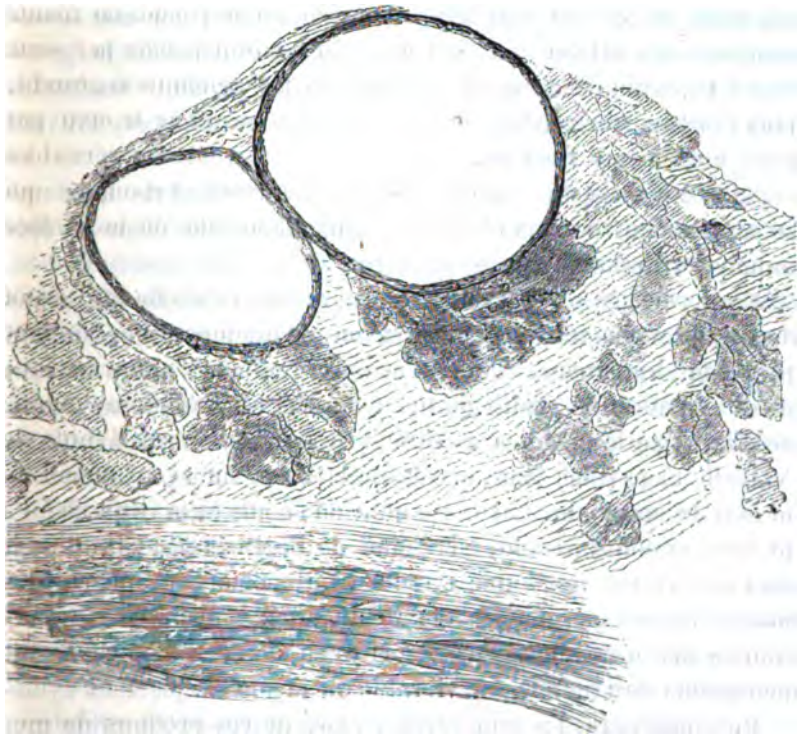

même que plusieurs de ces productions cystiques soient superposées, que, par conséquent, dans différentes parties du même conduit glandulaire il se fasse un développement multiple[1], ainsi que cela arrive souvent dans les tubes urinifères, que dans un même canal, qui en se dilatant forme de petites poches, il se développe peu à peu des dilatations variqueuses et des rétré-

Fig. 35. Kystes muqueux de la muqueuse stomachale après une gastrite chronique. Coupe microscopique. Grossissement 150. On voit à la partie inférieure le tissu sous-muqueux, puis toute l'épaisseur de la muqueuse avec ses glandes racémeuses, et vers l'extérieur deux kystes muqueux arrondis, qui font proéminer la surface et dévier les glandes voisines.

[1] Wilson Fox, *Contributions to the pathology of the glandular structures of the stomach. Med. chir. Transact.* 1858, t. XLI, p. 376, pl. I, fig. 7-9.

cissements, à la suite desquels le canal est transformé en une série de poches superposées[1]. De semblables kystes ont naturellement des proportions très-variables, suivant les différents organes et suivant le volume primitif des parties dont ils procèdent. Les œufs de Naboth commencent ordinairement par une accumulation, qui atteint dans ses plus petites dimensions la grosseur d'un grain de chènevis, tandis que les produits analogues dans l'estomac forment des points tout au plus miliaires, souvent à peine visibles à l'œil nu.

Pour ce qui est du contenu, il est ordinairement de deux natures; ainsi on trouve la plupart du temps réunis des éléments épithéliaux et du simple mucus, qui forme au début une masse filante, gélatiniforme, appelée par quelques-uns *colloïde*. L'épithélium, dans ces cas, n'est pas toujours parfaitement identique avec l'épithélium qui existait auparavant. Plus le sac s'élargit, plus s'altère souvent la conformation de l'épithélium, et tandis qu'au début on trouve dans le kyste le même épithélium qui y était primitivement: de l'épithélium pavimenteux, si c'était de l'épithélium pavimenteux; de l'épithélium cylindrique, si c'était de l'épithélium cylindrique; de l'épithélium vibratile, si c'était de l'épithélium vibratile, il peut arriver plus tard que l'on ne trouve plus que de l'épithélium pavimenteux, tandis qu'auparavant il y avait de l'épithélium cylindrique ou vibratile. Les œufs de Naboth renferment quelquefois de l'épithélium vibratile ou même simplement cylindrique; mais parfois aussi il revêt des formes très-extraordinaires: ce sont de grosses cellules[2] aplaties, à bord crénelé, munies de prolongements qui pourraient facilement amener un observateur inexpérimenté à penser à un cancroïde.

Plus longtemps persiste le kyste, plus les cellules épithéliales se détachent de la paroi et deviennent libres dans la cavité de la tumeur enkystée. Mais elles ne s'y conservent pas comme dans les grains de mil et les athérômes; elles se désagrégent, au contraire, soit en subissant les métamorphoses graisseuses, soit, ce qui est le cas ordinaire, en se ramollissant et en se liquéfiant, transformations pendant lesquelles il n'est pas rare de retrouver des restes

[1] O. Beckmann, *Ueber Nierencysten*, *Virch. Arch.*, 1856, t. IX, p. 221; t. XI, p. 121.
[2] Ch. Henning, *Der Katarrh der inneren weiblichen Geschlechtstheile*. Leipzig 1862, p. 63, tabl. V, fig. 47.

de cellules, de noyaux devenus libres ou d'autres parties analogues. Dans certains endroits, à mesure que la désagrégation avance, il se forme des grains gélatiniformes particuliers à demi mous, d'une structure tantôt simple, tantôt stratifiée. Cela est aussi particulièrement fréquent dans les œufs de Naboth[1]; mais nulle part il n'en résulte des produits plus extraordinaires que dans les dilatations des culs-de-sacs muqueux de la vessie urinaire et de l'urèthre de la femme, qui montrent la plus grande analogie avec les concrétions de la prostate[2]. Dans ces derniers cas, le contenu du kyste a ordinairement une consistance épaisse, filante ou gélatiniforme. Dans certains endroits, celle-ci se conserve même dans de très-gros kystes. Dans d'autres, au contraire, la masse se liquéfie de bonne heure, en partie peut-être par une transsudation dès le début plus aqueuse, provenant de la paroi toujours vascularisée, et en partie par une désagrégation chimique progressive. Ainsi se forment avec le temps des poches en apparence séreuses, les *hydatides* dans le sens précis du mot, qui à l'incision laissent s'écouler un liquide très-tenu.

S'il y a beaucoup d'épithélium, le mucus ou le liquide en prendront naturellement un aspect trouble ; le contenu du sac est tacheté ou bien il est en général plus gris, et lorsque, ce qui n'est pas très-rare, la sécrétion cellulaire n'est pas seulement de nature épithéliale, mais qu'il survient des états plus avancés d'irritation, il peut se mêler au contenu des corpuscules muqueux et finalement des globules de pus qui lui donnent un aspect blanchâtre ou jaunâtre, purulent.

Ces processus morbides s'accompagnent souvent, comme dans la peau, d'une série d'états irritatifs, et ici également sous les deux formes que nous avons distinguées là ; des états réellement inflammatoires que l'on appelle ici catarrhe, la *forme de l'acné*[3], ou des proliférations lentes, la *forme du molluscum*. D'autres fois, au contraire, à un certain degré assez avancé de l'accumulation, survient un amincissement et une atrophie de la paroi et des parties environnantes, qui conduit soit à une perforation et à l'ouverture des kystes à l'extérieur et à une évacuation du con-

[1] E. Wagner, *Archiv f. physiologische Heilkunde*, 1856, p. 504.
[2] *Virchow's Archiv*, t. V, p. 404.
[3] Hodgkin, *l. c.*, p. 38.

qu'à celles de l'acné hypertrophique et couperosée, qui, ainsi que cela se voit sur le nez couperosé, peut s'accompagner des dilatations vasculaires les plus considérables. Figurez-vous un nez semblable à la place du col utérin ; au lieu des comédons et des grains de mil, vous aurez des œufs de Naboth renfermant du mucus et du pus ; placez-les au milieu de tissus gonflés, parcourus par des vaisseaux variqueux, vous aurez ce que j'appellerai un *acné hyperplasique du col utérin*. Ordinairement on l'appelle un infarctus utérin, une inflammation folliculaire, un catarrhe folliculaire, une endométrite avec hypertrophie ou de quelqu'autre nom encore. C'est essentiellement toujours la même affection, mais une affection de la plus haute importance pour l'état et les fonctions de l'organe et pour la santé de la femme malade. M. Carl Mayer[1] en a éclairé l'histoire clinique par les dessins les plus frappants ; il en a particulièrement distingué les différents degrés dans leur développement successif, et on peut regarder aujourd'hui comme acquis à la parfaite connaissance des médecins un sujet aussi important, qui auparavant a souvent été rangé à tort dans la symptomatologie générale des flueurs blanches ou de la leucorrhée.

Un peu plus haut, dans le canal cervical de l'utérus, se trouve le lieu d'élection ordinaire pour la forme d'akrochordon. On y voit souvent à côté d'un grand nombre d'œufs de Naboth occupant la paroi, des polypes finement pédiculés qui renferment un kyste ou même toute une série de ceux-ci. Ils n'acquièrent la plupart qu'un très-petit volume. C'est cette forme, lorsque l'on regarde à travers le spéculum, qui apparaît si souvent, faisant saillie hors de l'orifice utérin externe sous la forme d'une petite vésicule ou d'une petite massue rouge. Leur point d'insertion est à une hauteur très-variable, souvent peu éloigné au-dessus de l'orifice externe, parfois cependant tout à fait contigu à l'orifice interne.

Fig. 37.

Fig. 37. Polype vésiculeux du col utérin, faisant saillie hors de l'orifice externe. Vu à travers le spéculum. D'après un dessin de M. Carl Mayer.

[1] Carl Mayer, *Klinische Mittheilungen aus dem Gebiete der Gynäkologie*, livr. I. Berlin 1861, tab. II.

La forme du molluscum à large base, qui résulte de l'agglomération d'un grand nombre de kystes, se trouve le plus souvent dans les excroissances qui procèdent de la muqueuse du corps utérin, de la cavité utérine proprement dite. Les dilatations cystoïdes avec oblitération des orifices arrivent assez fréquemment dans les glandes utriculaires de l'utérus. Il est une forme de l'endométrite chronique qui, tout à fait analogue à la gastrite folliculaire signalée plus haut, produit à la surface de la muqueuse de nombreux petits kystes semblables à des perles[1], tandis qu'en même temps toute la muqueuse s'épaissit et se rétracte, de façon à revêtir

Fig. 38.

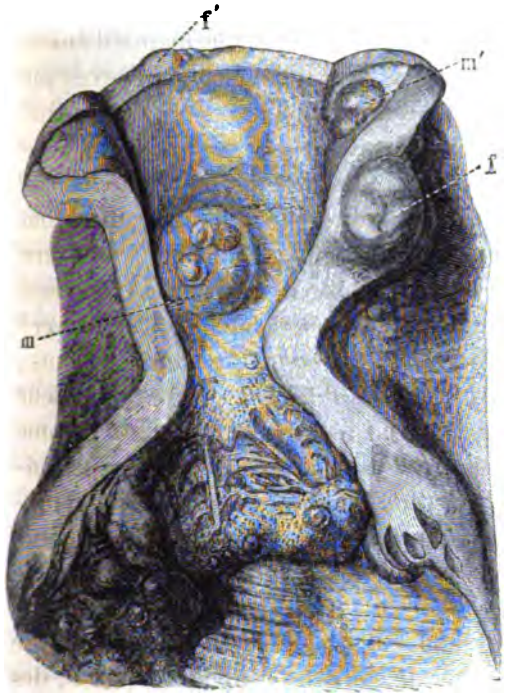

Fig. 38. Endométrite chronique cystique polypeuse. L'orifice externe est dilaté en forme d'entonnoir et les deux lèvres sont le siége d'un gonflement très-considérable. De nombreux œufs de Naboth isolés ou groupés proéminent au-dessus du tissu gonflé et hyperémié (acné). A droite on voit sur la coupe que ces kystes muqueux n'appartiennent pas seulement à la surface, mais qu'ils s'étendent jusqu'à une assez grande profondeur. En remontant plus haut dans le canal cervical, les replis palmés sont fortement accusés et ils donnent naissance à toute une série de polypes vésiculeux ou charnus, notamment à gauche, où s'en trouve un, volumineux, pédiculé, piriforme, qui atteint presque l'orifice externe. On trouve encore quelques petits kystes muqueux dans l'orifice interne. Puis vient la cavité un peu dilatée du corps utérin, qui était remplie de liquide et dont la muqueuse est lisse (hydrometra levis). Un peu au-dessus de l'orifice interne se trouve à gauche, à plat sur la paroi, un gros mollusque renfermant des kystes muqueux qui, avant l'incision, bouchaient presque entièrement l'orifice interne. Plus haut, en *m'*, s'en trouve un plus petit, semblable, près d'un des orifices des trompes. La paroi utérine en général, est plutôt amincie; mais en *f* et *f'*, elle renferme deux myômes interstitiels (corps fibreux) de petite dimension. Un troisième, un peu plus volumineux, cause la saillie indiquée par la place luisante sur la paroi postérieue, qui n'est pas incisée (pièce n° 26 de l'année 1863).

[1] E. Wagner, *Archiv für physiol. Heilkunde*, 1855, p. 289.

l'aspect d'une membrane séreuse. Il peut alors se faire qu'il ne se produise aucune saillie. Celle-ci ne survient ordinairement que lorsqu'en des points isolés seulement les glandes se dilatent par groupe et qu'en même temps le tissu interfolliculaire entre en prolifération. Plus les végétations partielles siégent haut, plus il y a tendance à ce qu'il en résulte des mollusques à base large, renfermant des kystes volumineux de la grosseur d'un grain de chènevis jusqu'à celle d'un pois. Lorsque l'on incise l'utérus, ils apparaissent comme des proéminences aplaties, molles, dont la surface est ordinairement très-richement vascularisée. S'ils s'accroissent fortement, ils font peu à peu plus de saillie au-dessus de la surface, prennent la forme d'un champignon ou s'allongent en véritables polypes pédiculés, qui descendent de plus en plus vers l'orifice interne et le col de l'utérus.

L'importance pathologique de ces produits est beaucoup plus grande que celle de leurs analogues dans la peau extérieure. Tandis qu'un nez couperosé a rarement pour celui qui en est atteint d'autre inconvénient que de porter quelque préjudice à l'esthétique, ces formes ont ordinairement des conséquences assez grandes, dues particulièrement à ce que les vaisseaux dilatés de leur surface donnent lieu à des sécrétions et à des hémorrhagies, et qu'il se développe ainsi une disposition à des leucorrhées et à des métrorrhagies, qui peuvent devenir très-compromettantes pour la santé et même la vie de la malade. Il est particulièrement digne de remarque que, dans ces cas, la disposition aux hémorrhagies ne semble nullement en rapport avec les vaisseaux qui pénètrent dans le pédicule; en effet, l'extirpation de ces polypes ne donne pas ordinairement lieu à des hémorrhagies aussi fortes que l'on devrait s'y attendre d'après la durée, la persistance et l'intensité des métrorrhagies antérieures. Ceci s'explique par ce que les vaisseaux de la surface forment de nombreuses ramifications, d'un gros diamètre et à parois minces, tandis qu'au contraire les vaisseaux du pédicule sont peu nombreux et possèdent des parois épaisses, contractiles.

Les mêmes formes composées que présente l'utérus se rencontrent aussi sur *la muqueuse stomachale*, qui, dans toute sa disposition, présente la plus grande analogie avec la muqueuse utérine. Je reviendrai plus tard sur ces états morbides, lorsque nous nous

occuperons des tumeurs glandulaires épithéliales. Je me bornerai ici à vous dire quelques mots d'une pièce très-instructive, provenant du *colon* et présentant un vrai type des altérations dont nous nous occupons. On y trouve de simples kystes muqueux, un

Fig. 39.

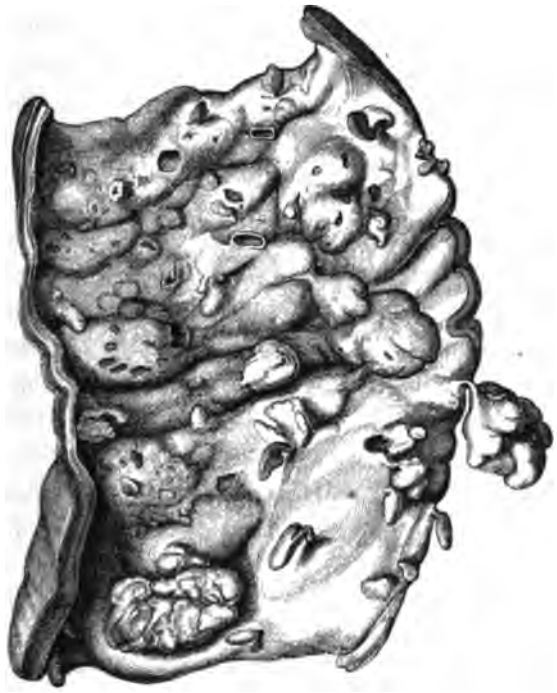

nombre très-considérable de molluscums et des polypes en rapport avec eux. Cette forme diffère de la colite polypeuse ordinaire, dont Luschka[1] et Lebert[2] ont donné des dessins, et qui appartient plutôt aux formes de tumeurs hyperplasiques. Mais elle ne s'en rapproche pas moins; car, ordinairement du moins, les glandes sont fortement intéressées même dans les hyperplasies. Elles ont, du reste, une étiologie presque identique l'une et l'autre. Déjà dans l'observation la plus ancienne que je connaisse

Fig. 39. Colite cystique polypeuse (pièce n° 169 *a* de l'année 1859).

[1] Luschka, *Ueber polypöse Vegetationen der gesammten Dickdarmschleimhaut*, *Virchow's Arch.*, 1861, t. XX, p. 133.

[2] Lebert, *Traité d'anat. path.*, t. II, p. 316, atlas, pl. CXXII, fig. 1-2.

de ce genre et que Menzel[1] a publiée avec des dessins, il est fait mention de récidives de dysenterie; de même, dans toutes celles qui ont été publiées ensuite, il est question soit de dysenterie, soit de diarrhée chronique, sanguinolente. La portion d'intestin, dessinée dans la fig. 39, provient d'un jeune homme de quinze ans, qui a succombé à une dysenterie chronique, compliquée de cirrose du foie et d'hydropisie. On y voyait un grand nombre de saillies arrondies, aplaties, vésiculeuses, de consistance presque fluctuante; beaucoup d'entre elles étaient munies d'orifices arrondis ou irréguliers, plus ou moins grands, qui donnaient issue à une masse muqueuse gélatiniforme; celles qui étaient closes montraient aussi à l'incision des cavités de diverses grandeurs, remplies de mucus. Sur ces tumeurs, et entre elles, se trouvaient implantés de nombreux appendices simples ou ramifiés, munis la plupart d'un pédicule mince et renfermant à leur tour des kystes muqueux. L'examen attentif montra partout que la maladie provenait d'une accumulation de mucus dans les glandes de Lieberkühn, notamment dans leurs parties les plus profondes. Au-dessous de l'accumulation, la substance interstitielle s'était atrophiée et les masses muqueuses de différents conduits glandulaires s'étaient réunies au-dessous de la surface, pour y former de grosses boules, dans lesquelles on pouvait encore reconnaître l'ancienne division par de fines traînées blanchâtres, formées par des débris épithéliaux. La dilatation des kystes muqueux résultait donc en partie d'une ectasie et en partie, surtout même, de la confluence des glandes muqueuses dilatées et obstruées. —

Il n'existe pas une seule muqueuse où il ne puisse, suivant les circonstances, se former des kystes folliculaires et des polypes, et ce serait chose fort longue que de vouloir passer en revue tous ces cas particuliers. Aussi me bornerai-je à citer encore les endroits où le développement revêt un caractère particulier, ou bien où il prend une importance sérieuse. C'est le cas pour l'*antre d'Highmore*, où ces productions sont relativement fréquentes et revêtent toutes les formes qui se voient dans l'utérus sur les œufs de Naboth. On trouve d'abord dans la paroi du sinus maxillaire des vésicules tantôt uniques, tantôt multiples, qui sont remplies

[1] Menzel dans les *Acta medic. Berol.*, t. IX. Berol. 1721, p. 68, fig. 1.

d'un mucus clair ou opaque ou bien d'une masse purulente ou épithéliale[1]. Ces vésicules font peu à peu saillie au-dessus de la surface, prennent la forme de mollusques et de polypes[2], et ces polypes peuvent finir par acquérir un volume tel qu'ils remplissent toute la cavité. Ces grosses vésicules n'ont plus ordinairement un contenu aussi épais; le mucus se ramollit et forme un liquide plus mince et plus aqueux. Si le produit morbide s'accroît de plus en plus, le sinus ne suffit quelquefois plus à le contenir, et il en résulte qu'il se dilate et que l'os s'atrophie. Cet état semble être celui que l'on a souvent décrit sous le nom d'*hydropisie du sinus;* du moins n'existe-t-il aucune observation probante qu'une hydropisie libre soit arrivée dans l'antre à un si grand développement, et je considère comme vraisemblable ce que M. Giraldès[3] a le premier signalé, à savoir qu'ici ordinairement on a commis une erreur. Lorsqu'il existe un polype aussi développé, on peut, en ouvrant le sinus, arriver immédiatement dans la cavité du polype, sans remarquer que le liquide était contenu dans une enveloppe spéciale, absolument comme en incisant un sac d'échinococque, l'incision comprend en même temps la vésicule de l'animal.

Fig. 40.

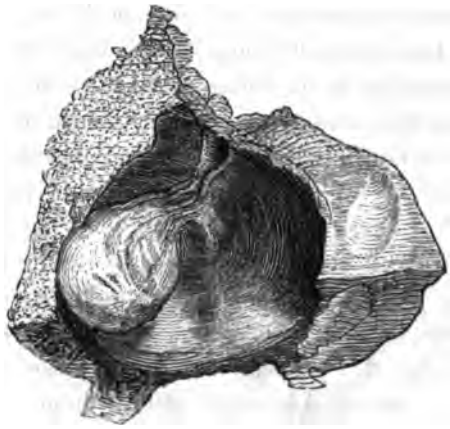

Parmi les glandes qui prennent un développement considérable, je citerai les *glandes rétrotrachéales.* On les découvre derrière la trachée, de telle sorte que leurs orifices s'ouvrent dans la cavité trachéale. S'il s'accumule dans une semblable

Fig. 40. Gros polype vésiculaire du sinus maxillaire. Grandeur naturelle (pièce n° 592).

[1] Luschka, *Ueber Schleimpolypen der Oberkieferhöhlen, Virchow's Arch.*, 1855, t. VIII, p. 423.

[2] Billroth, *Ueber den Bau der Schleimpolypen.* Berlin 1855, p. 14, tabl. II, fig. 7.

[3] J. A. Giraldès, *Des kystes muqueux du sinus maxillaire*, Mém. de la Soc. de chir. de Paris, 1853; *Virchow's Arch.*, 1856, t. IX, p. 463.

poche glandulaire une plus grande quantité de sécrétion, il peut, même lorsque l'orifice n'est pas encore devenu tout à fait imperméable, en résulter l'apparence d'un kyste indépendant qui serait placé entre la trachée et l'œsophage. Il peut plus tard s'y trouver des poches remplies de pus etc., qui ressemblent à des abcès idiopathiques. — D'autres kystes se produisent rarement dans les voies aériennes. La forme la plus parfaite est celle qui se développe dans les ventricules de Morgagni et qui donne parfois lieu à la formation de *polypes vésiculaires du larynx*. Ceux-ci commencent par faire une saillie aplatie au-dessus de la surface de la muqueuse, comparable au début à des œufs de Naboth; ils proéminent peu à peu toujours davantage, mais conservent toujours une base large. Ils entretiennent une irritation permanente dans les parties voisines.

Fig. 41.

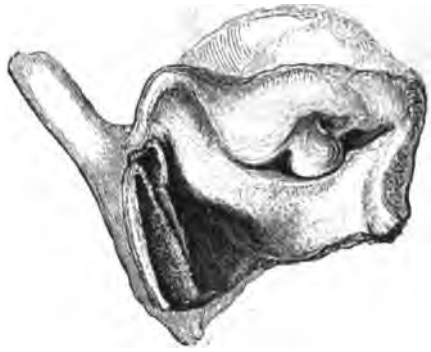

On trouve parfois des kystes muqueux considérables dans le *vagin* (fig. 42), surtout dans son tiers externe. Leur développement n'a été jusqu'ici l'objet d'aucune étude attentive, et on ne peut dès lors dire avec certitude s'ils procèdent de follicules. Cependant leur situation et leur contenu présentent une analogie si parfaite avec les autres kystes muqueux, notamment avec les œufs de Naboth profondément situés, que je dois regarder comme vraisemblable leur origine glandulaire. Je les ai vus atteindre jusqu'à la grosseur d'une noisette et aussi bien immédiatement au-dessous de la surface qu'à une certaine profondeur.

Je regarde comme superflu de citer un nombre encore plus considérable de localités où se rencontre ce genre de produit morbide. Je dirai seulement qu'à l'orifice externe de l'urèthre chez la femme, à la muqueuse du nez, des lèvres, des uretères.

Fig. 41. Polype vésiculaire du larynx, faisant saillie hors du ventricule de Morgagni, provenant d'un vieillard chez lequel les cartilages du larynx étaient singulièrement difformes (pièce n° 218 *a* de l'année 1859).

on rencontre tantôt l'une, tantôt l'autre des formes dont il a été question. On peut appliquer aisément le schema, qui en a été

Fig. 42.

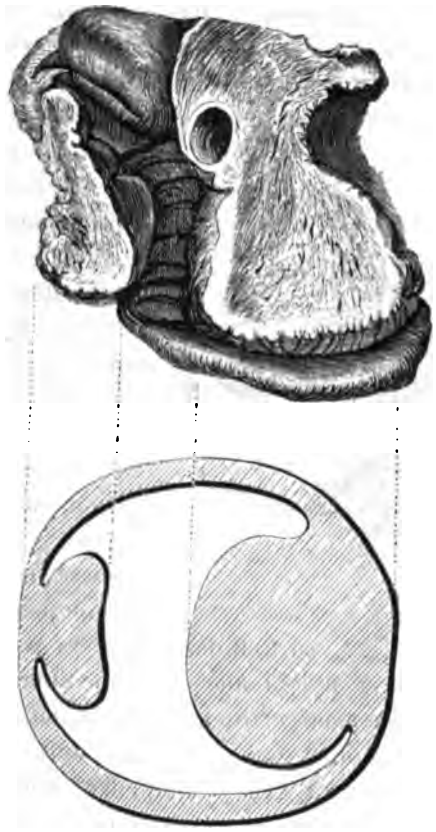

donné partout où se trouvent des glandes ou des utricules muqueux dans des membranes muqueuses, et on pourra, sans aucune difficulté, distinguer les diverses formes, une fois que l'on aura reconnu la marche que suit le développement en général.

Fig. 42. Kyste muqueux du vagin, profondément situé, dans un cas où les parois postérieure et antérieure présentent encore un repli longitudinal notable comme rudiment du double canal vaginal primitif. Cette dernière disposition est représentée en bas, schématiquement, sur une coupe du vagin. Le repli le plus épais répond à la paroi antérieure (pièce n° 354 *b* de l'année 1858). Il existait en même temps une tumeur multiloculaire de l'ovaire.

DOUZIÈME LEÇON.

(10 janvier 1863.)

Kystes par rétention dans des canaux plus larges.

Dégénérescence cystique de l'*appendice vermiculaire* comme type.

Diversité des kystes par rétention, suivant que la sécrétion des glandes ou des surfaces fournit la plus grande partie du contenu des kystes : A. *Simple rétention de la sécrétion de la surface.* Transformation successive du contenu : désagrégation des parties cellulaires, transformation du mucus en albuminate de soude, transsudation aqueuse provenant des vaisseaux de la paroi ; mélange d'épanchements hémorrhagiques. Transformation des kystes muqueux en kystes séreux et sanguins. Irritation plus forte des parois : sécrétion purulente, induration, péricystite. *Bronchiectasie :* inspissation caséeuse du contenu, confusion avec le tubercule. B. *Formes mixtes provenant de l'accumulation de sécrétion fournie par des glandes et par des surfaces.* Comme exemple, *la rétention de la bile.* Kystes biliaires primitifs : accumulation de la bile, inspissation, cristallisation et concrétion. Hydropisie cystique de la vésicule : résorption et sédiments de la bile, accumulation de mucus, résolution de celui-ci, exsudation aqueuse. Kystes des voies biliaires : kystes muqueux et séreux.

Organes génitaux de la femme : 1° *Hydropisie des follicules de l'ovaire.* Leur production avant la puberté. Différence d'avec l'hydropisie ordinaire de l'ovaire. Rapport avec l'ovule. Nature catarrhale de cet état. 2° *Hydropisie des trompes.* Atrésie de l'orifice abdominal. État variable de l'orifice utérin. Épanchements hémorrhagiques. Situation des tumeurs. Écoulement possible du contenu par l'utérus ; perforation dans les parties voisines. 3° *Kystes des ligaments larges.* Les hydatides terminales des conduits de Müller et de Wolff. Kystes du parovarium. Kystes de formation nouvelle dans les ligaments. 4° *Hydrométrie* (hydrops uteri). Rapport avec le catarrhe et la flexion de l'utérus.

Voies aériennes : bronchiectasie et trachectasie (dilatation des bronches et de la trachée) cystiques.

Voies urinaires : 1° *Vessie urinaire :* formation de diverticulums. 2° *Uretères et bassinets rénaux :* hydronéphrose. Formes congénitales et acquises. Causes. Atrophie des reins. Transformation du contenu. Diagnostic. Hyperplasie compensatrice de l'autre rein. Danger d'urémie. 3° *Canaux urinaires :* hydropisie rénale enkystée, reins hydatiques. Kystes urinaires. Forme congénitale. Atrésie des papilles. Reins kysteux des adultes : atrésie des canaux urinaires, contenu albumineux, confluence.

Glandes salivaires : Grenouillette sublinguale. Hypothèses diverses. Nature chimique du contenu. Grenouillette parotidienne et pancréatique : formes cylindrique et cystique. Ptyalectasie et ptyalocèle. Forme dermoïde.

Testicules : Spermatocèle (hydrocèle spermatique). Spermatozoaires dans le liquide libre de l'hydrocèle. Kystes spermatiques. Leur prétendue nouvelle formation. Développement partant des parties rudimentaires du corps de Wolff. Vas aberrans et corps innominé. Les hydatides de l'épidydyme.

Glande mammaire de la femme : Kystes laiteux. Transformation successive en kystes gélatineux et sanguins. Kystes butyriques. Galactocèle.

Nos considérations sur les tumeurs par rétention nous amènent maintenant à nous occuper des espèces qui procèdent de canaux plus larges. Elles se confondent souvent, dans leur mode de dé-

veloppement et leur histoire ultérieure, avec la série des formations cystiques qui ont été traitées en dernier lieu et qui procèdent de petits canaux glandulaires.

Il est une partie du corps qui reproduit en grand, relativement à la dilatation cystique, exactement ce qui arrive en petit dans un simple utricule glandulaire de membrane muqueuse, c'est l'*appendice vermiculaire*[1]. La disposition de cet appendice, qui part du cæcum pour former un canal allongé, cylindrique, fermé à son extrémité, sécrétant à sa face interne et déversant dans le cæcum son produit de sécrétion, cette disposition, dis-je, est absolument en grand la même que celle d'une glande, avec cette seule différence que sa paroi contient à son tour des glandes de toute espèce. Lorsque l'appendice vermiculaire sécrète, il sécrète ordinairement une masse muqueuse; il se comporte donc aussi sous ce rapport comme une grosse glande muqueuse. Lorsque la sécrétion s'accumule dans son canal, il se dilate peu à peu, et le simple cylindre finit par se transformer en une poche arrondie. En même temps l'orifice peut être simplement rétréci ou oblitéré; cependant il est des cas où le rétrécissement ou l'oblitération se fait plus en arrière. Dans ce cas, l'orifice et une partie du canal peuvent encore être libres, de telle sorte qu'une sonde pénètre à une certaine distance jusqu'au point où le canal est rétréci ou oblitéré (ordinairement par suite d'une inflammation de la paroi ou des parties voisines). Ce n'est que derrière cet endroit, parfois déjà reconnaissable à l'extérieur par une espèce d'étranglement, que se trouve l'enkystement, qui peut pendre dans la cavité abdominale comme un kyste suspendu à un pédicule relativement mince. J'ai observé un cas où la dilatation cystique avait acquis le volume d'un poing. La plupart du temps le kyste, arrivé à un certain degré de croissance, reste stationnaire, parce qu'il se développe autour de lui une péritonite adhésive partielle (périthyphlite), qui s'accompagne en même temps d'un épaississement du revêtement séreux. Je n'ai trouvé que rarement la paroi amincie en raison du degré de la dilatation.

Le kyste ainsi formé est entièrement rempli au début par du

[1] Dans des proportions encore plus grandes, on trouve de semblables kystes muqueux dans les atrésies congénitales, souvent nombreuses, de l'intestin, où les différentes parties étranglées se dilatent et forment de grandes cavités remplies de mucus.

mucus filant, vitreux, qui est aussi compacte que le bouchon muqueux si connu qui se trouve dans le col utérin des femmes enceintes; on peut le saisir avec des pinces et le couper avec des ciseaux. La consistance compacte du mucus peut aisément, dans ces cas, faire croire à l'existence d'une tumeur solide, qui appartiendrait à la catégorie des colloïdes[1]; seulement il ne s'agit de rien autre que d'un simple kyste muqueux, qui dérive de la dilatation et de l'oblitération partielle de l'appendice vermiculaire[2].

Il se développe de la même manière, dans beaucoup d'autres endroits, des productions cystiques qui conservent entièrement pendant longtemps, dans la nature de leur produit de sécrétion, le caractère de leur point de départ. Ils sont naturellement très-différents entre eux (p. 117); car ce qui détermine la nature de ces produits n'est pas seulement la sécrétion particulière de la paroi, mais aussi la sécrétion glandulaire, qui vient de loin, s'accumule et se mêle aux produits locaux de sécrétion. Seulement, ainsi que je l'ai déjà dit dans la dernière leçon (p. 235), la composition du contenu ne reste pas toujours la même, ni sous le rapport chimique, ni au point de vue morphologique. Prenons, par exemple, le cas le plus simple, celui d'un kyste muqueux. Lorsque l'existence de la rétention date de longtemps, les éléments cellulaires disparaissent peu à peu, soit en se liquéfiant simplement, soit en subissant la métamorphose graisseuse et en laissant un résidu de graisse libre. Le mucus commence de suite à se transformer. Son produit ordinaire de transformation est le même que nous pouvons aussi obtenir en soumettant le mucus à une digestion artificielle : de l'albuminate de soude à côté de plusieurs substances extractives inconnues. A mesure que se fait cette transformation de la masse muqueuse en substances albuminoïdes alcalines, l'ensemble du contenu cystique se liquéfie, et la masse auparavant si épaisse, d'apparence colloïde, est remplacée par un liquide très-peu épais et aqueux.

Il s'y ajoute encore une autre circonstance. Comme la sécrétion n'est pas ordinairement tout à fait normale, mais qu'elle est plus ou moins catarrhale, il faut admettre dans ces cas que la

[1] Un cas décrit par Gähtgens (*Tumoris colloidis casus singularis*. Diss. inaug. Dorpat 1852) semble avoir appartenu à cette espèce.

[2] Rokitansky, *Lehrbuch der pathol. Anat.*, 1861, t. III, p. 184.

paroi se trouve dans un état permanent d'irritation ; celui-ci est entretenu par la rétention et activé par la transformation des substances retenues. Ainsi croît la sécrétion proportionnellement à la rétention, et la dilatation de la poche suit la même gradation. Mais plus celle-ci avance, plus la muqueuse ordinairement s'amincit ; elle prend peu à peu une texture mince et lisse et devient analogue à une membrane séreuse ; les vaisseaux profonds se rapprochent de la surface et cela d'autant plus que la paroi est plus distendue. Il semble aussi se faire plus tard un changement dans la sécrétion : il ne se sécrète plus de mucus filant, mais un liquide aqueux, séreux, auquel peuvent bien être mélangées de petites quantités de mucus liquide, mais qui ressemble en masse aux transsudats séreux.

Il n'est pas rare qu'à ces liquides séreux s'ajoutent des épanchements hémorrhagiques, notamment aux endroits dans lesquels la vascularisation est considérable ou bien où des états hyperémiques particuliers paraissent de temps en temps, de telle sorte que le *kyste muqueux* primitif qui passe ensuite à l'état de *kyste séreux* et peut finir par donner un *kyste sanguin* (p. 149). Ce sang est naturellement rouge au début ; puis surviennent successivement les transformations connues[1] ; il y a diffusion de l'hématine dans le liquide, dont la coloration devient d'un rouge brunâtre, quelquefois jaunâtre s'il contient une petite quantité d'hématine, quelquefois noirâtre et même noire comme de l'encre si la proportion d'hématine est considérable ; du moins voit-on ces teintes sur les cadavres, où probablement des gaz, produits de décomposition, ont exercé une influence sur la coloration de ces liquides. L'hématine dissoute et transformée imprègne aussi les corps solides contenus dans le liquide, ainsi que les parois du canal ; elle les imbibe et y produit du pigment jaune, brun, rouge et ardoisé.

Enfin il peut aussi arriver que la paroi du kyste soit le siége d'irritations plus fortes, qu'il s'y fasse des sécrétions purulentes, que des masses purulentes se mêlant au liquide lui donnent un aspect opaque, quelquefois blanc jaunâtre. Si le liquide primitif est en lui-même disposé à subir des transformations, celles-ci sont hâtées et compliquées par l'influence du pus, et pour peu

[1] *Virchow's Archiv*, t. I, p. 384.

que le kyste soit ouvert et que par suite de l'air y pénètre, il en résulte ordinairement des transformations putrides très-rapides. On rencontre rarement dans la muqueuse des proliférations hyperplasiques, qui proéminent sous forme d'épaississements ou d'excroissances. Les fortes irritations de la face interne, au contraire, se lient d'ordinaire à une induration croissante, fibreuse, souvent calleuse de toute la paroi; dans ces circonstances il n'est pas rare de voir se développer une véritable péricystite, qui produit dans les parties extérieures du kyste des épaississements, des excroissances et des adhérences.

Tel est, en grand, la marche que suivent presque partout les processus cystiques, marche qui subira naturellement de notables modifications par la texture primitive de la surface et par l'espèce des sécrétions qui en marqueront le début. C'est ainsi que certaines muqueuses sécrètent au début des masses plutôt purulentes que muqueuses; il y a, comme cela se voit si souvent dans l'appareil respiratoire, plus de catarrhes purulents qu'il n'y en a de muqueux. Les dilatations des bronches, les *bronchiectasies* se remplissent ordinairement de pus, lorsqu'il y a stagnation dans leur contenu. Plus tard celui-ci s'épaissit peu à peu et se transforme en une masse caséeuse ou, comme on dit, en une masse tuberculeuse[1]. Il dépend cependant beaucoup des localités où se forment ces produits, ainsi que de la manière dont ils se développent, pour décider si l'on veut ou non les appeler des tumeurs. Jusqu'à présent on n'avait pas coutume d'appeler les bronchiectasies des tumeurs, mais il faut cependant remarquer que notamment l'épaississement caséeux du contenu bronchiectasique a très-souvent amené à regarder ces produits comme des tubercules[2], par conséquent comme de véritables tumeurs. On peut de nouveau voir par là combien est vague, en général, la notion de tumeurs. Moins l'histoire du développement d'une certaine accumulation est connue, plus on est porté à supposer que la poche s'est développée indépendamment et plus on est toujours disposé à l'appeler une *tumeur*.

La difficulté augmente, lorsqu'au lieu des cas dont il a été question jusqu'ici, ce ne sont pas seulement les substances pro-

[1] *Virchow's Archiv*, 1847, t. I, p. 175.
[2] *Path. cellul.*, 3e édit., p. 150 et 398.

duites par la sécrétion locale d'un canal qui s'accumulent, mais le canal qui n'est que le conduit excréteur d'une glande dont le produit spécifique de sécrétion est l'objet de la rétention. Dans ces cas les substances résultant du travail sécrétoire local de la paroi du canal se mélangent peu à peu au produit de sécrétion de la glande, et il se forme souvent des états très-compliqués de transformation, qui présentent de très-grandes différences, suivant que la sécrétion glandulaire persiste ou non à se faire et suivant que la sécrétion locale est forte ou faible.

Je vais étudier avec un peu plus de détails quelques-uns de ces cas, dont les uns pourront servir particulièrement de points de repère caractéristiques dans les considérations attenant au sujet qui nous occupe, et dont les autres ont précisément, comme tumeurs, acquis une certaine renommée et une certaine importance.

Pour ce qui est des stades de transformation du contenu, nous n'avons aucune localité qui nous fournisse des points de vue aussi caractéristiques que les différentes parties des *voies biliaires*. Une ectasie des voies biliaires, notamment lorsqu'elle revêt un caractère cystique, est naturellement remplie de bile dans le principe : elle forme alors un kyste biliaire[1]. Mais sa persistance comme tel dépendra de ce que la bile continue à y affluer et qu'il en arrive constamment à nouveau dans la poche. Si tel est le cas, l'ectasie s'accroît de plus en plus, mais en même temps la bile y stagne, s'épaissit peu à peu, en quelque sorte comme le pus dans les bronchiectasies, dont le contenu devient caséeux par la résorption des éléments aqueux et la précipitation des parties solides. Il se forme quelquefois ainsi dans le foie, notamment vers ses bords ou sur ses faces, des poches de la grosseur d'une noisette jusqu'à celle d'une noix, qui sont remplies d'une bile très-épaissie et formant une sorte de bouillie. Très-souvent la bile[2] stagnante et se transformant donne consécutivement lieu à des précipités et à des cristallisations, notamment de cholestérine, de bilifulvine et d'hématoïdine. Dans quelques cas même, la plus grande partie du contenu se réunit en de semblables masses cristallines. J'ai trouvé des kystes de la grosseur d'une noix qui ne

[1] Cruveilhier, *Anat. path.*, livr. XII, fig. 1-3.
[2] *Würzburger Verhandl.*, 1850, t. I, p. 311.

contenaient presque uniquement que de la cholestérine en grands cristaux mêlés à du pigment. D'autres fois aussi l'hématoïdine domine dans les kystes biliaires simples, tout à fait comme cela arrive dans les anciens kystes d'échinococques du foie[1]; ce cas a acquis une grande importance pour l'histoire de l'hématoïdine, en ce qu'il en a fourni à M. Robin[2] des quantités considérables qui ont permis de soumettre cette substance à un examen plus approfondi. Dans de semblables conditions, la couleur de la masse change; au début le contenu est brun et jaune brunâtre; à mesure que l'hématine apparaît, on voit se développer la couleur rouge, celle du minium ou du rubis, qui caractérise déjà sa présence à l'œil nu.

Mais il arrive beaucoup plus souvent que l'afflux de la bile est interrompu après qu'il s'est fait, à un certain moment, une occlusion du sac. C'est ce qui arrive comparativement le plus souvent pour la *vésicule biliaire*[3]. Lorsque des calculs biliaires se fixent dans le canal cystique ou lorsqu'une rétraction cicatricielle rétrécit l'orifice de la vésicule, la bile qui s'y trouvait au moment de l'occlusion persiste d'abord, quelquefois il s'y forme en plus des précipités, des cristallisations et de petits calculs composés surtout de cholestérine pure; mais dans la plupart des cas la bile disparaît sans laisser de trace, le liquide devient de plus en plus clair, perd sa coloration et finit par ne plus être qu'un fluide tout à fait incolore. Tandis que cette décoloration est probablement l'effet de l'absorption de la bile, la paroi continue à sécréter et produit d'abord du mucus, qui remplit parfois entièrement la vésicule occlusionnée, résultat analogue à ce qui est constant pour les kystes de l'appendice vermiculaire. Puis vient la période où ce mucus se liquéfie davantage et se transforme en une substance albumineuse, ressemblant à de la sérosité simple, à laquelle se mêle une transsudation séreuse provenant de la paroi. La poche se dilate de plus en plus, la vésicule biliaire devient de plus en plus grande, elle fait saillie au-dessous du rebord du foie, elle s'élargit suivant son diamètre transversal, et elle peut, dans quelques circonstances, former une tumeur, qui, déjà pendant

[1] *Virchow's Archiv*, 1847, t. I, p. 427.
[2] *Gaz. méd. de Paris*, 1855, n° 44, p. 684.
[3] Rokitansky, *l. c.*, t. III, p. 281. — Cruveilhier, *Anat. path.*, livr. XXIX, pl. 4.

la vie, fait au bord inférieur du foie une saillie du volume du poing et qui peut, par la forte tension de sa paroi, être prise à tort pour une tumeur solide. On donne ordinairement à cet état le nom d'*hydropisie de la vésicule biliaire*, impliquant ainsi l'idée que dès le début il y a eu excrétion séreuse, comme on l'a admis dans l'hydrocèle et dans les hygroma. Seulement il ne s'agit ici en aucune façon d'une affection de nature hydropique, mais bien plutôt d'une pseudo-hydropisie[1], qui est la conséquence, d'abord de la liquéfaction du mucus, puis de la sécrétion séreuse consécutive ; elle est par conséquent secondaire, de nature essentiellement irritative, et doit être rangée au nombre des catarrhes séreux.

On rencontre aussi des transformations analogues à celles de la vésicule biliaire, dans les conduits biliaires[2], où se voit une dégénérescence cystoïde avec toutes les apparences de la formation kystique indépendante de tout canal préexistant. Comme les kystes biliaires, ces poches se produisent dans le plus grand nombre des cas, près de la surface de l'organe dans les conduits plus périphériques. Cette situation n'est sans doute pas étrangère à ce que l'afflux de nouvelles quantités de bile cesse si souvent de se faire, parce que la portion du foie qui devait verser sa bile dans le conduit biliaire correspondant s'est atrophiée par la pression du kyste lui-même. En effet, lorsque l'ectasie atteint une certaine grosseur, il s'ensuit chaque fois l'atrophie du parenchyme environnant ; le kyste proémine alors immédiatement au-dessous de la capsule externe du foie, et il n'existe plus, entre le kyste et l'albuginée, le parenchyme qui pourrait envoyer au kyste un produit de sécrétion.

Ces dilatations kystiques atteignent souvent la grosseur d'une cerise, d'une noix, et au premier abord on peut croire à l'existence d'un petit kyste d'échinococque. On les en distingue facilement, en ce qu'ils ne contiennent pas les parties membraneuses qui caractérisent les vers cestodes (p. 101) ; ils ne renferment d'ordinaire, dans les kystes de formation récente, qu'un simple

[1] Jul. Vogel, *Pathol. Anatomie*, I, p. 85.

[2] Dans un cas où MM. Kölliker et H. Müller avaient lié le canal cholédoque chez un chien, je trouvai après un long espace de temps tous les conduits biliaires du foie fortement dilatés et remplis d'un mucus filant tout à fait incolore.

liquide coloré en brun ou en vert sale; ce contenu est clair et limpide comme de l'eau dans les kystes anciens. Certains d'entre ces kystes sont particulièrement caractéristiques par le précipité qui s'y est fait d'éléments de la bile et par la formation de concrétions et de calculs biliaires; alors en effet on ne saurait révoquer en doute l'origine du kyste comme procédant de parties étranglées et dilatées des conduits biliaires. Parfois, après la résorption ou le précipité des éléments de la bile, la sécrétion naturelle de la muqueuse persiste pendant longtemps et l'on trouve les kystes remplis d'une masse tantôt plus mucilagineuse, tantôt gélatineuse ou colloïde[1]. Ces formes, au moins lorsqu'elles sont d'un petit volume, ressemblent extrêmement aux sacs d'échinococques morts et vitrifiées, mais on y cherche en vain des crochets, des corpuscules calcaires ou des membranes stratifiées, comme cela se trouve dans tous les sacs d'échinococques. Il n'y existe qu'une gelée amorphe, tout au plus mêlée d'éléments épithéliaux provenant de la paroi.

Fig. 43.

Ces exemples sont surtout importants pour tout le groupe dont nous nous occupons ici, parce que nous pouvons distinguer dans leur développement *trois stades très-différents se succédant l'un à l'autre:* l'un correspond à la sécrétion biliaire, l'autre à la sécrétion muqueuse, et le troisième à la métamorphose et à la sécrétion séreuse. En ne perdant point de vue ces données, on montrera une extrême prudence avant de se prononcer sur la nature des kystes qui ne renferment pas le contenu que la sécrétion primitive de l'organe faisait présumer devoir s'y trouver. —

Fig. 43. Kyste d'un conduit biliaire à la surface du foie chez un aliéné, qui était en même temps trichinisé. Il était situé dans le lobe droit, juste à côté du ligament suspenseur, en un endroit un peu déprimé, d'apparence calleuse; il faisait une saillie de 1/2 pouce de diamètre et contenait, dans une enveloppe fibreuse très-résistante, un liquide brunâtre avec de petits grumeaux, de couleur orange, formés entièrement d'hématoïdine et de cholestérine (pièce n° 259 *b* de l'année 1858).

[1] Voy. la description exacte du contenu d'un semblable kyste dans *Virchow's Archiv*, t. I, p. 114, note, et celle d'un autre avec épithélium cylindrique par Friedreich, *ibid.*, t. XI, p. 467.

Les mêmes transformations se voient très-fréquemment dans l'*appareil génital de la femme*, et cela dans ses différentes parties. Il y a une hydropisie des follicules de l'ovaire, une hydropisie des trompes et une hydropisie de l'utérus ou hydrométrie, ou par conséquent, suivant le cas, la transformation kystique a porté soit sur les follicules de l'ovaire, soit sur une trompe en totalité ou partiellement, soit enfin sur la cavité de l'utérus.

L'hydropisie des follicules de l'ovaire commence quelquefois extraordinairement tôt. On trouve déjà de ces kystes chez des petites filles à leur naissance, et ils peuvent en tous cas se trouver en très-grand nombre avant la puberté. Notre collection en possède un exemple caractéristique provenant d'une fille de dix ans, où une grande série de follicules a subi la transformation cystique, dont quelques-uns ont le volume d'un noyau de cerise. Mais il ne faut pas confondre cette forme avec celle que l'on appelle ordinairement *hydropisie de l'ovaire;* celle-ci consiste essentiellement dans une dilatation progressive de follicules existants, par conséquent d'*espaces renfermant des ovules*. En effet, chaque follicule étant primitivement un espace à contenu ovulaire, l'ovule y appartient nécessairement génésiquement. Tout au plus peut-on en faire abstraction dans l'hydropisie congénitale, en tant qu'avant la naissance il y a plutôt des germes que des dispositions complétement formées. Mais on trouve déjà des milliers d'ovules dans l'ovaire de très-jeunes enfants[1].

Fig. 44.

L'hydropisie ordinaire de l'ovaire rentre dans une autre catégorie, en tant qu'elle représente des néoplasies qui appartiennent à un tout autre ordre génésique. Il s'ensuit que le caractère de la véritable hydropisie folliculaire[2] consiste à trouver encore, au début du moins, l'ovule dans le liquide. En effet, le développement se fait en réalité de telle sorte que, dans un fol-

Fig. 44. Hydropisie folliculaire de l'ovaire chez une petite fille de dix ans (pièce n° 619). A peu près grandeur naturelle.

[1] Grohe dans *Virchow's Arch.*, 1863, t. XXVI, p. 283 et 297.

[2] Virchow, *Ueber chronische Affektionen des Uterus und der Eierstöcke. Wiener med. Wochenschrift*, 1856, n° 12, p. 180.

licule de Graaf, qui renferme les cellules ordinaires de la membrane granuleuse et un ovule, il s'accumule une quantité plus considérable de liquide albumineux, qui est ici, dès le début, aqueux et non muqueux. Plus tard l'ovule disparaît. On peut voir nettement comment se fait cette disparition : la partie externe, la masse protoplasmatique se dissout d'abord, fournit une substance molle et friable, et finit par se liquéfier entièrement. Il ne reste plus alors qu'un simple kyste séreux.

On peut rencontrer une semblable dégénérescence cystoïde des follicules ovariques tout à fait solitaire, et on peut admettre en général que l'hydropisie uniloculaire primitive de l'ovaire est en réalité folliculaire. Mais j'ai démontré qu'un assez grand nombre d'hydropisies de l'ovaire, qui sont multiloculaires dans le principe, se confondent secondairement en confluant entre elles et forment des cavités simples. Dans ces cas le diagnostic même anatomique est très-difficile[1]. Je reviendrai plus tard sur ce sujet à l'occasion des kystômes et me borne ici à dire que l'on peut, avec le plus de certitude, supposer la nature folliculaire quand il s'agit de petits kystes qui sont en petit nombre. Ces états se rencontrent souvent à l'âge avancé dans certaines circonstances ; il n'est pas rare, notamment chez les femmes enceintes ou pendant les couches, qu'un grand nombre de follicules deviennent hydropiques et que l'on puisse retrouver les ovules, en recueillant avec soin le liquide que l'on obtient, en les ouvrant chacun séparément. Des états de ce genre coïncident ordinairement avec de fortes affections catarrhales (leucorrhéiques) de l'appareil génital ; ils peuvent simuler une menstruation, s'accompagnant d'un écoulement sanguin (pseudo-menstruation), et l'on peut précisément les appeler des *catarrhes* des follicules de Graaf[2]. L'hydropisie est donc ici aussi de nature irritative.

Pour ce qui est des *trompes*, il ne peut naturellement se faire une transformation kystique de leur canal que si l'orifice abdominal est oblitéré. Une semblable atrésie suppose à son tour la production d'adhérences et celle-ci une périmétrite, quelque peu étendue qu'elle soit. A son insertion utérine la trompe est très-étroite et peut s'oblitérer rien que par un repli de forme valvu-

[1] Virchow, *Das Eierstockcolloid. Geburtshülfl. Verhandl.* Berlin, t. III, p. 220-224.
[2] *Gesammelte Abhandlungen*, p. 767-768.

laire, par un gonflement de la muqueuse et des autres parties constituantes de la paroi, ou par une accumulation de mucus, et cela avec le plus de facilité dans l'orifice utéro-tubaire proprement dit, parfois déjà en deça de celui-ci. Partant de là, Robert Froriep[1] distingua deux formes d'hydropisie des trompes, celle où l'orifice utérin est ouvert et où l'on peut, par une forte pression, exprimer du liquide de la cavité tubaire dans l'utérus (*hydrops tubæ apertæ*), et celle où l'orifice utéro-tubaire est tout à fait obturé (*hydrops tubæ occlusæ*). Cruveilhier[2] a adopté cette division. L'atrésie complète semble être, d'après Froriep, le cas le plus rare.

Au début de la lésion il s'accumule d'abord des produits de sécrétion muqueux et épithéliaux; ceux-ci se liquéfient plus tard; il se forme une *hydropisie enkystée de la trompe*. On trouve dans le liquide beaucoup de parties cellulaires, notamment des corpuscules muqueux arrondis, car les trompes sécrètent en tout temps beaucoup de matériaux cellulaires. Si cet état se prolonge, il se complique presque toujours d'hémorrhagie, et il se forme une hydropisie sanguinolente de la trompe. Pendant ce temps le canal se dilate de plus en plus. Si toute la trompe est intéressée, il en résulte une poche ressemblant à une anse intestinale; si une partie seulement de l'organe y participe, il peut se former un kyste arrondi qui, suivant les circonstances, atteindra la grosseur d'un poing et au delà.

Il en résulte une symptomatologie très-variable, compliquée encore par suite de la situation de la trompe, qui dans de semblables conditions varie elle-même extraordinairement. Comme très-souvent la périmétrite marque le début de ces altérations, il s'établit ordinairement des adhérences de la trompe, le plus souvent avec l'ovaire. Quelquefois elle est entièrement reclinée derrière l'utérus; quelquefois elle se replie par-dessus lui, rarement elle est située en avant; les kystes occupent le plus souvent les faces latérale et postérieure de l'utérus. On peut déjà pendant la vie sentir le kyste se développant graduellement, surtout dans la région de l'ovaire sur le côté ou derrière l'utérus, de telle sorte

[1] Rob. Froriep, *Pathol.-anat. Abbildungen aus der königl. Charité-Heilanstalt zu Berlin*, livr. 1. Weimar 1836, tab. III et IV.

[2] Cruveilhier, *Traité d'anat. path. génér.*, t. III, p. 371.

que l'on peut facilement croire qu'il s'agit d'une hydropisie de l'ovaire ou de kystes de l'utérus même.

Dans certaines circonstances il semble pouvoir arriver que lorsqu'il n'existe pas d'occlusion réelle de l'orifice utéro-tubaire, lorsque le canal n'est qu'obstrué par la présence de masses muqueuses formant bouchon, la pression du liquide rouvre ensuite l'orifice et en force le passage. Il y a du moins des cas où l'on a vu les voies génitales donner issue à de grandes quantités de liquide venant d'une poche de cette région. Blasius[1] a décrit un cas de ce genre comme hydropisie fluente de l'ovaire. Ad. Richard et Cruveilhier[2] citent aussi des cas semblables. Cependant Froriep et Joh. Müller ont déjà fait remarquer que la provenance ovarique est peu vraisemblable, et que, pour les cas où l'autopsie n'a pas fourni la preuve, il faut bien plutôt admettre une hydropisie des trompes.

Il n'est pas rare encore que la trompe dilatée ne soit pas seulement adhérente à l'utérus, mais aussi à d'autres organes, notamment à des parties de l'intestin et souvent à des anses de l'intestin grêle ou à des parties inférieures et profondément situées du gros intestin. Dans ces endroits il se développe facilement, probablement par suite des tiraillements auxquels ils sont soumis, des inflammations intenses, qui peuvent se terminer par une perforation. Le liquide passe alors de la trompe dans l'intestin, mais il passe alors ordinairement aussi des gaz ou des matières intestinales dans la cavité de la trompe, à la suite desquels surviennent toutes espèces de suppurations fâcheuses, de longue durée et de caractère putride, qui s'accompagnent de grandes douleurs et de processus inflammatoires qui s'étendent aux parties voisines et ne sont pas seulement la source de vives souffrances pour les malades, même peuvent aussi entraîner les plus grands dangers.

Il ne faut pas confondre avec cette véritable hydropisie de la trompe, les *productions cystiques* qu'il n'est pas rare de rencontrer à l'*extrémité abdominale des trompes*. On y trouve toute espèce de vésicules pédiculées et aplaties, qui sont petites pour la plupart, depuis la grosseur d'un grain de chènevis jusqu'à celle

[1] C. Blasius, *Comment. de hydrope ovariorum profluente*. Hal. 1834.
[2] Cruveilhier, *l. c.*, p. 372.

d'une grosse cerise. Ces kystes aussi sont à leur tour de nature variée, et pour quelques-uns d'entre eux on ne connaît pas encore entièrement leur mode de développement.

Une espèce plus rare de ces produits morbides peut être ramenée au développement fœtal. Depuis Kobelt, on a coutume de regarder un kyste pédiculé, qui se rencontre très-souvent à l'extrémité abdominale de la trompe utérine, comme l'analogue des soi-disantes hydatides de Morgagni dans l'épididyme. Cela ne me semble cependant pas exact pour tous les cas. La trompe et le vaisseau déférent partent dans leur développement de canaux ou conduits primitivement différents. La trompe provient du conduit dit *de Müller,* qui se termine en cul-de-sac. Tandis qu'à une certaine distance de l'extrémité, l'orifice abdominal présente avec ses franges une ouverture simple ou même multiple, l'extrémité borgne persiste, se transforme en un kyste, pendant que son pédicule s'atrophie et dépasse les franges. Cette hydatide pédiculée répond toutefois à celle qui survient à l'épididyme; car, chez l'homme, le filet de Müller disparaît dans toute son étendue, et il n'en reste plus que l'utricule prostatique et l'hydatide terminale. Il en est tout autrement d'un second kyste pédiculé, qui survient très-souvent à côté du premier et s'insère au ligament large dans la région qu'occupait primitivement le corps de Wolff, le soi-disant épididyme de l'ovaire (*parovarium*) ou organe de Rosenmüller. Ce développement ici s'explique de la manière suivante : le canal qui répond au canal déférent de l'homme, le conduit excréteur primitif du corps de Wolff, disparaît de bonne heure chez la femme, dans sa plus grande partie, comme le corps de Wolff lui-même, de telle sorte qu'on en trouve tout au plus, comme dernier vestige, se perdant dans l'épaisseur du ligament large, un filet dont la portion terminale proémine sous la forme d'un kyste. Celui-ci siége plus profondément que celui qui a été cité d'abord, et ne se fixe pas aux franges, mais tout à fait en dehors de la trompe, au ligament large. Ces deux sortes de kystes n'atteignent pas une grosseur considérable. Dans le cas le plus favorable, ils acquièrent la grosseur d'une cerise; ils ont donc plutôt un intérêt par leur génèse qu'ils n'ont d'importance sous le rapport de la pathologie et de la thérapeutique.

Outre ces kystes plus développés, on trouve encore souvent tout

près d'eux d'autres vésicules, pour la plupart très-petites, de la grosseur d'un grain de chènevis à celle d'un pois[1]. Une partie de celles-ci correspondent assez exactement, par leur siége, à la place occupée par l'organe de Rosenmüller, l'*épididyme ovarique* entre

Fig. 45.

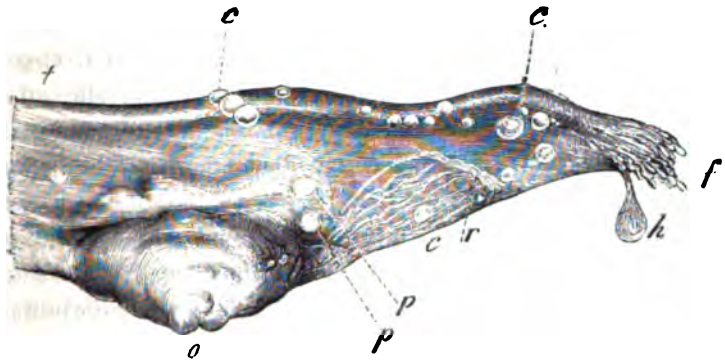

l'ovaire et la trompe. Chez des enfants j'ai trouvé les petits culs-de-sac du corps de Wolff primitif encore persistants et remplis d'épithélium cylindrique[2]; ils sont constamment oblitérés chez l'adulte, en tant que j'ai pu m'en assurer. Soit à l'endroit où plus tard se trouvent leurs restes incomplets, soit tout près de là, il se produit des kystes de grandeur variable, quoique peu considérable la plupart du temps, qui pourraient être dérivés de dilatations cystiques des canalicules de l'ancien corps de Wolff. J'ai bien été le premier à soulever cette question (1847), mais j'ai dû la rejeter après mes recherches, qui ne m'ont pas fait découvrir un rapport réel de cause à effet. Différents auteurs ont ensuite répondu affirmativement à la question[3] et quelques-uns sont allés

Fig. 45. Kystes de l'aile du ligament large. *o* l'ovaire un peu ratatiné et induré. *t* la trompe avec ses franges *f*, dans le voisinage desquelles s'insère *h* l'hydatide terminale. *r* l'organe de Rosenmüller (épididyme ovarique, parovarium, résidu du corps de Wolff). *c,c,c* petits kystes clos, en partie dans le revêtement de la trompe, en partie dans l'aile même, en partie dans l'épididyme ovarique. *p,p* deux phlébolites dans une veine ovarique tortueuse. Grandeur naturelle (pièce n° 30 de l'année 1863).

[1] Joh. Fr. Meckel, *Path. Anat.*, II, 2, p. 145.

[2] *Berliner geburtshülfl. Verhandl.*, 1848, t. III, p. 210.

[3] Follin, *Recherches sur les corps de Wolff*, thèse de Paris, 1850. — Broca, *Bulletin de la Société anatomique de Paris*, 1852, p. 45 et 472. — Rokitansky, *Lehrbuch der path. Anat.* Wien 1861, t. III, p. 434 et 442.

si loin qu'ils ont ramené tous les petits kystes de cette région au parovarium. Cela ne me semble pas exact. Quand même j'accorde la possibilité que certains kystes puissent réellement se développer par l'accumulation de sécrétion dans les culs-de-sac du corps de Wolff, il n'en est pas moins des cas nombreux où les vésicules sont situées très-loin de l'*épididyme ovarique*, par exemple au pourtour extérieur de la trompe, ainsi dans des endroits où il n'y a auparavant aucun organe semblable. Ceux-ci sont sans doute à regarder comme de formation nouvelle, d'autant plus qu'ils renferment souvent de l'épithélium vibratil, et l'on sait qu'il ne s'en trouve normalement dans aucune de ces parties.

La dernière espèce de dilatation cystique dans l'appareil sexuel de la femme est l'*hydrométrie*, affection qui est surtout le propre de l'âge avancé et doit être regardée comme une sorte d'état d'évolution rétrograde. Le siége ordinaire de la dilatation est le corps même de l'utérus, s'étendant de l'orifice interne au fond de l'organe. Il s'agit généralement ici d'états liés au rétrécissement progressif et à l'occlusion finale de l'orifice interne. Ce rétrécissement est la suite d'un travail inflammatoire chronique (endométrite, catarrhe chronique), qui donne naissance dans la muqueuse à un tissu rétractile. Il se développe souvent en même temps, dans l'orifice interne, des kystes de Naboth qui favorisent l'occlusion, surtout lorsque, ainsi que cela arrive assez souvent, il s'y joint une flexion de l'utérus[1]. Alors les produits sécrétés s'accumulent dans la cavité de l'utérus, les parois se dilatent et la cavité aplatie se change en une poche arrondie qui est séparée du canal cervical ouvert par l'orifice interne rétréci ou oblitéré. La sécrétion est toujours liquide, toute différente du produit épais et muqueux de la muqueuse du col, qui, dans les cas de rétrécissement de l'orifice externe, entraîne parfois des dilatations très-considérables de la cavité cervicale. —

Toutes ces affections se lient entre elles et appartiennent à un seul groupe; il suffit d'en avoir très-attentivement étudié un cas, pour ne plus avoir de difficulté à reconnaître les autres. Parmi les formes analogues survenant dans d'autres localités, j'en citerai notamment encore une qui est, il est vrai, des plus rares

[1] *Berliner geburtshülfl. Verhandl.*, 1849, t. IV, p. 82; *Gesammelte Abhandlungen*, p. 820.

d'entre elles, mais qui est tout à fait caractéristique. Ce sont les kystes muqueux qui se développent dans les voies aériennes sous forme de cavités tout à fait closes. La plupart des ectasies des voies aériennes sont remplies de sécrétions purulentes; mais il arrive parfois qu'elles sont remplies d'un mucus aussi épais, filant, compacte et gélatiniforme que celui des kystes muqueux de l'appendice vermiculaire et des conduits biliaires dont il vient d'être question. Quelquefois on rencontre cet état dans les bronches mêmes, de telle sorte que l'on trouve au milieu du poumon une cavité arrondie, dont la paroi très-mince la distingue des bronchiectasies ampullaires ordinaires, qui ont la plupart des parois épaisses. Ici, au contraire, la paroi est parfois si mince, qu'il est très-difficile de la distinguer du parenchyme pulmonaire ambiant. Mais le même état se présente aussi dans la trachée, et tandis que les bronchiectasies cystiques dans le parenchyme pulmonaire n'ont pas une grande importance, les *trachectasies cystiques* peuvent même donner lieu à des opérations. Leur siége ordinaire est cette partie du conduit aérien qui est un peu au-dessus et derrière la fourchette sternale. Les dilatations partent la plupart de la paroi postérieure, qui est la moins protégée, parce qu'elle ne contient pas d'anneau cartilagineux et que le tissu élastique n'y est que peu développé. La trachée, dont la surface interne est d'ordinaire lisse, présente d'abord une série de dépressions aplaties ou d'excavations, qui sont juxtaposées les unes aux autres. Peu à peu il se forme une grosseur collective, qui augmente de plus en plus. L'extension ne peut pas se faire grandement en arrière, parce que l'espace est limité par l'œsophage et la colonne vertébrale. Elle se développe au contraire plus latéralement et apparaît, dans certaines circonstances, comme une véritable tumeur au-dessus de la clavicule, au-dessous et derrière la glande thyroïde et sur les côtés de la trachée. On peut alors se figurer avoir affaire à un goître profond ou à un kyste de nouvelle formation. Textor a opéré avec succès un cas de ce genre[1]; j'en ai examiné quelques-uns sur le cadavre et me suis assuré que ces kystes avaient leur point de départ dans la trachée. Tandis que l'ectasie fait d'abord saillie

[1] C'est ce kyste qui fournit à M. Scherer le mucus sur lequel il fit ses célèbres recherches chimiques sur cette substance (*Annalen der Chemie und Pharmacie*, t. LVII, p. 196).

comme une hernie (bronchocèle), elle peut plus tard être pédiculée, faire saillie hors de la trachée et finir par s'étrangler, lorsqu'il se fait une atrésie de l'orifice. On a alors sur le côté de la trachée une poche remplie d'un mucus épais et clair. —

Ces formes doivent suffire comme exemples de kystes formés dans les grands canaux par le produit de sécrétion de la surface de ceux-ci. Il nous reste encore à parler de l'autre groupe de tumeurs par rétention, où nous n'avons pas essentiellement affaire aux produits de sécrétion de la surface, mais où la sécrétion, fournie par une glande volumineuse, s'accumule dans le conduit excréteur. Si j'ai enfreint quelque peu l'ordre, en traitant tout à l'heure des kystes des voies biliaires qui appartiennent à cette catégorie, c'est parce que cet exemple est d'une si grande importance pour la compréhension générale du sujet.

Lorsqu'il s'accumule dans un conduit glandulaire un produit que la glande et non le conduit lui-même a sécrété, il est évident que nous trouvons d'abord le produit de sécrétion comme la substance qui cause la dilatation. Si nous prenons pour exemple les *voies urinaires*, il est clair que toute dilatation des canaux excréteurs, résultant d'une rétention, contient d'abord de l'urine et constitue un *kyste urinaire*. Seulement la dilatation peut survenir dans les différentes parties de l'appareil. Il y a des ectasies dans la vessie, dans les urèthres, dans le calice et les bassinets du rein, enfin dans les canaux urinifères même et notamment dans les tubes droits de la substance médullaire. La dilatation peut être uniforme (la vessie, par exemple, peut se dilater en totalité) ; mais elle est très-souvent irrégulière, plus forte d'un côté ou limitée à certains endroits, ce qui donne lieu à des poches ectasiques. Celles-ci, suivant le degré de développement qu'elles atteignent, peuvent traverser la paroi, apparaître à l'extérieur comme une hernie et même former de véritables cavités accessoires.

Elles forment dans la *vessie urinaire* des diverticulum, qui ont souvent des orifices très-étroits, tandis que le sac lui même se dilate fortement. Le diverticulum peut au début être encore contenu dans la paroi ; en augmentant de volume, il proémine à la surface externe de l'organe et finit par la dépasser, en formant une

petite tumeur indépendante sur les côtés de la vessie. De tels diverticulum, tout en ne subissant pas un étranglement complet, n'en peuvent pas moins être facilement confondus avec des tumeurs cystiques. Leur développement latéral va souvent si loin, qu'on peut nettement les sentir au moyen du toucher rectal. Parfois ils s'étendent vers des régions tout à fait extraordinaires. Dans un cas, je vis un diverticulum ayant la forme d'une tumeur cystique faire saillie au périnée (p. 164, note); une autre fois, j'en trouvai un, développé dans la direction du trou obturateur et compliqué d'une hernie obturatrice.

Il se fait des étranglements complets aux uretères et plus haut dans les bassins rénaux, de telle sorte qu'il ne peut plus s'écouler d'urine de l'un des reins dans la vessie ni au dehors, et que l'autre rein, s'il est intact, doit à lui seul suffire au travail sécréteur et rétablir l'équilibre de la fonction par compensation. On comprend ces états sous le nom commun de l'*hydronéphrose*[1], pour les distinguer de l'hydropisie enkystée des reins, que l'on a coutume de localiser dans le parenchyme proprement dit des reins. L'hydronéphrose occupe surtout d'ordinaire les calices, le bassinet et l'uretère. Parfois c'est l'uretère entier, lorsque son orifice est obturé; quelquefois l'obstacle est situé très-haut et il se forme des kystes limités uniquement à la portion supérieure du conduit. Leur développement peut remonter à la vie intra-utérine[2], mais il se fait généralement plus tard. Ils sont le plus ordinairement la conséquence de tumeurs, notamment d'affections cancéreuses et cancroïdes de l'utérus, ainsi que de calculs rénaux. Ils sont assez souvent consécutifs à des déplacements de l'utérus, en particulier du prolapsus de cet organe[3]. Les cas les plus singuliers sont ceux où l'uretère étant perméable, il n'en existe pas moins une hydronéphrose extrême. J'ai plusieurs fois eu occasion d'examiner des cas de ce genre; il existait chaque fois un obstacle faisant valvule, causé par un plissement de la paroi et consécutif à l'insertion oblique de l'uretère au bassinet.

[1] Rayer, *Traité des maladies des reins*. Paris 1841, t. III, p. 476.

[2] Rayer, *l. c.*, p. 487 et 508. — Cruveilhier, *Traité d'anat. path. génér.*, t. III, p. 369. — *Virchow's gesammelte Abhandlungen*, p. 874. — Th. O. Heusinger, *Ein Fall von angeborner Blasenniere*. Marburg 1862.

[3] *Berliner geburtshüfl. Verhandl.*, 1846, t. II, p. 209; *Gesamm. Abhandl.*, p. 814.

Plus la dilatation augmente, plus s'atrophie naturellement le parenchyme des reins. Partie suite de la compression, partie suite de processus inflammatoires, notamment interstitiels, la substance des reins se rétracte, devient de plus en plus mince et il finit par n'en plus rester qu'une poche dense, fibreuse, à une ou plusieurs loges. Alors cesse la sécrétion de la glande, tandis que, aussi longtemps qu'il existe encore du parenchyme, la pression du produit sécrété suffit encore, ainsi que l'apprend l'observation, pour amener constamment à nouveau du liquide dans la poche. L'urée qui y est contenue se décompose ensuite ; on peut, déjà par l'odorat, reconnaître qu'il se décompose en carbonate d'ammoniaque. A partir de cette époque, les produits sécrétés par la paroi apparaissent en plus grande quantité dans la cavité : sécrétions épithéliales, purulentes et muqueuses. On comprend ainsi que des cavités qui ont existé pendant très-longtemps ne contiennent quelquefois plus aucun élément démonstrable de l'urine, mais presque uniquement un liquide catarrhal, souvent purulent ou fétide. Ces kystes peuvent devenir très-volumineux, notamment lorsque l'uretère y participe ; ils acquièrent même parfois de telles proportions qu'on peut très-aisément les sentir de l'extérieur. Dans ce cas ils donnent très-facilement lieu à des erreurs de diagnostic. J'ai moi-même procédé à l'examen anatomique de cas de ce genre[1], où l'on avait antérieurement cru à des tumeurs de la rate ou à des kystes de l'ovaire. On conçoit de pareilles erreurs, lorsque l'on pense à la tension que le produit de sécrétion accumulé fait subir à la paroi

Fig. 46

Fig. 46. Hydronéphrose avec atrophie granulaire presque complète de la substance rénale. Il existait en même temps une hyperplasie fortement compensatrice de l'autre rein (pièce n° 100 de l'année 1860).

[1] M. Nagel, *De hydronephrosi*. Diss. inaug. Berol. 1847, p. 18. Comp. Rayer, *l. c.*, p. 488.

du kyste; elle arrive dans certaines circonstances à une dureté réelle, qui rappelle la consistance de la rate. La position de ces kystes répond aussi tellement à quelques formes de tumeurs ovariques qu'ont peut très-facilement alors croire à leur présence.

Les hydronéphroses unilatérales sont souvent supportées pendant très-longtemps, presque sans trouble aucun. Ceci s'explique par l'*hyperplasie compensatrice* de l'autre rein, qui se charge de pourvoir à la sécrétion pour l'organe devenu incapable d'y concourir. Il en est autrement des hydronéphroses doubles, telles qu'elles ne sont notamment pas rares dans le cancer utérin et dans d'autres tumeurs du bassin, ainsi que dans les cas où, l'affection étant unilatérale, l'autre rein devient plus tard le siége d'une autre maladie. Alors apparaît aussitôt l'effet qui réagit sur l'ensemble de l'économie; il se développe cet ensemble de troubles que l'on appelait jadis *fièvre urineuse* et aujourd'hui *urémie*, et qui conduit le plus souvent à la mort. —

On trouve extraordinairement souvent des productions cystiques dans l'intimité des reins, et pendant longtemps on est resté dans le doute sur leur mode réel de développement. Les véritables kystes urinaires sont très-rares dans le rein. J'ai toutefois trouvé dans différentes circonstances des kystes urinaires indubitables, dans lesquels existaient aussi en grande quantité des dépôts cristallins d'éléments de l'urine, par exemple de l'acide urique, de l'oxalate de chaux, de la cystine [1] même dans un cas; seulement il est de règle qu'on ne trouve plus dans ces cas au lieu des éléments de l'urine, que ceux d'un liquide séreux.

En suivant le développement de ces kystes, on reconnaît qu'ils procèdent en général des canaux urinifères, et cela de deux manières. Le processus débute quelquefois par l'atrésie des canalicules; cela arrive notamment dans les *dégénérescences* cystoïdes fœtales [2], où nous trouvons une atrésie des papilles. Ce cas n'est rien moins que rare. J'ai moi-même examiné toute une série de cas de ce genre, et j'ai précisément trouvé, comme règle, cette atrésie des papilles, probablement à rapporter à une inflamma-

[1] *Gesammelte Abhandl.*, p. 874. — O. Beckmann dans *Virchow's Arch.*, t. IX, p. 226; t. XI, p. 127.

[2] Rayer, *l. c.*, p. 515. — Virchow dans les *Berliner geburtshülfl. Verhandl.*, 1847, t. II, p. 170; *Gesammelte Abhandl.*, p. 832.

tion fœtale, de telle sorte qu'il n'existait plus aucune communication entre les canaux urinifères et les bassinets du rein[1]. Dans de telles conditions, il se forme des kystes en si grande quantité que parfois tout le rein en est farci et que par suite il se forme une tumeur d'un tel volume que, lorsque les mêmes altérations se rencontrent dans les deux reins, ils remplissent toute la cavité abdominale du fœtus et la distendent au point de rendre l'accouchement difficile. Lorsque l'accouchement se fait sans accident, les enfants ne tardent pas à périr par suite de la gêne apportée au jeu du diaphragme par l'énorme dilatation des reins ; les enfants ne peuvent pas respirer et ne peuvent par conséquent vivre. J'ai trouvé dans le liquide de ces kystes des urates, de l'acide hippurique etc., et je doute d'autant moins que nous ayons eu ici affaire à des kystes urinaires primitifs que l'examen microscopique y a démontré nettement l'ectasie progressive des canaux urinifères[2].

Fig. 47.

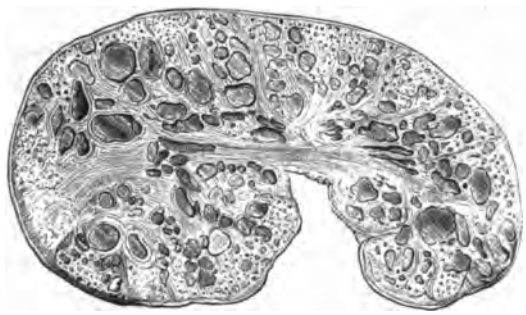

Le problème est plus compliqué chez les adultes. Ils fournissent toutefois aussi des cas de dégénérescence cystique, où les reins sont entièrement farcis de kystes. On comprend qu'il est très-possible qu'une dégénérescence fœtale partielle persiste jusqu'à une époque avancée de la vie, et il est probable que l'urine ces-

Fig. 47. Hydropisie enkystée congénitale des reins. Pièce n° 109 *a* de l'année 1859, don du docteur Kanzow, de Schivelbein. Ce cas est décrit en détail dans les *Verhandl. der Gesellsch. für Geburtsh. in Berlin*, 1860, XII, p. 22. Les reins de ce nouveau-né mesuraient chacun 5 1/2 pouces de long, 4 pouces de large et 3 1/2 pouces d'épaisseur et pesaient ensemble 1200 grammes. Des kystes de la grosseur d'une tête d'épingle à celle d'un pois occupaient toute la substance, et à la place des calices rénaux se trouvait un tissu connectif assez dense.

[1] *Würzburger Verhandl.*, t. V, p. 447 ; *Gesammelte Abhandl.*, p. 864 ; *Berliner Geburtshülfl. Verhandl.*, 1860, XII, p. 22.

[2] A. Förster, *Spec. pathol. Anat.*, p. 357 ; *Atlas der mikroskopischen path. Anat.*, tab. XVIII, p. 3.

sant ensuite de se produire dans les kystes, elle y est remplacée par d'autres sécrétions. Seulement la marche ordinaire du développement consiste bien plutôt en ce que les reins kysteux des adultes n'ont en général aucun rapport avec une rétention d'urine, mais qu'ils se développent à la suite d'une néphrite interstitielle qui se lie à une excrétion d'albuminates solides dans l'intérieur des canaux urinifères. Ceux-ci sont dilatés par ces albuminates, les mêmes qui, dans la maladie de Bright, apparaissent au dehors avec l'urine et qui sont connus sous le nom impropre de *cylindres fibrineux*. Un canalicule urinifère, qui d'ordinaire présente un parcours uniforme, se transforme alors en une série de renflements variqueux ou de poches situées les unes derrière les autres; au milieu de chacun de ces renflements se trouvent à côté de l'épithélium des corps formés de substances albuminoïdes. L'aspect de ces petits kystes est tel qu'on pourrait les regarder comme des produits de formation nouvelle, et dans le fait, d'après les recherches faites avec le plus grand soin par feu le professeur Beckmann[1], il n'y a aucun doute qu'ils résultent de l'étranglement de canaux urinifères.

Le contenu gélatiniforme se conserve souvent très-longtemps dans ces kystes; il est aussi des cas où il se forme constamment de nouvelles masses de cette espèce. D'autres fois, au contraire, nous trouvons plus tard un liquide séreux qui est comme les autres, riche en albuminates et en leucine. S'il y a beaucoup de kystes juxtaposés, ils finissent par confluer entre eux. C'est un travail quelque peu compliqué, qui rétablit certains rapports interrompus par la marche antérieure de l'affection. Les canaux commencent par se dilater par points isolés; ils s'étranglent, il se forme des kystes placés les uns derrière les autres, et ensuite ils se confondent de nouveau par l'atrophie des cloisons qui les séparaient. Seulement d'ordinaire les kystes collectifs n'appartiennent pas à un seul canal urinifère antérieur, mais la confluence se fait entre des kystes appartenant à des canaux urinifères primitivement distincts. Ainsi se produisent peu à peu des kystes volumineux, qui montrent encore à leur face interne des restes de cloisons dans la direction où existait antérieurement la séparation.

[1] Beckmann, *Ueber Nierencysten*. — *Virchow's Arch.*, IX, p. 221; t. XI, p. 121.

Les kystes dans les reins d'adultes sont d'ordinaire nombreux, de telle sorte cependant qu'ils n'occupent qu'une partie de l'organe et qu'ainsi la sécrétion de l'urine puisse continuer à se faire à côté d'eux. C'est pourquoi de très-grands et nombreux kystes de ce genre n'exercent souvent aucune influence sensible sur la santé générale, et il est étonnant de voir que, même dans les cas de dégénérescence hydatique la plus généralisée, l'urine n'en continue pas moins toujours à être sécrétée[1]. Mais l'histoire de ces productions a, pour la théorie générale des formations cystiques, ceci de très-intéressant qu'elle montre d'une manière extrêmement claire comment dans les cas de formation multiple de kystes ceux-ci confluent plus tard entre eux, de manière à ce qu'un kyste unique finisse par occuper la place d'un grand nombre de petits kystes. Dans le rein, un kyste se développant de cette manière, peut parfois devenir plus grand que n'était le rein lui-même; il peut même se développer d'une partie du rein un kyste qui est plus volumineux que ne l'était le rein entier. Ceci suppose naturellement une sécrétion continue, et nous trouvons en effet dans ces énormes kystes une masse liquide, séreuse que fournit la paroi par transsudation. Dans les petits kystes, au contraire, le contenu présente une variabilité extrême; les uns sont remplis d'extravasat, les autres de produits gélatiniformes ou de masses molles, de consistance mielleuse qui renferment de nombreux petits corpuscules d'aspect singulier, concentriquement stratifiés et ayant en même temps des stries radiées[2]. Les gros kystes peuvent arriver à un volume tel qu'on remarque déjà la tumeur de l'extérieur, et l'on ne doit par conséquent pas oublier qu'il peut exister une tumeur rénale qui n'est pas autre qu'un semblable kyste. —

En envisageant, comme nous allons le faire, des produits extérieurs qui sont accessibles à la pratique chirurgicale, on voit que le mode de développement des kystes dont il vient d'être question, peut se rencontrer dans presque toutes les grosses glandes extérieures. La discussion la plus ancienne et la plus approfondie a eu pour objet les *glandes salivaires* et spécialement le produit morbide connu sous le nom de *grenouillette*. Ce

[1] *Gesammelte Abhandl.*, p. 874.
[2] *Würzburger Verhandl.*, t. II, p. 52.

nom s'applique à une production cystique qui se trouve sous la langue, ordinairement sur l'un des côtés du filet et à peu près dans la direction des canaux excréteurs des glandes salivaires, notamment de la sous-maxillaire. L'étymologie du nom *grenouillette* (*ranula*) n'est pas évidente[1], mais l'expression correspondante *βατραχος ὑπογλοσσιος* se trouve déjà dans les anciens auteurs, notamment dans *Aétius*. Les veines de cette région s'appellent, comme l'on sait, *veines ranines*. Je n'ai pas la prétention de décider lequel des deux noms a précédé l'autre ou d'où viennent ces noms; je crois seulement pouvoir conclure, d'après des sources anatomiques à moi connues, que le nom de *veines ranines* est postérieur à l'autre. Un de nos anciens anatomistes, Gerhard Blasius, qui a annoté l'anatomie de Vesling[2], fait observer que le nom des *veines* vient de ce qu'elles occupent, comme les grenouilles, un endroit profond et humide. Quoi qu'il en soit, le nom de *grenouillette* est admis, et il est d'autant plus approprié que l'on n'est pas d'accord sur la nature de la tumeur qu'il sert à désigner. Les opinions sont jusqu'à présent encore très-divisées[3].

Jadis on discutait surtout sur la question de savoir si la grenouillette est une poche de formation nouvelle ou une ectasie du canal de Wharton. A ces deux opinions, qui ont encore subi diverses modifications de détail, est venue de notre temps s'ajouter celle qu'a d'abord émise Fleischmann[4], d'Erlangen, d'après lequel le kyste ne serait pas de formation nouvelle, mais un hygroma procédant d'une bourse muqueuse attenant au muscle génioglosse. Enfin, on a aussi prétendu qu'il ne s'agit dans ces cas que de simples kystes muqueux qui proviennent des glandes muqueuses de la cavité buccale. Ces derniers kystes ne sont cependant pas aussi volumineux, et personne jusqu'à présent n'a pu démontrer que les grandes formes de la grenouillette procèdent

[1] Stalpart van der Wiel (*Observ. rariorum med. anat. chir.*, cent. I. Leidæ 1727, p. 87, obs. XX) dit : *Sub lingua tumor nonnunquam oritur Ranula dictus, quod eo laborantes tanquam ranæ coaxent.*

[2] Joann. Vesling, *Syntagma anatomicum ill. a* Gerh. Blasio. Amstel. 1666, p. 172, note.

[3] C. O. Weber dans *Virchow's Arch.*, t. VI, p. 511. — Frerichs, *Ueber Gallert- oder Colloidgeschwülste. Aus den Göttinger Studien*, 1847, p. 37.

[4] Fleischmann, *De novis sub lingua bursis. Norimb.*, 1841.

des petits kystes muqueux, qui, dans le fait, se rencontrent le plus souvent à la base de la cavité buccale.

Quant à ce qui est de la bourse muqueuse, son existence n'est toujours pas encore mise entièrement hors de doute. J'ai moi-même été tout aussi malheureux que nombre d'autres observateurs attentifs[1]; je n'ai jamais réussi à pouvoir découvrir une semblable bourse muqueuse, et bien que j'aie moi-même fait observer (p. 194) que les bourses muqueuses sont des produits très-variables, il n'en serait pas moins très-désirable de voir d'abord l'existence de celle-ci un peu plus fréquemment démontrée.

Dans les discussions sur le développement de la grenouillette, on s'en est tenu d'abord à la constitution chimique du contenu, qui a montré qu'il ne consiste en aucune façon indubitalement en salive. On a bien commis quelques erreurs, en partant de l'hypothèse que la salive est partout la même, tandis que de nos jours il a été démontré, notamment d'abord par M. Gurlt, à notre école vétérinaire, et plus tard par M. Cl. Bernard, que la glande submaxillaire fournit comme sécrétion un mucus épais qui se distingue du produit tout à fait aqueux, sécrété par la parotide. Mais le liquide de la grenouillette a précisément aussi la consistance d'un mucus épais. De plus, les différentes substances de la salive ne sont pas du tout si caractéristiques ni si exactement connues jusqu'à présent, pour que l'on puisse dire que l'analyse chimique offre par elle-même un moyen commode de décider la question. Après avoir reconnu dans la salive la présence du sulfocyanure de potassium, on s'est efforcé de démontrer, dans le contenu des grenouillettes, la présence de cette substance, qui donne avec les sels de fer une coloration rouge caractéristique; mais on n'a encore pu y arriver, que je sache, et j'ai cherché moi-même en vain à obtenir cette réaction[2]. Mais on sait que la salive sous-maxillaire ne renferme pas toujours cette substance[3]. Il ne faut pas non plus oublier que les recherches ne portent jamais sur la grenouillette

[1] L. Teichmann, *Zur Lehre von den Ganglien*, diss. inaug. Götting. 1856, p. 6, note. — Birkett, *Guys Hospital Reports*, 1859, 3e serie, t. V, p. 268 (il cite encore Bertherand, thèse de Strasbourg, 1845).

[2] *Virchow's Archiv*, t. VI, p. 514, note.

[3] Kölliker et H. Müller, *Würzburger Verh.*, t. V, p. 217.

que lorsqu'elle a atteint un certain volume, par exemple celui d'une noisette ou un plus grand encore, ainsi lorsqu'elle existe déjà depuis longtemps; et de même que l'on trouve peu de bile dans les kystes primitivement biliaires, et d'urée dans les kystes primitivement urinaires, il peut tout aussi bien se faire que le sulfocyanure de potassium y ait existé dans le principe et disparu plus tard. Pour ce qui est des autres substances, la ptyaline et celles que l'on a encore énoncées, ce sont tous des corps si vaguement connus que l'on n'a pu diriger les recherches dans ce sens avec la moindre certitude. Il ne faut donc attacher ici aucune valeur particulière à l'examen chimique, et je me borne à noter que jusqu'à présent l'on a trouvé, comme élément principal du liquide de la grenouillette, l'albuminate de soude.

Fig. 48.

L'argument anatomique principal, mis en avant, est qu'une pareille formation n'est guère possible dans le canal excréteur; le canal de Wharton ne pourrait pas se dilater de la sorte, et quand cela serait, cela devrait aussi se présenter dans d'autres glandes salivaires. Cet argument se base sur une connaissance défectueuse de la littérature et sur une observation incomplète. Il se présente, dans le fait, des formes analogues dans d'autres glandes salivaires. En parcourant le remarquable traité chirurgical de Bruns[1], on trouve une masse de cas rassemblés, dans lesquels une tumeur salivaire analogue (*grenouillette parotidienne*) occupe le canal de Stenson, conduit excréteur de la parotide, et je puis ajouter,

Fig. 48. Grenouillette pancréatique (pièce n° 80 *b* de l'année 1859). Dilatation très-considérable, en partie kystiforme, du canal de Wirsung, à la suite d'une oblitération de l'orifice par une tumeur molle, villeuse, du duodenum. Il y avait en même temps une ectasie très-développée des conduits biliaires avec atrophie du foie.

[1] Bruns, *Handbuch der prakt. Chirurgie.* Tübing. 1859, 2e partie, t. I, p. 1041.

d'après mes observations, que la même maladie se rencontre dans le pancréas : *grenouillette pancréatique*. Les cas survenant dans les glandes salivaires de la bouche n'ont, en général, été examinés qu'au point de vue chirurgical ; mais, au sujet des cas relatifs au pancréas, je puis affirmer qu'ils se présentent sous deux formes essentiellement différentes : l'une, où le conduit se dilate dans toute son étendue et donne lieu à une ectasie ordinairement en forme de chapelet[1] ; l'autre, où le canal excréteur se bouche à son orifice et se dilate derrière ce point, en forme de kyste. J'ai vu des kystes dont la grosseur allait jusqu'à celle d'un poing, provenant d'une semblable obstruction[2]. Ils sont ordinairement consécutifs à des rétractions cicatricielles ou à la compression par des tumeurs. Ces kystes ne renferment aucunement le simple produit de la sécrétion pancréatique ; lorsque le kyste a atteint un certain volume, on y trouve toute espèce de substances muqueuses et hémorrhagiques. Il n'est même pas rare d'y rencontrer des productions pierreuses, des calculs pancréatiques, qui ont la plus grande analogie avec les formations pierreuses que l'on a trouvées dans la grenouillette sublinguale. Ces dernières sont des calculs salivaires et consistent surtout en sels terreux, notamment en combinaisons calcaires. Je puis dire, par conséquent, que les raisons qui ont été données non-seulement ne m'empêchent pas de considérer la grenouillette ordinaire comme un kyste salivaire, mais que, par analogie, je suis plutôt raffermi dans cette opinion.

Mais la plus grande difficulté vient de ce que beaucoup de chirurgiens prétendent avoir trouvé le canal de Wharton mobile à côté de la grenouillette, avoir pu y pénétrer avec un stylet et avoir passé à côté du kyste. Ce mode de démonstration n'ayant été pratiqué que sur le vivant n'est pas absolument décisif, puisque nous trouvons dans tous ces canaux certaines variétés, telles que l'existence de deux orifices, de deux conduits excréteurs, dont peut-être un seul, le plus petit, avait subi la transformation kystique. Ce sont des remarques qui méritent certes d'être prises en considération, bien que, dans le fait, nous ayons quelques

[1] Cruveilhier décrit deux cas analogues. *Traité d'anat. path. génér.*, t. III, p. 365. — Comp. Rokitansky, *Lehrb. der pathol. Anat.*, 1861, t. III, p. 314.

[2] *Virchow's Archiv*, t. VIII, p. 360 et 361.

preuves très-importantes qui parlent contre la participation du conduit de Wharton. Ainsi Cl. Bernard[1] raconte que, dans trois cas de grenouillette peu développée, il a vu l'orifice du conduit sub-maxillaire libre et donnant issue à de la salive; il vida la tumeur, la cautérisa avec la pierre infernale et obtint une guérison parfaite. Il n'en admet pas moins qu'il s'agissait d'un kyste du conduit salivaire; seulement il le fait remonter à une dilatation des petits lobules de la glande sublinguale à la suite d'une obstruction des canaux de Rivini. Chez le cheval, dit-il, il a observé une grenouillette développée de cette manière. Birkett[2] trouva également le conduit de Wharton régulièrement ouvert et vit s'en écouler de la salive. Il conclut également, et tout individuellement à ce qui semble, au développement de la grenouillette aux dépens des canaux de Rivini et se base, surtout à cet égard, sur les données de Kölliker[3], relatives à la structure et au contenu des glandes qui donnent naissance à ces conduits et que Kölliker distingue de la sublinguale sous le nom particulier de *glandes de Rivini*. Cette opinion a certes tout pour elle; seulement il n'est alors pas nécessaire de placer la grenouillette dans la catégorie des simples kystes muqueux. Que l'on regarde les glandes de Rivini comme faisant partie de la sublinguale ou qu'on les considère isolément, elles n'en restent pas moins toujours des glandes salivaires et la grenouillette un kyste salivaire. Cela n'entraîne pour la tumeur qu'un changement de lieu, et peut-être pourrait-on admettre qu'il ne s'applique pas à tous les cas lorsque l'on considère l'observation de Richet[4], confirmée par l'autopsie et tout à fait décisive pour la sous-maxillaire.

Quelques auteurs, notamment Fried. Pauli[5] qui a publié récemment un excellent travail sur la grenouillette, ont cherché à se tirer d'embarras en admettant deux stades différents: l'un où le conduit est dilaté, *ptyalectasie*[6], et l'autre où, le conduit se rompant, le liquide s'épanche dans les tissus ambiants, de

[1] Claude Bernard, *Leçons de physiologie expérimentale*. Paris 1856, t. II, p. 87.
[2] Birkett, *Guys Hosp. Rep.*, 3e série, t. V, 1859, p. 271, pl. II, fig. 2.
[3] Kölliker, *Handb. der Gewebelehre*, 1859, p. 378.
[4] Dans Cruveilhier, *l. c.*, t. III, p. 365.
[5] Pauli, *Archiv für klinische Chirurgie*, 1862, t. II, p. 14.
[6] Pauli a démontré la possibilité d'un semblable développement par la ligature du conduit chez le chien, *l. c.*, p. 28. — Comp. avec Bernard, *l. c.*, p. 86.

[illegible] sorte que la cavité se trouve alors en réalité dans le tissu conjonctif environnant, p[illegible]. Cette opinion s'appuie notamment sur l'observation [illegible], d'après laquelle dans quelques cas, après que le kyste a existé pendant un certain temps, il change subitement de forme; ainsi, après que la tumeur a existé des mois à la base de la cavité buccale, elle apparaît tout à coup aussi sous le maxillaire inférieur au cou, ce qui doit précisément marquer le moment de la rupture. C'est la même opinion que nous avons déjà exposée au sujet des ganglions, et de même que je ne puis me figurer que dans le ganglion un pareil contenu, une fois sorti, doive rester dans le même point, je n'y crois pas davantage dans la grenouillette; il y aurait en tous cas résorption de ce produit épanché hors du kyste.

Je veux enfin ajouter encore que, dans le même endroit où nous trouvons la grenouillette, il se rencontre indubitablement aussi des kystes de formation nouvelle, et que si l'on veut les appeler de même, on doit distinguer deux espèces différentes de grenouillette. J'ai eu moi-même occasion d'examiner un dermoïde de cette région extirpé par M. Linhart[1], et ne pouvant en aucune façon être confondu avec la grenouillette ordinaire. Nous possédons déjà de l'antiquité des observations analogues qui sont très-correctes et démontrent précisément une fois de plus qu'il ne faut pas, dans certaines localités, s'en tenir à une seule opinion déterminée, mais bien embrasser d'un coup d'œil les différentes possibilités avant de se prononcer. —

Une série analogue de dissidences, mais que l'on peut résoudre d'une manière plus positive, a été suscitée par la dilatation cystique de certaines parties des *canaux spermatiques*, une forme que l'on confondait jadis ordinairement avec l'hydrocèle cystique simple, avec laquelle elle a en effet une grande analogie de siége et d'apparence, notamment avec l'hydrocèle du cordon spermatique (p. 164). On l'appelle généralement de nos jours *hydrocèle spermatique* ou *spermatocèle*. Les premières observations qui portaient sur des produits de ce genre ont été faites par des chirurgiens anglais, notamment par Liston (1843) et Lloyd[2],

[1] *Würzburger Verhandl.*, 1856, t. VII, p. XLIX.

[2] *Medico-chirurgical Transactions*, vol. XXVI, p. 216 and 368. — Cpr. Curling, *Edinb. monthly Journ.*, 1849, sept. — Macdonell, *Lond. med. Gaz.*, vol. XLIV, n° 1151.

qui trouvèrent des spermatozoaires dans le liquide provenant d'une hydrocèle. Dans le principe, on croyait que des canaux spermatiques de la surface testiculaire pouvaient se dilater et produire l'hydrocèle, en déversant leur contenu dans la vaginale. On a plus tard acquis la conviction, par l'examen anatomique direct[1], que la spermatocèle n'occupe pas la vaginale du testicule, la tunique vaginale propre, mais qu'elle est contenue dans des cavités particulières qui se trouvent, dans la plupart des cas, à l'extrémité supérieure du testicule, à la naissance de l'épididyme et en partie par dessus celui-ci, et qu'elles partent de là pour faire saillie dans la cavité de la vaginale où elles forment des vésicules proéminentes. Mais il n'est pas rare qu'il y ait en même temps hydrocèle de la tunique vaginale et spermatocèle, que ces deux états coïncident réellement, et il me semble toujours très-vraisemblable qu'en faisant une opération et en ponctionnant le kyste avec un trocart ou en le fendant par une incision, on peut très-facilement percer ou inciser d'un seul coup les deux kystes, de telle sorte que ce ne soit que par l'opération que se fasse le mélange du liquide spermatique avec le liquide proprement dit de l'hydrocèle. A ce sujet, Luschka[2] prétend avoir une fois trouvé sur le cadavre des spermatozoaires dans le liquide, et il en conclut à une rupture, contre laquelle il n'y a, dans ce cas, rien à opposer. Je n'ai eu moi-même aucune occasion de voir des spermatozoaires dans le liquide libre d'hydrocèles, soit sur le cadavre, soit après l'évacuation faite sur le vivant.

Fig. 49.

Les kystes séminaux peuvent atteindre jusqu'à la grosseur

Fig. 49. Spermatocèle cystique (pièce n° 1002). On voit à côté et derrière la tête de l'épididyme la tumeur un peu inégale, vésiculeuse, dans laquelle était contenu le sperme. Elle s'étendait en partie supérieurement dans le cordon spermatique, en partie inférieurement vers la cavité de la tunique vaginale, avait une paroi très-mince et ne contenait que peu de spermatozoaires.

[1] Paget, *Med. chir. Transact.*, vol. XXVII, p. 398. *Lect. on surgical path.*, vol. II, p. 53.

[2] *Virchow's Archiv*, t. VI, p. 317.

d'une noix et au delà. Le liquide qu'ils contiennent se distingue essentiellement de celui de l'hydrocèle ordinaire par son aspect blanchâtre, laiteux, opaque. Dans quelques cas on y trouve le sperme parfait avec ses spermatozoaires en mouvement très-actif; dans d'autres cas, on le trouve en décomposition, les spermatozoaires ont perdu leurs prolongements, leurs queues, et on ne trouve plus que de petits noyaux ovales arrondis, simples en apparence, auxquels une observation attentive fait reconnaître l'aspect connu des têtes; il y a encore, dans ces liquides, toute espèce de cellules, telles qu'on les connaît comme éléments générateurs des spermatozaires. D'après l'analogie avec d'autres kystes, on doit s'attendre à ce que ceux-ci également, lorsqu'ils persistent pendant longtemps, perdent leur caractère spermatique, et je regarde comme probable que certains kystes, qui apparaissent comme de simples kystes séreux et occupent le même endroit, ont la même origine.

La question capitale reste naturellement : comment se produisent ces singulières formations? Paget[1] a le premier émis l'hypothèse qu'il y a ici réellement une formation nouvelle de kystes, sur la paroi desquels se produisent des cellules glandulaires, qui fournissent alors, comme dans l'organe normal, des spermatozoaires. Cela rentre dans une théorie sur laquelle nous aurons encore souvent l'occasion de revenir et qui se rapporte à une série de formations glandulaires, où Rokitansky et Paget ont admis qu'ils s'agissait d'une nouvelle formation de substance glandulaire à côté de la glande, que par conséquent il se développait de véritables néoplasies, analogues aux glandes préexistantes, sans qu'elles se trouvent en rapport immédiat d'anastomose ou de continuité avec elles. Cela n'est pas juste, à mon avis, en ce que s'il se fait jamais une reproduction parfaite des glandes, ce ne saurait être que dans certaines tumeurs tératoïdes dont il sera question plus tard. Je reconnais parfaitement que l'on trouve une espèce de reproduction de type glandulaire comme néoplasme; seulement je n'ai aucune raison de croire que cela va jusqu'à donner lieu à une véritable sécrétion glandulaire et encore moins, que des spermatozoaires puissent se développer dans l'épithélium de semblables kystes néoplasiques.

[1] *Medico-chir. Transact.*, 1844, vol. XXVII, p. 398.

Toutes les recherches des temps modernes, qui ont été faites en assez grand nombre par Gosselin[1], Luschka et autres, parlent en faveur de la dilatation cystique de canaux préexistants. Seulement il est singulier que les kystes apparaissent presque exclusivement à cette place. Cela semble tenir à ce que précisément dans cette région la formation du testicule présente la plus grande irrégularité. On sait que le testicule se développe comme un organe glandulaire indépendant à côté du corps de Wolff, et que les canaux de ce dernier, les mêmes dont il a été question auparavant dans l'organe de Rosenmüller (p. 260), ne se mettent que plus tard en communication avec les canaux du testicule. Dans le principe, ce ne sont que des culs-de-sac qui ne communiquent qu'avec le conduit excréteur commun. Mais tous ces canaux n'entrent pas en communication avec les canalicules spermatiques du testicule, ainsi qu'on le sait depuis longtemps par la découverte que fit Haller du *vas aberrans*, qui est profondément enfoui dans l'épididyme et s'ouvre dans le canal commun du canal déférent. Il semble ainsi qu'il reste à l'extrémité supérieure du testicule quelques culs-de-sac qui ne se relient pas aux canalicules spermatiques.

Nous savons de plus qu'il existe encore dans cette région d'autres formations particulières qui se rapportent également à certaines particularités du développement; on ne les a pas encore exactement poursuivies chacune en particulier. C'est ainsi que Giraldès a récemment découvert dans ce point un corps glandulaire, indépendant en apparence, le *corps innominé*, situé entre les autres parties et pouvant donner lieu peut-être à certaines productions cystiques de cette région, quand même ce ne serait pas à des kystes spermatiques.

Il faut également bien distinguer ces kystes des petits appendices cystiques qui se trouvent à la surface du testicule dont nous avons déjà parlé à l'occasion de l'hydrocèle (p. 160) et des kystes des trompes (p. 259). Un de ces produits est assez constant et occupe en tout cas un siége absolument identique à celui des hydatides des trompes, c'est-à-dire à la tête de l'épididyme où il est tantôt parfaitement pédiculé et tantôt s'y insère à plat. C'est la terminaison de ce conduit fœtal qui répond à la trompe de la femme,

[1] *Arch. génér.*, 1848, t. XVI, p. 24.

la terminaison du fil de Müller oblitéré, qui disparaît déjà de bo
heure. Ce cul-de-sac terminal persiste ordinairement et fo
cette proéminence cystique que l'on a appelée, sans grande ra
hydatide de Morgagni. On n'y trouve jamais qu'un liquide sé
et non spermatique; aussi doit-on le laisser tout à fait de
ainsi que certaines petites vésicules cystiques de l'épidi
(fig. 19+), lorsque l'on traite de la spermatocèle. La situati
cette dernière la fait considérer comme étant très-probable
dilatation cystique du cul-de-sac du corps de Wolff, dans l
ne se forme pas de spermatozoaires, mais où ils doivent
en refluant du conduit excréteur commun, par une espèc
viation de direction, qui, de son côté, doit être probabl
plus souvent consécutive à des rétrécissements ou des ob
du canal déférent[1].

Pour ce qui regarde le *testicule* lui-même, il arri
qu'il s'y développe des productions cystiques qui sont
aux canalicules spermatiques mêmes. Nous aurons o
revenir au sujet des sarcômes. —

Je citerai enfin les *conduits galactophores*, qui sont
le siége de dilatation et de formation cystique. L
très-extérieure fait de ces kystes l'objet fréquent
chirurgicales et leur donne une importance pr
diate. Seulement, en confondant ces tumeurs a
sarcômes et avec l'affection hydatique (kystôme).
toute sorte de confusions, et il faut bien distinguer
il s'agit dans le principe d'ectasie cystique des co
phores[2] et où ce n'est que secondairement que vi
ter des altérations très-différentes du tissu envir
où l'ectasie n'est qu'une complication accident
meurs, ou bien où les kystes n'ont en général au
les conduits galactophores. On rencontre, en effe
mammaire, non-seulement des échinococques
mais assez souvent aussi des kystes de nouve
le tissu interstitiel.

[1] Lewin, *Studien über Hoden*, p. 16.

[2] Birkett, *The diseases of the breast and their treatment*. I.
kitansky, *Lehrbuch der path. Anat.*, 1861, t. III, p. 529. —
Archiv, t. IX, p. 299. — Billroth, *ibid.*, t. XVIII, p. 52. —
thol., vol. II, p. 41.

Dans le plus grand nombre des cas, la dilatation dans la glande mammaire ne porte pas sur les petits conduits terminaux qui conduisent dans les vésicules glandulaires, mais sur les gros conduits qui ont réuni le lait provenant des différents lobules de la glande et qui confluent peu à peu toujours davantage pour s'ouvrir enfin dans les sinus lactés. Ce sont quelquefois ces dernières portions plus larges situées près du mamelon qui se dilatent; mais quelquefois la dilatation remonte assez loin dans les conduits galactophores. Les différents cas se distinguent essentiellement en ce

Fig. 50.

que nous ne trouvons parfois que quelques ectasies, tandis que d'autres fois un grand nombre de dilatations sont répandues dans toute la glande, formes tout à fait analogues à l'hydropisie cystique du rein. Ces kystes renferment primitivement du lait; seulement plus tard le caractère primitif disparaît ici aussi et le lait est remplacé par un simple liquide séreux ou une masse colloïde épaisse, à moins qu'il ne s'y mêle des produits hémorrhagiques. De là viennent les colorations des plus singulières que l'on y observe; car le mélange de beurre, de sang et d'autres éléments

Fig. 50. Kyste hématique complexe du sein (pièce n° 140 de l'année 1860), extirpé sur une vieille femme; *a* le mamelon; *b* une partie de la glande ratatinée, frappée d'induration fibreuse; *c* tissu glandulaire encore intact, mais renfermant presque partout des vésicules dilatées, autour duquel et dans lequel les cavités cystiques sont les unes comme de grandes excavations arrondies, ouvertes, et les autres comme de petites fentes longitudinales. Le contenu était un liquide brunâtre, duquel s'étaient partout faits sur la paroi de nombreux dépôts de couleur rouillée. Les coupes microscopiques montrent également de nombreux dépôts de pigment, granulé, brun, dans le tissu en partie induré et chondroïde de la paroi des grandes excavations.

donne les nuances les plus extraordinaires, sans compter l'epaississement qui peut encore résulter d'une résorption partielle. Cela se trouve le plus souvent dans les petits kystes, qui sont particulièrement fréquents chez les vieilles femmes à la période de retour et n'arrivent pas à un développement tel qu'ils donnent lieu à des opérations chirurgicales. Il se fait dans quelques conduits ou portions de conduit des rétrécissements partiels, qui sont pour la plupart situés profondément. Parfois aussi un conduit se dilate et prend une conformation sinueuse, de telle sorte qu'en l'incisant, on trouve des éperons et des brides, qui font, dans la lumière du conduit, des saillies analogues à des cloisons incomplètes; par suite de prolifération papillaire et de portions herniées de substance glandulaire normale ou hyperplasique, il apparaît, sur la paroi de ces kystes, toutes sortes de points rugueux, verruqueux ou irrégulièrement saillants, où la paroi lisse semble perforée. Il n'est pas rare non plus de trouver des cavités voisines confluant entre elles pour en former de grandes. Le reste du parenchyme glandulaire et le tissu voisin s'atrophient d'ordinaire, de telle sorte que les kystes arrivent peu à peu à être tout à fait sous-cutanés; d'autres fois il se développe une inflammation lente, interstitielle avec induration.

Fig. 51.

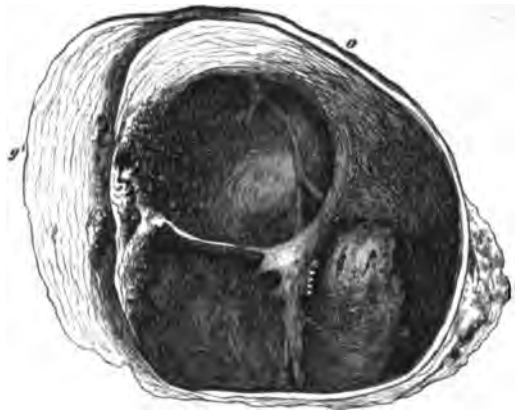

Mais dans certaines circonstances la dilatation peut aussi se faire

Fig. 51. Cystoïde multiple, proliférant du sein de la femme avec contenu séreux (pièce n° 656). On voit sur une coupe verticale partant de la peau *o* trois grandes poches, qui ont conflué par l'usure progressive de leurs parois. Plusieurs éperons et trabécules de la paroi prouvent que ces trois cavités résultent elles-mêmes de la confluence de plusieurs petites cavités antérieures. En *g* et *g'* existent encore des restes de l'ancienne glande, très-comprimée et indurée, il est vrai; en *g'* en particulier on trouve encore certains restes du parenchyme, qui s'étend en partie jusqu'à la poche voisine et y proémine en *c*,*c*.

rapidement et donner lieu, dans quelques points, notamment pendant la lactation, à de grosses poches remplies de lait. On appelle cet état *galactocèle*[1], bien qu'il n'y ait aucune hernie véritable. La quantité de lait renfermée dans ces poches est parfois de 150 à 200 grammes; Scarpa en a trouvé dans un cas jusqu'à 5 kilogrammes. Il peut arriver plus tard dans ces cas que la paroi se ramollisse, qu'il se fasse une extravasation de lait; alors se développent ordinairement des accidents inflammatoires, qui finissent la plupart en s'abcédant. Lorsque au contraire la poche reste close, le contenu se transforme de plus en plus et nous trouvons à l'intérieur un liquide butyreux, séreux ou hémorrhagique. Ce que l'on a décrit dans la mamelle sous le nom de *kystes sanguins*[2] etc. rentre en général dans cette catégorie, bien que l'on comprenne que tout espèce d'excavation puisse être combinée aussi avec une extravasation. Je doute au moins très-fort qu'il y ait des kystes lactés dans des noyaux glandulaires de nouvelle formation (adénoïde); Birkett[3] l'admet dans les cas où déjà avant l'époque de lactation il existait un noyau induré dans le sein.

Je termine ici ce chapitre sans m'arrêter à quelques autres formes cystiques analogues, par exemple le *dacryops*[4], l'hydropisie de l'utricule prostatique.

[1] Velpeau, *Traité des maladies du sein*. Paris 1854, p. 297. — Birkett, *l. c.*, p. 198. *Guys. Hosp. Rep*, 3e série, vol. VII, 1861, p. 344. — Scanzoni, dans le troisième volume de *Kiwisch's Klinische Vorlesungen*. Prag 1855, p. 96.

[2] Velpeau, *l. c.*, p. 332. — Siering, *De mammæ hæmatocysti, addita observ. clinica*. Diss. inaug. Berol. 1860.

[3] Birkett, *Transactions of the Patholog. Soc. of London.*, 1858, vol. IX, p. 386.

[4] A. v. Gräfe, *Archiv f. Ophthalmologie*, t. VII, 2e partie.

TREIZIÈME LEÇON.

(14 janvier 1863.)

Fibrômes.

Les *tumeurs proliférantes* (végétations) en général. Origine irritative. Classification et terminologie. Formes de transition.

Famille des tumeurs de substance connective.

Genre des fibrômes (fibroïdes, desmoïdes, stéatômes). Nécessité d'en éliminer les myômes, les névrômes et quelques autres tumeurs *fibreuses*, ainsi que les tumeurs enkystées compliquées de développement de tissu connectif. Limites incertaines du côté des tumeurs épithéliales verruqueuses et des affections inflammatoires chroniques diffuses. Eléphantiasis. Nature irritative de tous les fibrômes. Les trois formes principales; leur combinaison entre elles et leur transition les unes entre les autres et les unes dans les autres.

1° *Eléphantiasis.* Formes sporadiques, congénitales et endémiques. Siéges de prédilection. Eléphantiasis et lèpre; doctrines historiques; erreurs. Eléphantiasis des Arabes = pachydermie, bypersarcosis, maladie glandulaire, *rosenbein.* Erysipèle sclérémateux, lymphatique ou gélatineux. L'érysipèle secondaire : leucophlegmasie, tumeur blanche. Hyperplasie progressive du tissu connectif. Eléphantiasis lisse, papillaire ou verruqueuse, tubéreuse (tuberculeuse) ou noueuse. État de l'épiderme : éléphantiasis noire et cornée. État du tissu connectif : éléphantiasis dure et molle. La substance lardacée. Hyperostose : éléphantiasis ossifiante. Les glandes lymphatiques. Eléphantiasis ulcéreuse. — Les formes molles : éléphantiasis congénitale simple, telangiectasique, cystique. L'éléphantiasis des parties génitales externes : éléphantiasis du scrotum et du penis, des grandes lèvres et du clitoris, de la mamelle. Collonema. *Pachydermia lactiflua et lymphorrhagica.* Pied de Madura.

2° *Molluscum* (éléphantiasis molluscoïde, stéatôme, tumeur lardacée). Forme multiple. Léontiasis.

3° *Fibrôme diffus. Glande mammaire :* induration bénigne, éléphantiasis dure, cirrose. Analogie avec le squirrhe. Deux stades. Développement lobulaire du fibrôme : corps fibreux. Fibrôme du sein de l'homme. *Ovaires. Reins :* néphrite interstitielle nodulaire. Origine inflammatoire.

4° *Fibrôme papillaire et verruqueux* (tumeur papillaire ou villeuse) : accroissement hyperplasique des papilles ou des villosités préexistantes et leur nouveau développement. Histoire de la formation des bourgeons et des ramifications. Comparaison avec le placenta fœtal. Granulations (glandes) de Pacchioni. Disposition des vaisseaux. Prolifération cellulaire : granulation, excroissances charnues. Papilles sans vaisseau, peu et richement vascularisées : siphonoma. Végétations, papilloma. Les tumeurs papillaires *intra-canaliculaires :* voies biliaires, condylôme sous-cutané ou folliculaire, fibrôme papillaire intra-canaliculaire du sein. *Verrues de la peau :* acrochordon, clavus, acro-

thymion ou thymos, myrmecia s. formica. Condylôme large et acuminé. Porreau. Polype cutané.

5° *Fibrôme tubéreux :* différence avec la tuberculose. Possibilité de combinaison et de transformation, dégénérescence. *Peau extérieure :* forme héréditaire et multiple. *Aponévroses :* fibrôme lobulaire, muqueux et ossifiant. *Périoste.* Tumeur rétropharyngienne, polypes naso-palatins.

Importance générale des fibrômes. Rapports constitutionnels. Prédisposition: locale, générale et héréditaire. Syphilis. Bénignité.

Fibrôme hétéroplastique. Os maxillaires. Formes tendant à l'ossification et à la pétrification.

Nous passons aujourd'hui à l'étude des *tumeurs par prolifération* ou des *végétations* dans le sens propre du mot (p. 118). Elles diffèrent principalement de celles dont il a été question jusqu'à présent, en ce que le développement d'un nouveau tissu n'est pas chez elles un phénomène tardif ni accidentel qui complique la formation de la tumeur, la parfait jusqu'à un certain point, la rend plus grave; il cause, au contraire, dès l'abord, la tumeur et en constitue par conséquent aussi l'essentialité véritable. Toutes les transformations ultérieures qui peuvent donner lieu à des exsudations particulières, à des hémorrhagies ou à des rétentions et peuvent par conséquent conduire aussi, dans certaines circonstances, à la formation de kystes dans l'intérieur ou dans le voisinage de ces tumeurs, tout cela n'est qu'accidentel et secondaire, en comparaison avec ce qui est, en elles, de nouvelle formation. Car le néoplasme procède immédiatement des anciens tissus qui lui servent de matrices (p. 83). Il s'agit par conséquent ici d'une grande série de *processus formatifs qui portent incontestablement tous, en eux, un caractère actif, productif, irritatif* et qui comprennent depuis les formes inflammatoires les plus simples, comme on a coutume de dire, jusqu'aux plus extrêmes par l'hétérologie et la malignité.

Dans cette grande classe on peut, comme je l'ai déjà dit plus haut (p. 118), distinguer de nouveau différents groupes, suivant que la tumeur est plus simple ou plus compliquée, ainsi suivant qu'elle répond davantage à un tissu simple ou à la combinaison de différents tissus en un produit commun, sorte d'organe ou même de système dans les cas de développement plus avancé. Ici aussi il est extrêmement difficile de tracer des limites, de sorte que l'on ne saurait être trop minutieux dans la classification de chaque objet en particulier. Si l'on voulait, par hasard, à l'exemple des botanistes et des zoologues, noter chaque petite déviation

et en faire une forme spéciale de tumeur, on en arriverait à une complication énorme de notre terminologie. Nous verrons dès le début qu'il n'est pas même possible de tracer tout à fait nettement les limites qui séparent les tumeurs simplement histoïdes des tumeurs organoïdes, à structure plus compliquée. Nous sommes souvent forcés, pour rendre la doctrine plus pratique, de restreindre plus nos cadres et de former les groupes d'après les caractères principaux, d'après les signes essentiels qui déterminent la symptomatologie et la marche de la tumeur.

On verra combien est difficile une telle division, si l'on réfléchit que la plus grande partie des produits dont il s'agit ici a son origine dans des tissus-mères ou matrices fort analogues les uns aux autres. Le plus grand nombre de tumeurs par prolifération procède des tissus connectifs fondamentaux du corps, dans la série desquels nous comptons, outre le tissu connectif proprement dit, le cartilage, les os, la graisse, la moelle, la névroglie et quelque autre chose encore[1]. Or ces tissus sont comparativement très-peu différents les uns des autres; ils passent des uns aux autres, et de même aussi dans l'intimité des différentes tumeurs, un tissu se continue en un autre. Il est alors extraordinairement difficile de dire dans certains cas si nous devons désigner la tumeur d'après telle ou telle de ses parties constituantes. Une tumeur contient du cartilage et de l'os; devons-nous l'appeler une *tumeur cartilagineuse* ou *osseuse?* Une autre fois elle renfermera peut-être du tissu connectif, du cartilage et de l'os; la difficulté n'en deviendra naturellement que plus grande, pour savoir dans quel groupe elle doit être placée: est-ce une tumeur fibreuse, cartilagineuse ou osseuse? Ici doit être maintenu l'ancien précepte: *a potiori fit denominatio.* Ce qui détermine le choix du nom, doit être ce qui en fait le caractère principal, ce qui en constitue la partie essentielle, ce qui exprime la valeur physiologique et pathologique de la tumeur pour le corps entier. Le nom peut par conséquent ne pas toujours résulter de la partie qui forme la masse la plus grande, mais souvent seulement de la partie la plus élevée dans l'échelle de l'organisation. Lorsqu'une tumeur renferme des fibres musculaires et du tissu connectif, nous ne

[1] *Path. cellul.*, p. 35, 58, 232 et 347.

l'appellerons jamais une tumeur fibreuse ou connective, parce que le développement des muscles est ce qu'il y a de plus élevé, de plus caractéristique, de plus important pour le type de la tumeur, quand bien même peut-être le tissu connectif prévaut par sa masse.

Cette grande diversité doit nous amener bien plus à établir, pour les différentes espèces de tumeurs, des subdivisions et des variétés[1]. On fait ainsi ressortir le caractère qui apparaît dans les limites de chaque espèce de tumeur comme quelque chose de particulier. Prenons une tumeur musculaire, un myôme. Si elle renferme beaucoup de tissu fibreux, nous l'appellerons une *tumeur fibro-musculaire*, un *myôme fibreux*. Si nous avons une tumeur dont les parties essentielles en font une tumeur cartilagineuse, qui par conséquent se comporte comme un cartilage permanent, nous l'appelons un *enchondrôme;* si elle est disposée à l'ossification, nous lui donnons le nom d'*enchondrôme ossifiant*, car, par le fait de l'ossification partielle, elle ne cesse pas plus d'être une tumeur cartilagineuse que les cartilages costaux ne cessent d'être des cartilages costaux lorsqu'ils commencent à s'ossifier. Lorsque au contraire une tumeur est, de bonne heure, le siége d'une production osseuse, c'est une tumeur osseuse[2], et si elle revêt une modalité particulière, telle que, par exemple, il se développe dans l'os de grandes quantités de moelle ou de vaisseaux, nous pouvons partir de ces circonstances pour désigner la tumeur osseuse comme médullaire ou vasculaire, télangiectasique.

Tels sont les points de vue les plus généraux relatifs à la division et à la nomenclature des tumeurs par prolifération; et l'on ne doit pas s'étonner de ce que dans les différentes espèces existent plusieurs stades de transition, et qu'il arrive parfois que l'on puisse ranger une certaine tumeur tout aussi bien dans tel ou tel groupe. On ne saurait en aucune façon introduire dans la pathologie les grandes discussions qui se sont élevées de nos jours dans les sciences naturelles descriptives, notamment au sujet de la compréhen-

[1] Verneuil, *Quelques propositions sur les fibrômes ou tumeurs formées par les éléments du tissu cellulaire, avec des remarques sur la nomenclature des tumeurs. Gaz. méd. de Paris*, 1856, n° 5, p. 59; n° 7, p. 95.

[2] Virchow, *Ueber ossificirende Geschwülste Deutsche Klinik*, 1858, déc., n° 49.

sion de l'espèce et qui ont trouvé dans la théorie de Darwin[1] une solution jusqu'à présent encore si contestée. Nous n'avons aucune espèce de tumeur qui se transmette avec une hérédité aussi tranchée et absolue qu'on l'a supposé dans le monde végétal et animal; nous avons au contraire des parentés telles qu'une espèce de tumeur peut passer immédiatement dans une autre espèce. —

Nous commencerons nos considérations de détail par la famille de ces tumeurs, qui, comme élément principal, renferment un *des tissus de la substance connective*. Parmi ces tumeurs, qui ont entre elles des rapports de parenté plus proche qu'avec les tumeurs d'une autre catégorie, on peut distinguer autant d'espèces que nous avons de tissus différents de la substance connective; et comme ces tissus présentent quelques différences notables dans divers endroits, on comprend que chaque espèce de tumeur peut encore, à son tour, suivant les localités et les circonstances spéciales, présenter une série de particularités qui elles-mêmes deviennent le motif d'une série de subdivisions.

Le plus connu d'entre les tissus de ce groupe est celui qu'on appelait jadis *tissu cellulaire* ou que nous appelons aujourd'hui *tissu connectif;* on pourra par conséquent donner à la tumeur qui en est essentiellement composée, le nom de *tumeur de tissu cellulaire ou de tissu connectif, de tumeur fibreuse*. Le mot de *fibroïde* a aussi été beaucoup employé; Joh. Müller[2] a proposé le nom de *desmoïde*, tumeur fibro-tendineuse, pour la forme dure que l'on appelait ordinairement *stéatôme* dans le siècle précédent et au commencement du nôtre. Il est peut-être préférable d'adopter l'expression plus générale, quoiqu'elle soit d'une étymologie défectueuse que M. Verneuil[3] emploie : le *fibrôme*. Nous n'avons dans l'ancienne anatomie grecque aucune expression précise pour le tissu dont il s'agit ici et nous pouvons bien, sous ce rapport, suivre l'exemple des chimistes et emprunter nos noms à la langue qui nous donne les bases les plus commodes. Par conséquent avec la conscience d'une parfaite hérésie étymolo-

[1] Virchow, *Ueber Erblichkeit. Deutsche Jahrbücher für Politik u. Literatur*, 1863, t. VI, p. 339.
[2] Müller, *Ueber den feineren Bau der Geschwülste*, p. 60.
[3] Verneuil, *l. c.*, p. 60.

gique, je recommande le nom de *fibrôme* parce que je n'en connais pas de meilleur.

On a réuni dans cette catégorie, jusqu'à une époque récente encore, une grande masse de tumeurs, qui diffèrent si peu par leur aspect extérieur, que sans la connaissance exacte de la localité d'où elles proviennent, il est à peine possible à l'œil nu de les distinguer. Précisément l'espèce que l'on a donnée comme le type des tumeurs du tissu connectif, des tumeurs fibreuses ou des fibroïdes, celle que Joh. Müller aussi avait surtout en vue, qui dans l'utérus constitue les « corps fibreux » des auteurs français, cette espèce, dis-je, soumise à un examen plus approfondi, s'est trouvée être une production complexe, richement pourvue d'éléments musculaires, de sorte qu'elle doit être exclue de cette classe. En lisant les ouvrages les plus répandus sur les tumeurs, il faut se rappeler que la description de l'histoire des fibrômes y est précisément dérivée de ces tumeurs qui ne rentrent pas dans l'espèce qui nous occupe. Il en est de même d'une autre espèce que l'on considérait comme une forme principale des fibrômes : les nodosités souvent appelées *névrômes*, se produisant dans les nerfs, doivent aussi à présent être rejetées de cette catégorie.

L'espèce se trouve ainsi dans cette direction assez notablement restreinte ; si vous ajoutez, ainsi que je l'ai souvent dit dans le cours des leçons antérieures, une quantité de tumeurs qui dans le principe sont de simples kystes et appartiennent aux formes dues en partie à la rétention et en partie à l'exsudation, se compliquent à une période ultérieure de leur existence, d'une production de tissu connectif, par l'épaississement de leurs parois et le développement, dans leur cavité, de divers produits de tissu connectif, d'excroissances, qu'ainsi des tumeurs de tissu connectif résultent de productions qui ne sont point telles au début, il ne nous reste plus alors pour le fibrôme qu'un cadre relativement étroit. Quelle que soit l'extension du tissu connectif dans le corps, et quoiqu'il y ait tant d'organes dans lesquels l'hyperplasie simple de ce tissu connectif pourrait donner lieu à la production de tumeur, l'observation n'en montre pas moins que le plus grand nombre des organes ne possède aucune disposition particulière à présenter précisément cette espèce de tumeur.

Lorsque nous recherchons le siége ordinaire de développement de ces tumeurs, nous voyons que ce sont notamment les grands épanouissements membraneux de tissu connectif condensé et résistant : avant tout la peau extérieure et les aponévroses, puis le périoste, les muqueuses, les séreuses, les synoviales. Mais ces tumeurs, à leur tour, qui sont immédiatement superficielles, ne sont pas simples dans le plus grand nombre de cas, en ce que les couches tégumentaires épidermoïdales et épithéliales ne restent pas pendant leur développement que d'être intéressées. Il arrive même assez fréquemment que ces revêtements épidermoïdaux ou épithéliaux acquièrent une telle épaisseur qu'ils constituent une plus grande partie de la tumeur que la base de tissu connectif. Ici se conçoit le doute où l'on peut être pour savoir si l'on ne doit pas appeler une semblable production : tumeur *épidermoïdale* ou *épithéliale*, plutôt que *tumeur du tissu connectif*. On peut toutefois établir une distinction en ce qu'il est certaines tumeurs dans lesquelles la formation du tissu connectif disparaît tellement qu'on ne peut qu'avec peine la démontrer ; celles-ci peuvent très-bien être rangées dans la catégorie des tumeurs épidermoïdales, tandis que l'on doit compter dans la classe des tumeurs du tissu connectif celles où se trouve encore une partie très-reconnaissable et assez notable de tissu connectif.

On connaît depuis longtemps ce genre de fibrômes qui surviennent à la surface de la peau extérieure et appartiennent en grande partie au domaine de la dermatologie ; on a toujours aussi été en général plus disposé à compter comme tumeurs une série de choses à la surface du corps qui ont une extension plus diffuse, tandis que l'on ne songe pas à appeler *tumeurs* les mêmes formes, lorsqu'elles apparaissent dans les parties intérieures. Il en est ainsi d'une grande partie des *productions éléphantiasiques* dans la peau extérieure, productions qui se présentent, il est vrai, dans certains cas, sous la forme des tumeurs les plus caractérisées, au point de ne pouvoir les rencontrer sans penser à l'existence de tumeurs, tandis qu'il est au contraire d'autres cas où ces altérations s'étendent uniformément sur de si grandes surfaces que le caractère d'une véritable tumeur disparaît complétement.

On trouve dans beaucoup d'organes internes de semblables

états éléphantiasiques qui s'accompagnent d'une formation progressive de tissu connectif et d'induration des parties; mais, dans ce cas, on les range tout simplement dans la catégorie des affections inflammatoires. Lorsqu'un semblable processus survient dans le poumon, on l'appelle une *pneumonie chronique;* dans le foie, c'est une hépatite interstitielle ou une hypertrophie, ou bien encore une cirrose, quoiqu'il s'agisse toujours d'états analogues. On ne les appelle pas des *tumeurs*, parce que peut-être à aucune époque le tissu cellulaire ne se développe-t-il par foyers distincts, de manière à former des noyaux relativement isolés, indépendants. Mais que le même état survienne dans un organe situé plus extérieurement, dans la glande mammaire par exemple, alors se réveille aussitôt la tendance à y voir une tumeur. Si les indurations ordinaires du sommet des poumons se rencontraient dans le sein ou les testicules, on ne tarderait pas à en faire des corps fibreux ou fibroïdes.

Les formes éléphantiasiques passent si insensiblement aux états inflammatoires ou en dérivent, que l'on ne peut avoir aucun doute sur le caractère de leurs stades initiaux. Seulement il en est de même pour d'autres produits dans lesquels l'observation immédiate de leur début nous échappe et où il ne peut cependant y avoir aucun doute qu'ils sont plus ou moins analogues aux processus inflammatoires chroniques; lorsqu'ensuite nous échantillonnons les différentes formes, il se présentera souvent l'occasion de montrer avec quelle certitude on peut reconnaître ce *principe irritatif des tumeurs de tissu connectif.* —

Les fibrômes apparaissent en général sous trois formes principales: la forme plus *diffuse*, celle de l'*éléphantiasis*, celle plus *limitée* de la *nodosité* et de la *tubérosité*, ou comme on dit ordinairement en dermatologie, la forme *tuberculeuse;* ou bien enfin la forme *verruqueuse*, celle des excroissances *papillaires*. C'est dans cette dernière surtout que les productions d'épiderme et d'épithélium prennent souvent une si grande importance que l'on doit placer une partie des verrues dans le groupe des tumeurs épidermoïdales et établir dans ce sens une certaine division entre les différentes espèces de verrues. On ne doit pas s'attendre cependant à pouvoir toujours poursuivre strictement cette division. Bien plus, il n'est pas très-rare que toutes les trois formes prin-

cipales se trouvent réunies dans un seul et même cas, qu'en particulier on voie proéminer sur une éléphantiasis diffuse des excroissances tuberculeuses ou verruqueuses de la surface. Un tubercule solitaire peut ausssi être verruqueux. En un mot, une forme se combine avec une autre, et elles se transforment l'une dans l'autre.

Pour commencer par les *formes de l'éléphantiasis*, il s'agit là d'une affection assez fréquente même chez nous; tantôt elle est limitée à de très-petits points du corps, et tantôt, prenant une extension considérable, elle ne recouvre pas seulement des extrémités entières, mais aussi des segments entiers du corps. Quant à la cause de son développement, plus son extension est considérable, plus elle est à rapporter à des influences générales; c'est ainsi que nous voyons aussi que précisément les formes les plus diffuses ne sont pas seulement acquises ou sporadiques, mais aussi congénitales et notamment endémiques.

Pour ce qui est des éléphantiasis *congénitales*, elles frappent dans quelques cas une extrémité entière; d'autres fois le même mal se montre en des points très-nombreux de la surface du corps, tantôt sous la forme de tuméfactions plus régulières qui affectent une partie des extrémités ou du tronc, tantôt sous la forme de véritables tumeurs, qui apparaissent à la surface de la peau en masses plus ou moins volumineuses. Il y a quelques exemples où une grande quantité de tumeurs de ce genre, les unes solides, les autres cystiques, apparaissent sur différents points du corps[1].

Quant à la *forme endémique*[2] de l'éléphantiasis, elle se rencontre très-fréquemment, en particulier dans les zones tropicales et sous-tropicales, dans l'ancien continent comme dans le nouveau, et elle y atteint aussi bien les indigènes que les colons,

[1] Ed. Sandifort, *Observationes anatomico-pathologicæ*, lib. IV, Lugd. Bat. 1781, p. 21, tab. IV et V. — Voit, *Berliner geburth. Verhandl.*, 1852, VI, p. 172. — Schuh, *Pathologie u. Therapie der Pseudoplasmen*, Wien 1854, p. 252. — Friedberg, *Deutsche Klinik*, 1856, n° 7. — Lotzbeck, dans *Virchow's Arch.*, 1853, t. XV, p. 388. — Ward, *Med. Times and Gaz.*, 1860, vol. I, p. 496.

[2] Joh. Frid. Cartheuser, *De morbis endemiis liber. Francof. ad Viadr.* 1771, p. 258. — J. Ch. M. Boudin, *Traité de géographie et de statistique médicales et des maladies endémiques*. Paris 1857, t. II, p. 445. — Duchassaing, *Études sur l'éléphantiasis des Arabes et sur la spiloplaxie. Arch. génér.*, 1854, oct.-déc.; 1855, janv.

bien qu'elle montre pour les indigènes une prédilection toute particulière. Les extrémités inférieures en sont le plus fréquemment affectées, et de là vient que, suivant les différents territoires où ces état morbides sont plus fréquents, on ait donné à la maladie les noms de : *jambe de Barbados*, *jambe de Cochinchine*. Après les extrémités inférieures, les parties génitales en sont le siége le plus fréquent : le scrotum chez l'homme, les seins et les grandes lèvres chez la femme; dans quelques cas le mal s'étend au prépuce et à la peau du pénis chez l'homme, au clitoris et aux petites lèvres chez la femme. On rencontre aussi cette maladie occupant les extrémités supérieures, et parfois la face et le tronc.

Mais le nom d'*éléphantiasis* peut être très-trompeur[1], en ce que le sens primitif du mot, tel que l'entendent les anciens auteurs grecs, se rapporte bien moins à cette affection qu'à celle que l'on désigne sous le nom de *lèpre* (en allemand *Aussatz*). Je préfère cette dernière expression à toutes les autres, parce qu'elle prévient plus qu'aucune autre tout malentendu. *Lèpre* exprime dans l'ancienne terminologie grecque un exanthème squameux, comme cela a été plus tard réintroduit par Willan et Bateman dans le langage dermatologique général. Mais comme dans les premiers temps du moyen âge on avait perdu la tradition directe de l'ancienne médecine grecque, dont la transmission ne se fit que par les Arabes, comme alors on n'arrivait à la connaissance des auteurs grecs qu'en les retraduisant de l'arabe, on s'habitua ainsi, par toute sorte de malentendus, à donner dans les nouvelles traductions de l'arabe le nom de *lèpre* à l'ancien éléphantiasis. De là surgit naturellement un danger imminent de confusion et on prit de plus en plus l'habitude, pour s'exprimer avec plus de précision, de dire : éléphantiasis des Grecs et éléphantiasis des Arabes, lèpre des Grecs et lèpre des Arabes, éléphantiasis des Grecs étant synonyme de lèpre des Arabes. Ceci doit signifier que l'éléphantiasis des *auteurs grecs* est identique avec la lèpre des *auteurs traduisant de l'arabe*, et non pas que la lèpre en Arabie est identique avec l'éléphantiasis en Grèce. La lèpre des Grecs est l'exan-

[1] Petr. Petit, *Commentarii et animadversiones in octo Aretæi Cappadocis libros.* (*Aretæi Opera. ed. Kühn.* Lips. 1828, p. 548.) — Bierling, *Disp. inaug. de elephantiasi.* Argentorati 1665. — Cartheuser, *l. c.*, p. 225, 259, 265.

thème squameux que les dermatologues désignent encore ainsi de nos jours. Il n'y a dans l'ancienne littérature grecque aucune expression précise pour désigner l'éléphantiasis des Arabes (c'est précisément l'état dont nous nous occupons en ce moment); aussi n'est-il pas invraisemblable que, ainsi que cela arrive fréquemment de nos jours[1], les deux affections aient été confondues l'une avec l'autre.

On est très-exposé à commettre une semblable erreur, partout où les deux maladies surviennent l'une à côté de l'autre, comme c'est le cas dans la plupart des pays chauds. Il semble même, d'après quelques publications d'observateurs consciencieux[2], que les deux formes peuvent se développer chez le même individu, et il est dès lors bien pardonnable qu'on ait cherché un rapport intime, une parenté entre les deux[3]. Dans le nord, où l'éléphantiasis des Arabes apparaît tout au plus sporadiquement, tandis que la lèpre des Arabes est endémique dans différents pays froids, les observateurs mettent à peine en question les rapports qui peuvent exister entre l'une et l'autre de ces maladies; dans les contrées où toutes deux sont rares ou bien où l'une d'elles ne se rencontre pas, comme au centre de l'Europe, les meilleurs auteurs vont jusqu'à confondre les deux noms. C'est ainsi que récemment encore Carl Hecker[4], dans sa monographie, a confondu tous les matériaux relatifs à ce sujet; que Duchassaing, même dans les Indes, a pris des cas de lèpre anesthésique pour l'éléphantiasis des Arabes, et j'ai eu souvent à relever de semblables erreurs dans mes comptes rendus annuels[5]. Mais ce qu'il y a certes de plus probant, c'est le fait qu'encore aujourd'hui dans les léproseries on trouve, à côté des lépreux, des malades at-

[1] Cpr. Danielssen et Bœck, *Traité de la spedalskhed ou éléphantiasis des Grecs*. Paris 1848, p. 4. — Kjerulf, *Virchow's Arch.*, 1853, t. V, p. 25.

[2] Landré in *Bijdragen tot de Bevordering van de kennis der Nederlandsche West-Indische kolonien*. D. II, Aufl. 3, Bl. 228. — A. van Hasselaar, *Beschrijving der in de kolonie Suriname voorkomende Elephantiasis en Lepra* (*Melaatscheid*). Amsterd. 1835, Bl. 11. — J. P. ter Beek, *De elephantiasi Surinamensi*. Lugd. Bat. 1841, p. 31.

[3] Berncastle, *The Lancet*, 1851, sept., p. 257. — Hasselaar, *l. c.* — Andr. Verga, *Sulla lebbra*. Milano 1846, p. 55. — Schönfeld, *Verhandeling over de lepra in' t algemeen en de Elephantiasis tuberculosa in't bijzonder*. Inaug. diss. Groningen 1857, Bl. 2, 15.

[4] Carl Fr. Hecker, *Die Elephantiasis oder Lepra arabica*. Lahr 1858.

[5] *Canstatt's Jahresbericht für 1859*, t. IV, p. 276; *für 1860*, t. IV, p. 276.

teints aussi bien d'éléphantiasis des Arabes[1] que de lèpre des Grecs[2].

Fuchs[3] a proposé dernièrement le nom de *pachydermie* pour l'éléphantiasis des Arabes; mais l'éléphantiasis, loin d'être un simple épaississement de la peau, est une affection qui s'étend beaucoup plus profondément. Le nom de *bucnemia*, employé par Masan Good[4] a également trouvé peu d'adhérents, de même que celui de *hypersarcosis* dont s'est servi Kämpfer[5]; mais lorsque l'on considère l'expression d'éléphantiasis comme telle, on ne peut disconvenir que ce soit la mieux appropriée à cette forme morbide. Il en est bien qui expliquent que le nom d'*éléphantiasis*, *elephantia* ou tout simplement *elephas*, a été choisi parce que la lèpre est la plus grande maladie, comme l'éléphant est le plus grand animal; ce serait l'analogue de l'éléphant parmi les maladies; de là viendrait aussi le nom de *maladie herculéenne*[6]. Dans le fait il est très-peu probable que l'on soit primitivement parti de ce point de vue pour dénommer le mal. Lorsque l'on considère une semblable jambe, on en vient bientôt à l'idée qu'elle ressemble non à une jambe d'homme, mais bien à celle d'un éléphant[7]. Elle perd presque entièrement sa forme extérieure, prend l'aspect lourd, cylindriforme d'une jambe d'éléphant; dans les degrés avancés du mal, le pied est tellement enfoncé dans l'épaisseur de la jambe qu'il ne forme plus que la base d'un support informe posant sur le sol. On ne trouve rien de semblable dans la lèpre. Il ne faut, par conséquent, pas oublier que toutes les discussions sur l'éléphantiasis tuberculeuse et anesthétique (lèpre des Arabes) se rapportent à des états tout différents et lorsqu'on lit quelque chose sur ce sujet, on doit

[1] Echeverria, *Bulletin de l'Acad. de méd.*, t. XVI, n° 17. — Ameglio, *Gazz. med. ital.* Stali Sardi 1860, n° 26, p. 212.

[2] Samarzides, *Notizie ed osservazioni pratiche intorno alla elefantiasi, ottenute e ricavate nell' isola di Lesbo.* Ermopoli 1852, p. 12.

[3] C. H. Fuchs, *Die krankhaften Veränderungen der Haut.* Götting. 1840, p. 656, 702.

[4] John Mason Good, *The studi of medicine*, 2e édit. Lond. 1825, vol. II, p. 583.

[5] Kämpfer, *Amœnitates exoticæ.* Fasc. III, obs. 8, p. 552.

[6] Aretæus Cappadox, *De causis et signis acutorum morborum*, lib. II, cap. 13. *Alii morbum Herculeum nominant, quoniam illo nullus major sit aut validior.* — Æmilius Macer, *l.ib. de viribus herbarum*, cap. 14. *Est lepræ species Elephantiasisque vocatur, quæ cunctis morbis major sic esse videtur, ut major cunctis elephas animantibus exstat*

[7] Aretæus, *l. c.* — Prosper Alpinus, *De medicina Ægyptiorum.* Venet. 1591. p. 25 vers. — G. G. Schilling, *De lepra commentationes.* Lugd. Bat. 1778, p. 17.

d'abord s'orienter exactement pour savoir ce que chaque auteur entend traiter. Dans la littérature allemande, depuis des siècles[1] l'éléphantiasis désigne les tuméfactions plus localisées ou au moins limitées occupant spécialement les membres; la lèpre, au contraire, exprime l'ensemble d'une maladie considérée ordinairement comme constitutionnelle. Tel est aussi le sens dans lequel j'emploierai ces expressions et que je crois justifié par ce fait qu'évidemment, jadis aussi, l'éléphantiasis des Arabes a été comprise avec la lèpre des Arabes sous le nom commun d'*éléphantiasis*, et parce que dans les pays où se rencontrent aujourd'hui les deux maladies réunies, comme dans les colonies hollandaises, le nom d'*éléphantiasis* est employé d'un accord général et tout naturellement pour désigner la forme fibromateuse dont il est ici question, tandis que la lèpre reste en dehors de cette appellation[2].

L'éléphantiasis dans le sens des Arabes, la pachydermie dont nous avons ici à nous occuper, est un état qui, lorsque l'on suit son développement, commence régulièrement par des prodromes inflammatoires, qui ont ordinairement le caractère de l'érysipèle[3], c'est-à-dire qu'ils débutent ordinairement par un accès de fièvre, s'étendent rapidement au delà du point primitif de leur apparition, se propagent, se promènent sur de grandes surfaces, s'accompagnant d'une rougeur peu intense des téguments, mais d'une tuméfaction plus profonde, dure, œdémateuse des parties. On s'explique cette tuméfaction en songeant que l'appareil lymphatique participe la plupart du temps, de bonne heure, à l'affection morbide; l'on voit en particulier, dans la direction des vaisseaux lymphatiques, apparaître des traînées rouges, chaudes, sensibles, souvent dures (lymphangite, angioleucite) et les glandes lymphatiques de la région où siége le mal, subissent une tuméfaction aiguë, considérable. Ainsi s'explique que Hendy[4] ait cherché à introduire à ce sujet le nom de *maladie glandu-*

[1] Paracelsus, *Chirurgische Bücher und Schriften. Ausg. von Huber.* Strassburg 1618, p. 601. — Hebra, *Allg. Wiener Medic. Zeitung*, 1857, n° 42, p. 206; n° 47, p. 231.

[2] Rob Easton, *Diss. inaug. de nonnullis morbis cutaneis, qui in Indiis occidentalibus inveniuntur.* Lugd. Bat. 1834, p. 42. — Hasselaar, *l. c.*, Bl. 11.

[3] Virchow, *Handbuch der spec. Path. und Therapie*, t. I, p. 218-219. — Dalton, *The Lancet*, 1846, oct., II, 17. — F. Pruner, *Die Krankheiten des Orients.* Erlangen 1847, p. 326. — Rayer, *Traité des mal. de la peau*, 1827, t. II, p. 424.

[4] J. Hendy et J. Rollo, *Die Drüsenkrankheit von Barbados.* Trad. de l'anglais. Francfurt 1788.

laire, un nom qui ne vaut en tout cas pas celui de *Roos* ou *Roosbeen*[1], usité dans la colonie hollandaise de Surinam et se rapportant nettement au mode étiologique (*Roos*, rougeur, érysipèle).

Si l'on incise les parties tuméfiées, il s'en écoule spontanément, ou par une pression légère, un liquide clair, jaunâtre, qui. peu de temps après avoir été exprimé, se coagule spontanément et dépose des masses fibrineuses (*phlegma*, *pituita* des anciens). C'est un liquide analogue à celui que nous connaissons dans la lymphe même[2]: un liquide fibrinogène qui ne se coagule pas. mais reste liquide aussi longtemps qu'il est renfermé dans l'intimité même des parties, hors du contact de l'air atmosphérique. On peut expliquer de deux manières comment il se fait que cette substance s'accumule en grande quantité dans les parties; d'abord parce que comme du moins je le crois, elle se produit dans les parties mêmes à la suite des phénomènes inflammatoires qui atteignent les tissus, que par conséquent dans l'intimité des parties il se transforme une plus grande quantité d'autres matériaux en substance fibrinogène; puis aussi, parce que cette substance qui à l'état normal devait être entraînée comme élément de la lymphe, reste et séjourne dans les parties, puisque tout courant cesse alors dans les vaisseaux lymphatiques. Cette cessation de flux à travers les vaisseaux lymphatiques s'explique à son tour par le gonflement des glandes lymphatiques, produit par une augmentation des éléments cellulaires dans l'intimité de la glande; il semble que par la croissance rapide de la masse glandulaire, le passage de la lymphe soit interrompu, et qu'il en résulte une stase de la lymphe. C'est pourquoi nous trouvons de bonne heure une dilatation des vaisseaux lymphatiques, qui, ainsi que Teichmann[3] l'a montré, peut s'étendre jusque dans les papilles de la peau, mais qui n'est pas le moins du monde un fait constant et n'atteint tantôt que les petits vaisseaux et tantôt que les gros.

Il est donc probable qu'il y a bien moins à s'en prendre aux vaisseaux lymphatiques qu'aux glandes lymphatiques qui, par

[1] ter Beek, *l. c.* — Landré, *l. c.*, p. 222, note 2.
[2] *Gesammelte Abhandlungen*, p. 111.
[3] L. Teichmann, *Das Saugadersystem*. Leipzig 1861, p. 62, tab. VI, fig. 4.

leur états, gênent le flux de la lymphe et amènent ainsi une stase lymphatique dans les parties. Ce n'est pas un œdème ordinaire, comme il se forme dans les parties qui sont à l'état d'hydropisie anasarque, mais bien une *leucophlegmasie*[1], une *phlegmasie blanche*, une *hydropisie pituiteuse* ou plutôt un *œdème lymphatique*[2], qui se distingue déjà d'un œdème ordinaire en ce que les parties qui en sont atteintes n'ont pas une consistance empâtée, facilement dépressible, mais qu'ordinairement elles donnent la sensation d'un corps solide et dur, offrent une plus grande résistance à la pression du doigt et ont par conséquent plutôt l'aspect du *sclérême*[3]. Cette forme diffère aussi de l'éry-

[1] Les expressions λευκὸν φλέγμα, λευκοφλεγματίας, λευκοφλεγματοῦντες viennent déjà d'Hippocrate (*Coacæ prognoses*. Ed. Kühn, I, p. 314. *De morbis vulgar.*, lib. III, sect. III, Ed. Kühn, III, p. 491. *De aere, aquis et locis, ibid.*, I, p. 533); mais Arétée (*l. c.*, lib. II, cap. I) et Galien (*Comment.*, III, in lib. III. *Hippocr. de morb. vulg.*, 70) ont les premiers nettement appliqué ces expressions à l'anasarque. Ils n'en laissèrent pas moins bien des points obscurs; en effet, ils confondent souvent l'idée d'une constitution leucophlegmatique avec celle d'un état leucophlegmatique, tandis que ce n'est cependant que ce dernier qui désigne l'espèce particulière de l'hydropisie dont il s'agit ici. C'est à van Swieten, (*Comment.*, I, p. 102; IV, p. 158) qu'il était réservé d'établir nettement ces distinctions.

[2] *Virchow's Arch.*, 1847, t. I, p. 581; *Handbuch der spec. Path. u. Ther.*, t. I, p. 184, 205, 216; *Gesammelte Abhandl.*, p. 108.

[3] Le nom de *sclérême* n'a été introduit dans la nomenclature médicale que dans notre siècle par Chaussier, pour désigner l'induration du tissu cellulaire des nouveau-nés. Ce nom fait une opposition très-heureuse à l'ancienne expression d'œdème. Le skleriasis, du reste, dont il est question dans l'Isagogue, faussement attribué à Galien, cap. 15, se rapporte à un état tout à fait semblable. En effet, il y est dit: *Est tumor palpebræ cum rubore doloreque, difficulter abolelur, durat magis quam inflammatio.* Je ne vois aucune utilité de dire plutôt sclérôme. Ce dernier nom se trouve expliqué dans les définitions médicales pseudogaléniques comme une tumeur utérine dure résultant d'une inflammation chronique. Il serait, précisément ici, d'autant moins désirable d'adopter, pour désigner un épaississement général de la peau, un mot avec cette terminaison que nous nous sommes habitués à appliquer aux diverses espèces de tumeurs proprement dites. Déjà Alibert (*Nosologie naturelle ou les maladies du corps humain distribuées par familles*, Paris (1817) 1838, p. 494) décrit sous le nom de *sclérémie* non-seulement l'induration du tissu cellulaire des nouveau-nés et certaines indurations partielles de la peau, mais il cite aussi quelques cas de « sclérémie des adultes ». Dans le fait, ces observations sont restées assez inaperçues, et ce n'est qu'à l'occasion des communications de MM. Thirial, Bouchut et Gillette que l'attention générale a été fixée sur cette singulière maladie des adultes. Je veux bien reconnaître qu'après les travaux comparatifs de Nordt (*Ueber das einfache Sklerom der Haut.* Inaug. Diss. Giessen 1861), Arning (*Würzburger med. Zeitschrift*, 1861, t. II, p. 186) et Mosler (*Virchow's Arch.*, 1862, t. XXIII, p. 167), il pouvait s'élever un doute, à savoir si cette affection cutanée est réellement identique avec le sclérême des nouveau-nés, puisque l'hydropisie lymphatique a manqué dans presque tous les cas, et par suite il sera peut-être plus utile d'appliquer à la maladie des adultes l'ancien nom de sclériasis ou le nouveau de sclérodermie, pour ne pas se prononcer prématurément en faveur d'une identité qui n'est pas encore entièrement démontrée. Mais on ne peut douter que ce sclériasis, aussi bien que

sipèle œdémateux[1] des auteurs, en ce qu'il n'y a pas d'inflammation érysipélateuse antérieure à l'œdème des parties, mais que l'œdème n'apparaît qu'avec l'inflammation. Dans un seul cas il est difficile d'établir la distinction entre ces deux états : c'est dans l'éléphantiasis qui est si souvent consécutive à l'obstruction et à l'interruption du courant veineux. Ici, l'œdème préexiste souvent pendant longtemps avant le sclérême, mais on peut cependant nettement distinguer la période simplement œdémateuse de celle du sclérême ou, comme on a dit aussi, de la période squirrheuse[2].

La preuve qu'il existe, même déjà au début, un état irritatif dans les parties, ne réside pas seulement dans la rougeur et dans l'élévation de température, signes de l'hyperémie existante, mais on trouve aussi les cellules élémentaires du tissu connectif augmentées de volume et souvent en voie de prolifération nucléaire, de division, d'augmentation. On peut aussi dans certains cas reconnaître très-nettement cette prolifération vers les racines des vaisseaux lymphatiques, de telle sorte que l'on distingue à côté des éléments du tissu connectif en prolifération, les petits conduits lymphatiques qui sont tapissés par une couche épithéliale très-riche, anormalement épaisse.

Nos auteurs allemands de l'ancien temps désignent cette espèce d'érysipèle sous le nom d'*erysipelas nothum s. spurium*, quelquefois aussi d'érysipèle scorbutique. Ainsi Frédéric Hoffmann[3] parle de la fréquence en Westphalie d'un éryripèle opiniâtre, chronique, ulcéreux même, et il ajoute en même temps que chez ces malades le sang de la saignée montre une couenne gélatineuse, comme du reste dans la pleurésie. Cette forme se rapproche par là du sclérême des nouveau-nés, dans lequel Chevreul[4] a trouvé que le sérum du sang, comme on l'obtient

le sclérème des nouveau-nés, que les premiers observateurs allemands avaient déjà rangés en parallèle avec l'érysipèle (cpr. W. Winterswyk Kutsch, *Diss. inaug. de erysipelate neonatorum et induratione telæ cellulosæ*. Groning. 1816, p. 5), ne se rapprochent beaucoup des formes de l'éléphantiasis.

[1] Galien, *Method. medendi*, lib. XIV, cap. 3, 4. — Reil, *Ueber die Erkenntniss und Cur der Fieber*, t. II, Halle 1799, p. 339. — Virchow, *Handbuch der spec. Pathol. u. Therapie*, I, p. 171.

[2] Gabr. Falopius, *Libelli duo, alter de ulceribus, alter de tumoribus*. Venet. 1562, p. 93. — Reil, *l. c.*, p. 346.

[3] Frid. Hoffmanni, *Medicinæ rationalis systematicæ*, t. IV. Hal. 1734, p. 304, 319.

[4] Chevreul, *Considérations générales sur l'analyse organique et sur ses applications*. Paris 1824, p. 218. — Billard, *Arch. génér.*, 1827, t. XIII, p. 210.

sur le cadavre, après la coagulation de la fibrine ordinaire, se coagule de nouveau spontanément, de même que dans l'éléphantiasis des tropiques, dont Mazaé Azéma[1] de l'île de la Réunion rapporte qu'il coïncide avec une urine chyleuse comme avec une dilatation des vaisseaux lymphatiques superficiels et un écoulement spontané de lymphe. On a plus tard appelé la maladie primitive *érysipèle gélatineux*, pour la différencier de l'érysipèle ordinaire simple ou légitime. Cela devait signifier que les parties acquièrent une consistance plus gélatiniforme, et en effet lorsqu'on les incise, il semble au premier coup d'œil que toute la masse, notamment celle du tissu sous-cutané, soit remplacée par une gelée. C'est là le liquide lymphatique qui imbibe les parties.

Dans beaucoup de cas, cet érysipèle passe, après quelque temps, à la desquamation sans guère laisser de trace. D'autres fois il ne disparaît pas entièrement, mais laisse une certaine dureté et tuméfaction des parties, qui peuvent se combiner avec de la rougeur. Un érysipèle, ordinaire même, peut laisser après lui des indurations du même genre (*scirrhositas* des anciens), surtout lorsqu'il est exposé à de nouvelles causes irritantes. J'ai déjà eu occasion de faire observer que l'on voit survenir cette même altération à la suite de traitements irritants et irrationels, par exemple après les fomentations chaudes[2]. Dans le fait c'est bien là l'exception; ce n'est la plupart du temps pas un érysipèle simple, mais un érysipèle lymphatique qui en est le point de départ. Celui-ci peut rétrograder une ou plusieurs fois; les parties n'en restent pas moins dans un état de grande vulnérabilité, et par suite il n'est pas rare que dans le même point, peu de temps après, il se développe de nouveau un érysipèle analogue.

Comme la plupart des formes de l'érysipèle, celui-ci se développe aussi « spontanément », c'est-à-dire après une cause irritante peu apparente. Dans les formes endémiques, on accuse le plus souvent des refroidissements; cependant ceux-ci, pour provoquer un semblable érysipèle, supposent à leur tour une prédisposition toute particulière. Telle est, en particulier, la *disposition héréditaire* qui est bien rejetée par nombre de médecins, mais dont nous possédons un exemple très-caractéristique sou-

[1] *Gaz. méd. de Paris*, 1858, n° 2.
[2] Virchow, *Handbuch der spec. Path. u. Ther.*, I, p. 219.

vent cité[1]. On pourrait se borner à la chercher dans un état particulier de la peau, mais il sied mieux à la tendance humorale de la plupart des médecins de la chercher dans un état général spécifique. C'est ainsi que déjà depuis l'antiquité on a admis un certain état bilieux comme la cause primitive de l'érysipèle en général, et cette hypothèse renaît toujours à nouveau, se basant sur la coloration jaune de la lymphe contenue dans les parties tuméfiées. D'autres s'en sont pris à certains effets nuisibles de l'alimentation ou de la boisson, et il en est qui sont allés si loin qu'ils ont admis un état scorbutique. Il est très-difficile de traiter ces questions scientifiquement; en effet, on ne peut douter que la masse sanguine ne doive subir secondairement des altérations considérables, par l'affection érysipélateuse locale et par les substances qui, formées dans les parties irritées, pénètrent dans la circulation. Je range de ce nombre en particulier la composition lymphatique (fibrinogène) du sérum sanguin avec laquelle pourrait bien être en connexion l'urine spontanément coagulable qu'on observe dans les pays chauds. Celle-ci se rencontre aussi, il est vrai, sans érysipèle et sans éléphantiasis, ce qui semble précisément prouver qu'il est des constitutions (lymphatiques) chez lesquelles les affections de l'appareil lymphatique et des parties dont il se compose, acquièrent une intensité extraordinaire et où ces parties deviennent aussi plus vulnérables.

Cette opinion est spécialement étayée par cette espèce d'éléphantiasis qui se développe secondairement dans une partie où le cours de la lymphe est particulièrement gêné. Telles sont surtout les formes de phlegmasie blanche survenant après l'oblitération veineuse, les ulcères de la jambe et, d'après Rigler[2], l'éléphantiasis consécutive aux bubons suppurés. Nombre d'auteurs, il est vrai, ne consentent pas à comprendre ces formes dans la véritable éléphantiasis, bien que, dans leur manifestation ultime, elles soient toutes deux parfaitement analogues. Cela se voit en particulier dans les sclérêmes survenant autour des ulcérations chroniques de la jambe, notamment au-dessous des ulcères chro-

[1] L. Höpner, *Elephantiasis exemplum memorabile*. Diss. inaug. Berol. 1846, p. 12. — Lebert, *Abhandlungen aus dem Gebiete der prakt. Chirurgie und der pathol. Physiol* Berlin 1848, p. 77. — Bernh. Brandis, *De hypertrophiæ cutis specie vulgo Elephantiasis Arabum nominatæ*. Diss. inaug. Bonn 1849, p. 4.

[2] L. Rigler, *Zeitschrift der k. k. Gesellschaft der Ærzte zu Wien*, 1855, XI.

niques de la jambe. Dans ces cas, c'est d'abord la circulation du pied, notamment la circulation superficielle, qui est intéressée, soit par l'extension de l'ulcération qui détruit beaucoup de vaisseaux veineux et lymphatiques, soit par la rétraction cicatricielle. Cela précède souvent déjà l'ulcération, en ce que de nombreuses varices occupent le réseau veineux superficiel. Cette stase veineuse conduit d'abord de l'hyperémie veineuse à l'œdème et en même temps à un courant plus fort de lymphe, ou, comme on dit ordinairement, à un surcroît d'activité des vaisseaux lymphatiques[1]. Ceux-ci se dilatent, leurs glandes grossissent. Dans les endroits œdématiés les irritations les plus légères, mécaniques ou autres, donnent souvent lieu à des inflammations érysipélateuses, par suite de la disposition si grande des parties œdématiées à ce genre d'inflammation. Si l'irritation est forte, cet érysipèle prend aisément le caractère phlegmoneux et passe à une suppuration de mauvaise nature ou à la gangrène. Au contraire, en cas d'irritation moindre, il arrive quelque chose d'analogue[2] aux formes où l'érysipèle se produit primitivement et dès le début.

Il y aurait enfin encore à signaler ici une espèce de tuméfaction éléphantiasique, qui se développe autour des points en suppuration, en particulier autour des os cariés ou nécrosés. Dans cette catégorie rentre une partie de ce que l'on comprend ordinairement sous le nom de *tumeur blanche*[3]. Ici se développe peu à peu, après des inflammations répétées, une série d'altérations qui peuvent être parfaitement identiques à celles de l'éléphantiasis[4]. Lorsque l'affection siége dans une articulation ou que l'on a reconnu la maladie de l'os comme primitive, on ne dira évidemment pas de cet état qu'il y a éléphantiasis, parce qu'il ne porte pas assez les caractères d'une *végétation*. Mais qu'il soit plus circonscrit, qu'il ne regarde qu'un petit os, que l'affection osseuse elle-même soit latente ou sans importance comparative-

[1] Virchow, *Handbuch der spec. Path. u. Therapie*, I, p. 203.

[2] Andral, *Précis d'anat. path.*, 1829, t. I, p. 183. — Cruveilhier, *Traité d'anat. path. génér.*, t. II, p. 353. — Wedl, *Grundzüge der path. Histologie*, p. 460.

[3] Alard, *De l'inflammation des vaisseaux absorbants-lymphatiques dermoides et sous-cutanés*. Paris 1824, p. 292. — J. Crocq, *Traité des tumeurs blanches des articulations*. Bruxelles 1854, p. 76, 106.

[4] Lobstein, *Traité d'anat. path.*, I, p. 392.

ment à la grande altération des parties molles, on sera porté à appliquer le nom d'*éléphantiasis*[1]. Cela est souvent arrivé dans la médecine vétérinaire[2]. J'ai moi-même vu quelquefois chez le bœuf et chez le porc des caries étendues avec nécrose du maxillaire inférieur, autour desquelles existait une tuméfaction mamelonnée considérable[3], qui avait évidemment comme étiologie une tout autre importance que *le pied d'éléphant* ou *de hérisson* qui survient chez le cheval après, ou que l'éléphantiasis *spontanée*[4] que j'ai aussi observée sur le cheval. Mais dans l'éléphantiasis d'apparence spontanée et non ostéopathique, comme je l'ai observé tant à la jambe (fig. 52) qu'aux grandes lèvres, on tombe aussi, en l'incisant, sur de grandes poches purulentes anciennes, et il n'est rien moins que démontré que celles-ci se développent toujours secondairement comme suites de l'érysipèle; au contraire, leur apparition dans les formes tropicales[5] prouve qu'elles sont une cause provocatrice ou au moins favorable au développement de l'érysipèle.

Lorsque de semblables accidents se répètent souvent, ce qui peut arriver consécutivement à des irritations extérieures locales[6] plus ou moins permanentes, il se produit alors peu à peu, que l'érysipèle soit primaire ou secondaire, un épaississement permanent du tissu, et ainsi débute alors l'éléphantiasis dans le sens précis du mot. Sous les tropiques on admet généralement qu'au troisième accès d'érysipèle, l'affection est confirmée. Ces derniers accès sont ordinairement encore accompagnés d'un mouvement fébrile; l'épaississement progressant, la maladie prend un caractère de continuité; la fièvre disparaît, mais le caractère progressif n'en persiste pas moins encore très-souvent.

[1] Kämpfer donne au contraire à l'éléphantiasis (pérical) de Malabar le nom de *pædarthrocace*.

[2] E. F. Gurlt, *Lehrbuch der pathol. Anat. der Haussäugethiere*. Berlin 1831, t. I, p. 45, 110. — J. M. Kreutzer, *Grundriss der gesammten Veterinärmedicin*. Erlang. 1853, p. 649. — Röll, *Lehrb. der Path. u. Therapie der nutzbaren Hausthiere*. Wien 1856, p. 662.

[3] Pièce de notre collection n° 60 de l'année 1857.

[4] Pièce n° 5 de l'année 1862.

[5] L'Herminier, *Gaz. méd. de Paris*, 1850, n° 35. — Rayer et Davaine, *Mém. de la Soc. de biol.*, t. II, p. 67. — Cpr. Heyfelder, *l. c.*, p. 347.

[6] Rud. Martini, *Diss. inaug. rariorem erysipelatis exitum elephantiasin simulantem sistens*. Lips. 1824, p. 5.

L'induration même, suivant les différents cas, prend une extension très-variable. Elle se limite quelquefois à la surface, parfois uniquement à la couche la plus externe de la peau. Dans d'autres cas, l'affection gagne de très-bonne heure la profondeur,

Fig. 52.



et intéresse non-seulement le derme, mais aussi le tissu adipeux sous-cutané; les aponévroses subissent la même altération; l'affection s'étend même au delà des aponévroses, dans le tissu connectif inter-musculaire, se développe autour des vaisseaux et des nerfs; elle va souvent jusqu'au périoste et y produit les altérations que nous trouvons dans la périostite.

Suivant que l'affection se développe dans l'une ou l'autre de ces directions, elle donne lieu à quelque différence dans son apparence extérieure. Lorsqu'elle est plus superficielle, la surface est ordinairement irrégulière: les papilles prennent un développement excessif et l'apparence extérieure de la partie tuméfiée devient celle d'une hyperplasie papillaire[1]. Si, au contraire, l'affection occupe davantage la profondeur, il peut se faire que la surface reste tout à fait unie et que la tuméfaction et l'induration ne portent que sur la totalité de la partie. Dans ce dernier cas, il y a *éléphantiasis lævis s. glabra;* dans l'autre *éléphantiasis papillaris s. verrucosa.* Ajoutez à cela que l'altération s'étend parfois très-uniformément, diffuse et continue sur les points atteints; et que d'autres fois, au contraire, elle progresse ir-

Fig. 52. Éléphantiasis indurée de la cuisse. Sclérose étendue qui s'étend de plus en plus profondément de la peau dans le tissu graisseux sous-cutané et finalement dans les aponévroses, les muscles et le périoste. En *a* état normal, en *b* épaississement de la peau et induration interstitielle commençante dans le pannicule, en *c* état morbide complétement développé avec quelques petits abcès (pièce n° 29 de l'année 1863).

[1] Th. Chevalier, *Med. chir. Transact.*, vol. XI, p. 63. — L'Herminier, *l. c.*

régulièrement, soit que dans un endroit où l'affection est diffuse quelques points fassent une saillie plus forte, sous forme de nodosités ou de rugosités, soit qu'en général les points malades soient séparés les uns des autres et que les différentes nodosités s'insèrent sur une peau d'apparence normale. C'est *l'éléphantiasis tuberosa* (*tuberculosa*) *s. nodosa* qui ressemble surtout beaucoup à la lèpre tuberculeuse. Les différents tubercules peuvent à leur tour avoir une surface unie ou verruqueuse[1]. Les endroits du corps ne sont d'aucune importance distincte. Les formes de la maladie les plus différentes peuvent apparaître dans les mêmes régions; il n'est même pas rare de trouver chez le même individu, à la périphérie des parties malades, la forme lisse (fig. 52), et à leur centre, la forme verruqueuse ou tuberculeuse (fig. 53). L'affection elle-même reste toujours la même, quelles que soient ses variétés extérieures.

Lorsque la forme papillaire prédomine, le réseau de Malpighi et l'épiderme qui recouvre la partie ne restent pas indemnes. Le réseau se charge très-souvent peu à peu d'un pigment foncé et prend notamment une coloration brunâtre, bronzée et enfin noirâtre[2]. Dans cette éléphantiasis (*fusca et nigra*), la coloration a son siége essentiel dans les cellules du réseau; ce n'est que dans un nombre comparativement restreint de cas, et beaucoup plus rarement, que les cellules du tissu connectif y prennent part. Mais le degré et l'existence de la pigmentation varie d'après les cas particuliers: au même degré de formation papillaire, on voit tantôt telle coloration, tantôt telle autre; on peut même rencontrer dans une éléphantiasis lisse une pigmentation foncée, tandis qu'on en trouvera une claire dans une éléphantiasis verruqueuse ou papillaire.

L'épaisseur de la couche épidermique au-dessus du siége de l'éléphantiasis varie aussi beaucoup. Parfois elle est à peine différente de la normale et cela est surtout le cas, d'après mon observation, dans les formes molles. D'autres fois au contraire

[1] Rob. Fränkel, *De Arabum elephantiasi in partibus genitalibus observationes duæ maxime memorabiles, addita analysi microscopica. Diss. inaug.* Vratisl. 1857, p. 36, 44.

[2] C. J. Hille, *Diss. inaug. rarioris morbi elephantiasi partiali similis historiam sistens.* Lips. 1828, p. 7, tab. — Pièce n° 69 de l'année 1860.

l'épiderme acquiert une épaisseur considérable. Si le corps papillaire ne prend qu'un développement moyen, l'épiderme forme par dessus lui un revêtement uni, qui, dans les degrés le plus avancés, prend une conformation soit dense et cornée, soit plus

Fig. 53.



relâchée et feuilletée. Si les papilles s'accroissent fortement et se ramifient, l'épiderme suit aussi leurs élévations : les parties prennent aussi un aspect verruqueux et lorsque la couche épidermique est très-épaisse et dense, la conformation de la surface devient presque épineuse, comme dans l'ichthyose cornée acuminée[1]. J'ai vu des cas où ces excroissances cornées avaient une longueur de deux à trois lignes et où quelques endroits en étaient complétement couverts (fig. 53 *b*). Après la macération de ces parties dans l'eau, le revêtemement corné se détache très-facilement et l'on voit à nu les papilles en grand nombre, simplement allongées ou ramifiées. Une fois, chez un vieillard (dans la clientèle du docteur Albrecht) j'ai vu la plus grande partie des deux jambes couvertes de plaques cornées jaunes, transparentes, de

Fig. 53. Éléphantiasis dure, cornée, apostémateuse, de la cuisse. Coupe dans la région de l'articulation tibio-tarsienne. La sclérose lardacée s'étend profondément à travers le tissu adipeux jusque près des os ; çà et là quelques lobules de graisse persistent encore. Dans le tissu sous-cutané épaissi, quelques abcès. La peau elle-même fortement épaissie est traversée en tous sens par un réseau de tractus fibreux tendineux. A la surface, hyperplasie papillaire avec prolifération d'épiderme corné (ichthyose cornée). Le réseau de Malpighi fortement pigmenté. Un endroit plus malade provenant du même individu que la fig. 52.

[1] Rayer, *Traité des mal. de la peau*, 1827, t. II, p. 430. — v. Bärensprung, *Beiträge zur Anatomie u. Phys. der menschl. Haut*. Leipz. 1848, p. 26.

deux à trois lignes d'épaisseur et de un à un-demi pouce de diamètre, de manière à offrir une grande ressemblance avec l'ichthyose cornée congénitale. Le mal était acquis; la tuméfaction éléphantiasique très-considérable et la participation notable que prenaient les glandes cutanées à l'affection la rendait remarquable non-seulement par le mélange de graisse aux plaques cornées, mais aussi par une odeur repoussante et pénétrante.

Mais toutes ces altérations de la surface sont d'une importance secondaire; le point principal reste le développement de masses de tissu connectif nouvelles et de plus en plus abondantes, qui se produisent dans l'épaisseur de la peau ou du tissu sous-cutané etc., et procèdent d'une hyperplasie progressive du tissu connectif préexistant. C'est cette essence même du processus morbide qui fait que nous en parlons dans les fibrômes. Mais la conformation du tissu connectif de formation nouvelle n'est par toujours la même, et on peut en général distinguer deux formes d'apparence différente de la maladie, suivant la densité plus ou moins grande des tissus altérés : l'*éléphantiasis dure* et l'*éléphantiasis molle*.

Dans les degrés avancés de la première forme, les coupes faites à travers les parties malades de la surface jusque sur les os, ne montrent souvent qu'une seule callosité continue, dure, fibreuse, de consistance *lardacée*, d'après une ancienne expression. De là vient précisément que les auteurs[1] regardaient alors le tissu comme transformé en *substance lardacée*. Cette substance n'est autre qu'un tissu connectif sclérosé, imbibé de sérosité limpide, expressible, très-riche en cellules rondes[2]. On peut à peine y distinguer encore les différents tissus primitifs; les uns disparaissent, comme notamment les tissus graisseux et musculaires, et les autres se confondent intimement entre eux et ne forment plus qu'une seule masse. Plus celui-ci s'épaissit, plus la pression de la masse dure cause l'atrophie des tissus existant encore et circonscrits par le mal; les parties musculaires et nerveuses en particulier souffrent beaucoup de ce voisinage, et il peut bien arriver dans ces cas qu'il se développe des états de paralysie et d'anesthésie incomplètes, et qu'il en résulte ainsi une ressem-

[1] Lobstein, *Traité d'anat. path.*, I, p. 392.
[2] Vulpian, *Mém. de la Soc. de biologie*, 1857, 2e série, t. III, p. 309, 312.

blance nouvelle avec la lèpre. Cependant je n'ai rencontré aucun cas où notamment l'anesthésie ait atteint un degré aussi avancé que cela est le cas dans la véritable lèpre.

Si le processus va jusqu'aux os, il est extrêmement fréquent que les couches profondes du périoste qui attiennent immédiatement à l'os, produisent peu à peu de nouvelles couches osseuses, que par conséquent la formation de tissu connectif se complique d'une véritable production d'os, qu'elle acquière en même temps une base osseuse. Ces ossifications montrent les mêmes variétés que celles que nous avons décrites dans les productions de la peau extérieure. Dans certains cas, il y a une périostose lisse; dans d'autres, il s'en forme une à surface irrégulière, épineuse même, de l'aspect le plus singulier. Ces affections sont d'un grand intérêt pour l'histoire de l'ossification pathologique en général, en ce que l'on peut se convaincre, comme je l'ai démontré aussi dans d'autres cas[1], que la production osseuse ne se borne pas au périoste, mais pénètre avant dans les couches extérieures au périoste et envahit, dans le cas spécial, jusqu'au siége même de l'induration éléphantiasique. Dans les degrés plus avancés, les masses osseuses se soudent entre elles, et il se forme ainsi des synostoses qui relient entre eux des os voisins les uns des autres. Dans l'éléphantiasis dure de la jambe, il est très-ordinaire que le tibia et le péroné se rejoignent en différents points, ou que

Fig. 54.

Fig. 54. Hypérostose et synostose des os de la jambe et du pied, suites d'éléphantiasis. Les os portent partout des exostoses applaties ou épineuses et sont augmentés de volume dans leur totalité. En + + le tibia et le péroné sont réunis par des exostoses dans la direction du ligament interosseux; la même chose existe juste au-dessus de l'articulation tibio-tarsienne. En ++ se trouve une synostose entre le calcaneum et l'astragale (pièce n° 439).

[1] *Virchow's Archiv*, I, p. 137. — *Path. cellul.*, p. 369.

le calcanéum et l'astragale se confondent en une seule et même masse (fig. 54).

Pendant que ces altérations se produisent dans les points affectés, notamment aux membres, les glandes lymphatiques correspondantes présentent aussi des altérations analogues. Ainsi l'on trouve notamment les glandes du creux poplité et de l'aine considérablement tuméfiées. Ce gonflement, qui ne consiste d'abord qu'en une prolifération des corpuscules lymphatiques, passe plus tard de plus en plus à l'état d'induration fibreuse ou précisément fibromateuse, semblable à celle qui existe dans la peau des membres[1]. La suppuration des glandes lymphatiques, déjà décrite par Hendy, est un fait incomparablement plus rare et ne s'observe guère que dans les formes tropicales graves. Les gros vaisseaux lymphatiques ne présentent d'ordinaire aucun épaississement notable dans leurs parois; au contraire, elles s'amincissent souvent à mesure que le vaisseau se dilate. Il n'est pas rare, au contraire, de voir les nerfs affectés sur une grande étendue d'un épaississement[2] fibreux, parfois irrégulier et noueux, partant de leurs enveloppes et de leur tissu interstitiel, altération qui s'étend au delà des limites de la région où siége le mal primitif. J'ai également trouvé souvent les parois et les gaînes des veines altérées de la même manière.

Abstraction faite des cas dont il vient d'être question, et qui se rencontrent très-fréquemment chez nous autour et notamment au-dessous des anciens ulcères de la jambe, au pourtour d'os malades ou d'anciens abcès, toutes circonstances dans lesquelles il se développe des indurations éléphantiasiques, l'éléphantiasis n'en est pas moins d'ordinaire une affection non ulcéreuse, qui peut prendre une extension considérable et produire une tuméfaction énorme des parties, tandis que la surface reste intacte dans ses parties essentielles. L'usage des parties peut aussi continuer à se faire d'une manière assez parfaite, gêné qu'il n'est que par le poids trop grand du membre affecté, la lourdeur et la raideur des articulations. On voit circuler des gens avec de ces grosses

[1] Lud. Höfer, *De Elephantiasi Arabum adjecta historia morbi. Diss. inaug.* Gryphiæ 1851, p. 36.

[2] Chelius, *Heidelberger klinische Annalen*, t. II, p. 359. — Mettenheimer, *Archiv des Vereins für gemeinsch. Arbeiten zur Förderung der wissensch. Heilkunde.* Götting. 1854, t. I, p. 88. — Hecker, *l. c.*, p. 12. — Cpr. Höfer, *l. c.*, p. 39.

jambes ; et, pour ce qui est des animaux, j'ai vu, l'automne dernier, en traversant le Palatinat, à Oggersheim, un cheval dont toute une jambe de derrière était transformée en une masse plus épaisse qu'une jambe d'éléphant et qui n'en tirait pas moins bien sa voiture.

Fig. 55.

C'est là le caractère différentiel essentiel de l'éléphantiasis avec la lèpre, dans laquelle les parties fortement tuméfiées tendent à s'ulcérer. On rencontre cependant parfois aussi chez nous, mais beaucoup plus fréquemment dans les régions tropicales, des cas d'éléphantiasis où, à côté de tuméfactions uniformes, notamment aux extrémités inférieures et dans la région tuméfiée, il se forme des nodosités et des crevasses qui se changent en ulcères. Il ne s'agit donc pas ici, comme cela arrive le plus souvent, d'ulcères primitifs avec éléphantiasis secondaire, mais bien d'éléphantiasis primitive avec ulcérations consécutives. C'est cette forme notamment qu'il est extrêmement difficile de différencier de celles de la lèpre, et elle donne certainement très-souvent lieu, même dans les contrées où la lèpre est endémique, à des erreurs de diagnostic. Selon moi, le critérium essentiel consiste en ce que l'éléphantiasis (des Arabes) est plutôt une affection locale, qui ne frappe ordinairement qu'une ou plusieurs parties déterminées.

Fig. 55. Éléphantiasis dure, ulcéreuse du pied. L'amputation en a été faite sur un sujet âgé de dix-sept ans, d'un développement général très-imparfait, des environs de Berlin ; il avait souffert depuis l'âge de trois ans de différentes inflammations d'os et d'articulations (bras etc.). Un ulcère à la face antérieure de la partie inférieure de la jambe, après avoir longtemps existé, avait guéri quatre ans avant l'amputation. Six mois

tandis que la lèpre, arrivée à son parfait développement, apparaît toujours comme une maladie constitutionnelle avec des points multiples d'éruption.

Cette éléphantiasis ulcéreuse ne se développe pas toujours de la même manière. La cause occasionnelle en est quelquefois des lésions externes, ou bien encore l'application de certains moyens thérapeutiques, par exemple celle de vésicatoires sur des points déjà malades; quelquefois son apparition est plus spontanée. Tantôt il se forme, comme dans *les eaux aux jambes* des chevaux, des vésicules qui crèvent, dont le contenu s'écoule et laisse une place excoriée qui devient peu à peu ulcéreuse. Tantôt aussi il se produit sur la surface très-dure et raide, dans la région des mouvements articulaires, notamment aux pieds, des fissures ou rhagades, qui laissent au début suinter un liquide, mais qui deviennent peu à peu le siége d'une suppuration de mauvaise nature. D'autres fois, enfin, il y a éléphantiasis tubéreuse ou tuberculeuse, et alors il se développe, sur les parties affectées, des tubercules qui se ramollissent et finissent par s'ulcérer. J'ai examiné précisément dans le cours de cet hiver un cas remarquable de ce genre[1]. Après avoir incisé les tubercules, on y trouve une prolifération des éléments cellulaires ; le tissu connectif se transforme en tissu de granulation et celui-ci disparaît en passant partie à la métamorphose graisseuse et partie à la suppuration. Ces ulcères

après, contusion de l'articulation tibio-tarsienne; depuis lors, tuméfaction et épaississement progressif. Depuis deux ans avant l'opération, ulcération. La tuméfaction commence à une largeur de main au-dessous du genou et descend en augmentant pour atteindre son maximum au cou-de-pied et aux orteils. Ceux-ci sont devenus des corps informes, rugueux par suite de la saillie que font, sous forme de bourrelets épais et noueux, les parties molles tuméfiées et aplaties par la pression à laquelle ils sont soumis inférieurement, tandis que les ongles sont restés sains. Sur le gros orteil se trouve un grand ulcère à fond plat, induré, dont les bords lardacés ont jusqu'à 4 et 5 lignes de hauteur. La plus grande partie du dos du pied est recouverte par un grand ulcère sinueux, dont le fond est un peu plus inégal, mais également lardacé, et les bords encore beaucoup plus à pic et indurés. A la malléole interne et au côté externe de la partie inférieure de la jambe se trouve encore un vieil ulcère à fond uni, induré, dont les bords sont en voie de cicatrisation. Déjà, depuis le milieu de la jambe, le pannicule adipeux est transformé en une couenne blanche, de la dureté du cartilage et s'étendant de la peau jusqu'aux os. La surface cutanée est en général mamelonnée, mais lisse; ce n'est que sur le cou-de-pied et autour de la malléole externe que l'on voit quelques tubercules plus grands, arrondis et plats, faire saillie sur la tumeur diffuse. A la partie supérieure de la jambe la peau présente partout un aspect extraordinairement lisse, comme cicatriciel (pièce n° 148 de l'année 1861).

[1] Pièce n° 42 de l'année 1862.

dans les parties indurées persistent ordinairement pendant un temps très-long, se montrent très-réfractaires à tout traitement, sécrètent une matière liquide, aqueuse et continuent à ronger peu à peu en surface et en profondeur : ce sont de vrais ulcères rongeants (ἐσθιομενος). C'est là un autre point essentiel qui les différencie des ulcères lépreux véritables, qui guérissent assez facilement et se cicatrisent rapidement. Un grand nombre d'exemples décrits dans le dernier siècle comme lèpre sporadique, rentrent, je crois, dans cette catégorie de l'éléphantiasis ulcéreuse. —

Les considérations qui précèdent se rapportent surtout à l'éléphantiasis dure, sclérotique, tel qu'elle s'observe le plus souvent aux extrémités inférieures, remontant ordinairement de la région malléolaire et du cou-de-pied. L'affection qui s'en rapproche le plus, quoique beaucoup plus rare, est l'éléphantiasis de l'extrémité supérieure, qui coïncide parfois avec elle[1], mais existe d'ordinaire isolément et d'un côté seulement. Elle revêt relativement souvent la forme tubéreuse[2]; la main et les doigts sont le siége principal du mal.

En regard de cette forme, nous avons maintenant à considérer les formes tantôt congénitales, tantôt acquises de la forme *molle* de l'*éléphantiasis*.

Et d'abord, pour ce qui est des formes *congénitales*, elles ont parfois une extension presque générale sur tout le corps. C'est notamment le cas chez les monstres acéphales et anides, où la cause prédisposante pourrait bien être la circulation imparfaite[3]. On trouve aussi quelque chose d'analogue chez d'autres fœtus non viables[4]. Ces faits d'éléphantasis congénitale, qui persistent pendant le reste de l'existence, sont toujours partiels. Nous avons dans notre collection une pièce remarquable de ce genre, provenant de l'extrémité inférieure[5]. Dans presque tous ces cas il n'existe pas d'induration lardacée, tendineuse, ni de sclérose du

[1] Rayer, *Traité des mal. de la peau*, 1827, t. II, p. 438.

[2] Heyfelder, dans les *Nova Acta Acad. Cæs. Leop. nat. curios.*, vol. XIX, pl. II, p. 345, tab. LXII. — G. Schouten, *Diss. inaug. exhibens observationem de elephantiasi.* Traj. ad Rhen., 1841. — L'Herminier, *l. c.* — Rayer et Davaine, *l. c.*

[3] Cpr. le cas que j'ai observé d'une dilatation générale des vaisseaux lymphatiques après une thrombose de la veine jugulaire chez le veau. *Virchow's Arch.*, VII, p. 130.

[4] Pièce n° 51 de l'année 1862, envoyée par le Dr Küss, à Rogasen.

[5] Pièce n° 142 de l'année 1860.

tissu, comme cela survient dans les états acquis dont il a été question jusqu'à présent.

Cela tient peut-être à ce que le siége principal des altérations est dans le tissu sous-cutané. Suivant que l'affection commence tôt ou tard pendant la vie intra-utérine, le résultat est aussi quelque peu différent. Si elle débute tard, à une époque où la graisse est déjà formée dans le tissu sous-cutané, l'ensemble a plutôt l'apparence d'une polysarcie. Si elle commence au contraire de très-bonne heure, alors qu'il n'y a encore que du tissu muqueux sous la peau, on voit alors persister plus tard un tissu plus lâche, mou, parfois gélatiniforme, œdémateux qui forme la masse principale de la tuméfaction. On y trouve ordinairement une série d'autres particularités qui ne se rencontrent pas au même degré dans l'éléphantiasis acquise. Tel est notamment le *développement hyperplastique* des parties situées dans le tissu connectif et particulièrement des vaisseaux, souvent aussi des nerfs, parfois même des muscles et des os.

Pour ce qui est des *vaisseaux*, les différents cas se distinguent à leur tour, en ce que quelquefois les vaisseaux sanguins, et en particulier les veines, prennent un développement énorme; d'autres fois, quoique beaucoup plus rarement, l'altération porte sur les vaisseaux lymphatiques. La forme est la même dans les deux cas; l'accroissement porte tout aussi bien sur la longueur que sur le diamètre; c'est pourquoi les vaisseaux sanguins dilatés forment un réseau serré, variqueux, dans lequel les différents vaisseaux présentent ordinairement une dilatation en forme de chapelet, et atteignent un diamètre tel que la substance entière prend l'aspect d'un tissu caverneux : *éléphantiasis télangiectasique*. Ces formes continuent à s'accroître aussi après la naissance, de telle sorte que les parties deviennent de plus en plus saillantes et finissent ainsi par nécessister des opérations. On en trouve un superbe exemple dans la monographie publiée par le professeur Hecker, de Fribourg[1], avec des planches remarquables. Quant à la forme lymphatique, qui présente des états tout semblables dans les vaisseaux lymphatiques, le cas le plus connu en est la macroglossie, sur laquelle je reviendrai au sujet des myômes.

[1] Hecker, *l. c*, tab. I.

Il n'est pas rare de trouver des *productions cystiques* dans les tubercules congénitaux de l'éléphantiasis. On ne peut les suivre nettement jusque dans les vaisseaux lymphatiques; elles apparaissent comme des cavités closes, remplies d'un liquide clair, le plus souvent coagulable. Il n'est toutefois pas invraisemblable qu'elles procèdent des vaisseaux lymphatiques; il est même bien possible qu'elles communiquent encore dans quelques cas avec les vaisseaux lymphatiques par de petites ouvertures, ce qui est difficile à démontrer; en tous cas elles font l'effet de cavités lymphatiques closes.

A ces formes congénitales se rattachent les productions éléphantiasiques, molles et circonscrites, qui présentent davantage le caractère de tumeur dans le sens précis du mot. Celles qui sont comparativement les plus fréquentes sont celles qui se développent aux *parties génitales externes*.

Chez nous, celles-ci sont très-rares chez l'homme et ne sont alors souvent pas tout à fait pures. Ainsi notre collection en possède un exemple provenant du scrotum[1], développé par-dessus une ancienne hernie scrotale et appartenant plutôt à la forme dure. Il en est autrement dans les régions tropicales, où l'éléphantiasis du scrotum vient, quant à sa fréquence, immédiatement après celle de la jambe. C'est pourquoi on l'a souvent décrite jadis comme hydrocèle endémique[2]: ce qui donne lieu à tout autant de confusion que la désignation employée par Prosper Alpinus[3] et par Larrey[4] qui l'appelaient une *hernie charnue* ou *sarcocèle*. Il s'agit du reste ici aussi d'une tuméfaction qui commence par un œdème dur, accompagnant des accidents érysipélateux; l'infiltration hydropique y persiste encore longtemps après que la prolifération du tissu connectif est arrivée à un haut degré. L'affection siége ici aussi essentiellement dans le tissu sous-cutané et la peau n'y participe elle-même que faiblement. Il n'est pas rare d'y voir des saillies verruqueuses et tuberculeuses[5];

[1] Pièce n° 473.

[2] Kämpfer, *l. c.*

[3] Prosper Alpinus, *l. c.*, p. 26.

[4] D. J. Larrey, *Mémoires de chirurgie militaire et campagnes*. Paris 1812, t II, p. 88, 110.

[5] G. Wiedel, *Drei Beobachtungen über Elephantiasis scroti mit Ergiessung lymphatischer Flüssigkeit. Inaug. Diss.* Würzburg 1837. Planches. — B. J. Redlich, *De ele-*

mais elles sont plutôt l'effet de la tuméfaction profonde que des produits morbides particuliers. On sait que le tissu sous-cutané du scrotum ne contient presque pas de graisse à l'état normal ; il consiste en un réseau de tissu connectif lâche, riche en suçs, et c'est pourquoi l'hypertrophie éléphantiasique de cette partie n'arrive d'ordinaire pas à ces degrés de dureté presque cartilagineuse que l'on observe dans le tissu graisseux sous-cutané ordinaire des extrémités ; mais c'est aussi pourquoi la tuméfaction est d'autant plus forte. Elle embrasse d'ordinaire tout le scrotum et le grossit tellement qu'il pend dans quelques cas, parfois à l'état endémique, comme un corps énorme entre les jambes jusqu'aux genoux, quelquefois même encore plus bas. On en a observé qui pesaient 100 (Clot-Bey) et même jusqu'à 165 livres (Titley). En Égypte, où depuis longtemps déjà la chirurgie européenne fête ses triomphes, c'est là un fait assez fréquent, et l'extirpation de semblables tumeurs y est chose des plus ordinaires. Le poids de ces masses devient pour les malades une cause des plus grandes incommodités. Plus le scrotum descend bas, plus il tire à lui la peau du pénis ; le pénis lui-même est enfoui dans la tumeur et il n'y a plus qu'une gouttière excoriée qui montre encore le chemin que l'urine suit à travers la tumeur, après être sortie de l'orifice caché de l'urèthre[1].

Parfois l'éléphantiasis s'étend au pénis même, et le transforme en un corps informe, distort[2], qui est placé sur le scrotum tuméfié. D'autres fois le pénis est isolément le siége de la maladie. Le plus souvent c'est le prépuce qui est atteint, et l'on sait, pour peu qu'il ait une certaine étroitesse, à combien d'irritations il est exposé. Dans le seul cas de ce genre que j'ai examiné, le tissu était relativement dense et d'une blancheur qui ressortait encore davantage par la coloration noirâtre du réseau de Malpighi. Le microscope montrait dans le tissu un nombre tout à fait incroyable de fibres élastiques, plus grand que je ne l'ai jamais vu dans

phantiasi scroti, addita morbi historia. Diss. inaug. Berol. 1838, tab. I et III. — Heyfelder, *l. c.*, tab. LXIII. — Fränkel, *l. c.*, p. 27.

[1] Larrey, *l. c.*, pl. IX. — Pruner, *l. c.*, p. 327, fig. 4. — Clot-Bey, dans les leçons sur les maladies de la peau par Alibert.

[2] Ketwig, dans Alard, *l. c*, p. 208, pl. II, fig. 3. — Heyfelder, *l. c.*, p. 349, tab. LXIII. — Pruner, *l. c.* — Fränkel, *l. c.*, p. 27. — A. Krämer, *Ueber Condylome und Warzen*. Göttingen 1847, p. 60, tab. II, fig. 6.

aucune tumeur. Cela indique une longue durée et une certaine consolidation de la tumeur, qui persiste comme telle.

Si l'on connaissait à peine jadis de semblables tumeurs des parties génitales externes dans le sexe féminin, cela ne tenait sans doute qu'au manque de recherches directes. Dans les temps modernes, le nombre des observations en a rapidement grossi[1], et j'ai eu moi-même assez souvent occasion d'examiner des tumeurs de ce genre chez la femme. Le cas le plus fréquent est celui où les grandes lèvres[2] se tuméfient tout à fait de la même manière que le scrotum chez l'homme; ce sont ensuite le prépuce clitoridien et le clitoris entier, dont Dalton cite une tumeur du poids de 6 onces qu'il aurait excisée. La texture intime de ces formes est également identique avec l'éléphantiasis du scrotum; c'est un tissu connectif abondant, imprégné de liquide, médiocrement vascularisé, qui se développe sous la peau, où il s'amasse de plus en plus. La peau elle-même reste parfois tout à fait unie, et le revêtement

Fig. 56.

Fig. 56. Éléphantiasis verruqueuse tubéreuse de la grande lèvre. Une tumeur arrondie de la grosseur d'une tête d'enfant, reposant sur une base étroite. Sa surface est divisée en grands et en petits lobes, et chaque lobe est couvert à son tour de saillies verruqueuses, dont les unes sont fixes et délicates et les autres épaisses et piriformes. Le revêtement épithélial est partout d'une épaisseur moyenne; l'intérieur de la tumeur est formé d'un tissu connectif œdémateux assez dense et feutré (pièce n° 671, extirpée en 1851 par M. Jüngken).

[1] Kiwisch, *Klinische Vorträge über spec. Path. u. Therapie der Krankheiten des weiblichen Geschlechts*. Prag 1852, t. II, p. 499. — Fränkel, *l. c.*, p. 30, fig. 2 et 3. — C. A. Martin, *Gaz. hebdom. de méd. et de chir.*, 1861, t. VIII, n° 17, p. 262; n° 19, p. 293.

[2] Larrey, *l. c.*, p. 127, pl. X.

épithélial ne montre également aucune autre altération qu'une pigmentation foncée, bronzée[1]. D'autres fois, au contraire, la peau y prend une part plus considérable : à sa surface s'élèvent des rugosités; celles-ci se composent à leur tour de papilles hypertrophiées, et l'apparence extérieure prend de plus en plus une ressemblance souvent à s'y tromper avec les condylômes acuminés (fig. 56). Cette ressemblance se trouve encore augmentée, en ce que très-souvent la tumeur ne fait que partiellement saillie et que la base qui la supporte s'amincit de plus en plus et finit même par devenir un vrai pédicule. Au lieu de l'éléphantiasis ordinaire, diffuse, qui se présente à peine avec l'aspect d'une tumeur, on trouve ici un produit qui semble tout à fait circonscrit et répond entièrement à tous les caractères d'une tumeur[2]. Le pédicule s'allonge et s'amincit quelquefois tellement qu'on voit un véritable polype suspendu à la vulve[3]. Cette circonstance ajoute beaucoup à l'intérêt général que présente cette forme. Nous voyons ici comment un travail irritatif diffus tend à se circonscrire dans des limites de plus en plus étroites, et comment le produit qui en résulte ressemble de plus en plus aux excroissances « parasitaires. » C'est une transition qui nous amène à d'autres formes de l'éléphantiasis, qui n'ont pas été pour la plupart classées comme elles le devaient, parce qu'on les considérait trop isolément.

Il doit encore être fait mention de l'existence d'états éléphantiasiques analogues dans le sein de la femme. On les a traités d'ordinaire, avec une série d'autres tumeurs, sous le nom d'*hypertrophie du sein*[4], et il est en effet très-difficile de les délimiter exactement. Il faut tout d'abord remarquer qu'il ne s'agit ici ni de la peau, ni du tissu sous-cutané, mais du tissu connectif interstitiel de la glande même. Cette forme s'éloigne ainsi de l'éléphantiasis ordinaire, qui appartient essentiellement à la surface; mais elle n'en sert pas moins de transition plus éloignée pour les affections analogues d'organes internes, que l'on appelle d'habi-

[1] Pièce n° 672 (Krieger, *Casper's Wochenschr.*, 1851, n° 22).
[2] Cpr. le dessin de Martin, *Gaz. hebd.*, 1861, p. 293.
[3] Pièce n° 197 de l'année 1860.
[4] Alard, *l. c.*, p. 242. — A. Cooper, *Krankheiten der Brust*, trad. de l'anglais. Weimar 1836, p. 29. — Velpeau, *Traité des maladies du sein*, 1854, p. 232. — Veit dans Virchow, *Handb. der spec. Path. u. Ther.*, t. VI, 2e partie, p. 374.

tude *inflammations chroniques* tout court, par exemple les hyperplasies inflammatoires des ovaires, et que l'on pourrait tout aussi bien appeler *éléphantiasis*. Mais il y a une certaine différence qui consiste en ce qu'ici aussi le tissu connectif de nouvelle formation, ordinairement d'une blancheur lactée, est très-riche en sucs et comparativement mou. Il se produit toutefois aussi dans le sein des formes qui se rapprochent de l'éléphantiasis dure, comme nous le verrons plus tard encore; mais celles-ci ne donnent pas lieu d'ordinaire à des hypertrophies aussi considérables que l'affection dont il est question. Car on connaît de ces cas d'éléphantiasis mammaire où le poids des seins allait jusqu'à 60 livres et où ils pendaient sur le ventre, même jusqu'aux genoux.

Quelques auteurs ont cherché à établir des différences plus fines entre ces diverses formes de tumeurs du sein. Birkett[1] notamment a distingué avec grand soin la vraie et la fausse hypertrophie; dans la première, l'hypertrophie devait comprendre le tissu glandulaire (les canaux remplis d'épithélium); dans la seconde, le tissu interstitiel et ambiant devait seul y prendre part. Seulement il y a ici les mêmes différences qu'à la surface; pour ce qui est du réseau de Malpighi et de l'épiderme, l'irritation interstitielle se lie très-souvent à une irritation épithéliale, et l'hyperplasie fausse ou incomplète passe insensiblement à l'état d'hyperplasie vraie et complète. Il n'est pas rare d'en voir les premiers débuts chez des filles chlorotiques; les degrés élevés se trouvent à côté de l'éléphantiasis aussi bien endémique que sporadique, quoique surtout chez des personnes jeunes. —

Ce qui distingue régulièrement presque tous ces états des organes génitaux de l'éléphantiasis ordinaire des extrémités et notamment des jambes, c'est la mollesse du tissu qui les constitue; celui-ci persiste parfois presque entièrement à l'état gélatiniforme, à l'état d'érysipèle gélatineux, et il en résulte que les tumeurs montrent déjà extérieurement un aspect plus transparent. On a souvent, dans ces derniers temps, donné à cette forme le nom de *collonema*, nom proposé d'abord par Joh. Müller[2]; mais il s'applique à un tout autre groupe de tumeurs, à une partie de celles que j'appelle *myxômes*. D'autres entendent par là une

[1] Birkett, *Diseases of the breast*, 1850, p. 108, 119, 145.
[2] Müller, *Archiv f. Anat., Phys. u. wiss. Medicin*, 1836, p. CCXIX.

tumeur de tissu connectif, qui se distingue en ce que le tissu connectif est gorgé de liquide albumineux; qu'ainsi la masse, lorsqu'on l'excise, donne issue à un suc abondant qui se laisse vider entièrement par la pression ; elle se comporte donc à peu près comme un tissu simplement œdématié. Il n'est pas rare dans ces cas que quelques espaces plus grands dans les mailles du tissu connectif lâche apparaissent comme des kystes dans la masse d'apparence gélatiniforme, et qu'à l'incision il s'en écoule des quantités considérables de liquide[1].

Cet état est peut-être en corrélation avec un trouble de la circulation lymphatique. Car on a souvent observé, précisément dans ces formes plus molles d'éléphantiasis, une particularité spéciale qui est en rapport avec la rétention de la lymphe, à savoir un écoulement permanent de sucs lymphatiques et parfois chyleux. Ordinairement on voit d'abord saillir à la surface des vésicules qui crèvent et laissent une surface excoriée d'où s'écoulent quelquefois des quantités tout à fait incroyables de liquide. Dans un cas[2], on a recueilli ainsi en une nuit 70 onces de liquide. Le suc qui s'écoule alors montre parfois une couleur laiteuse, et Löwig y a trouvé tous les éléments essentiels du lait, ainsi : du beurre, du caseum et du sucre de lait[3]. La plupart des faits de ce genre, qui ont été compris par Fuchs[4] sous le nom de *pachydermie lactifluente*, se rapportent à l'éléphantiasis du scrotum. On oublie de rappeler à ce sujet que Cannobio[5] a également démontré la présence du beurre, de la lactine et de la caséine dans le liquide provenant de la cuisse d'une femme en état de lactation, souffrant d'une phlegmasie blanche négligée, et que Pohl et Höfer[6] ont même trouvé un liquide laiteux dans les vaisseaux lymphatiques dilatés d'une jambe éléphantiasique. Plusieurs observations récentes de Carter[7] prouvent du reste le rapport qui existe entre cette forme et la chylurie.

[1] Virchow, *Gesammelte Abhandlungen*, p. 463.
[2] Wiedel, *l. c.*, p. 10.
[3] F. Koller, *Diss. inaug. de lactis e scroto secretione anomala*. Turici 1833.
[4] Fuchs, *Die krankhaften Veränderungen der Haut*, p. 707.
[5] *Journ. de chimie et de pharmacie*, 3e série, t. VIII, p. 123. — *Chemisches Centralblatt*, 1846, n° 5.
[6] Höfer, *l. c.*, p. 37.
[7] Carter, *Med. chir. Transact.*, 1862, vol. XLV, p. 189, pl. III.

Ces faits ressemblent beaucoup à une certaine série d'observations[1] de lymphorrhée, dans lesquelles il n'y avait aucune tuméfaction de la peau, ou bien où il n'existait que de petites tumeurs, mais où l'analyse chimique révélait, outre les albuminates, encore de la graisse et du sucre comme éléments réguliers. Depuis que l'on sait que le sucre est une des parties constitutives ordinaires de la lymphe, ces cas ont perdu beaucoup de leur caractère insolite; mais ils ont une importance spéciale, en ce qu'ils démontrent plus exactement encore la nature lymphatique du liquide éléphantiasique.

On n'a pas encore examiné de la même façon dans l'éléphantiasis dure les sucs qui sont contenus dans les parties et qui s'épanchent parfois à la surface, notamment lorsqu'il y existe des ulcères. Les produits de sécrétions superficielles, qui sont pour la plupart très-abondantes, se décomposent très-rapidement et perdent leurs qualités spéciales. Ces conditions semblent parfois favoriser le développement de parasites dans les ulcères. Du moins nous a-t-on, dans ces derniers temps, communiqué de l'Inde un certain nombre d'observations sur le soi-disant *pied de Madura*[2], dans lesquelles on a trouvé un grand nombre de parasites végétaux sur les ulcères. L'affection entière me semble appartenir à l'éléphantiasis ulcéreuse, et la formation de champignons n'être que secondaire. La nature chimique du liquide doit même favoriser au plus haut degré le développement de ces derniers.

Il me reste encore maintenant à parler d'un certain groupe de cas, que je n'hésite pas à rapprocher de l'éléphantiasis des Arabes, quoique les observateurs les plus compétents les aient placés tantôt dans telle catégorie, tantôt dans telle autre. J'y compte d'abord une série d'affections qui ont été assimilées à l'éléphantiasis des Grecs (lèpre des Arabes), même par les observateurs qui ont séjourné dans les contrées lépreuses[3]. J'y

[1] Cpr. l'exposé de Lebert dans *Virchow's Handb. der spec. Path. u. Ther.*, t. V, 2e partie, p. 134.

[2] Cpr. l'exposé de A. Hirsch dans *Virchow's Archiv*, 1863, t. XXVII, p. 98. — Carter, *Brit. and for. med. chir. Review*, 1863, juillet, p. 198.

[3] Heymann, *Ein Fall von Lepra tuberculosa s. nodosa* (*Virchow's Arch.*, 1859, t. XVI, p. 176, tab. VII).

comprends, de plus, le cas déjà cité (p. 220) de Tilesius[1], que beaucoup d'auteurs modernes ont pris pour un molluscum contagieux. Enfin, il est hors de doute qu'un certain nombre de cas de *stéatôme*[2], de tumeur lardacée, sont à ranger ici.

Les cas dont il s'agit ont cela de particulier, que d'ordinaire une région beaucoup plus étendue du corps, parfois même le corps entier, est atteint; que, de plus, les tumeurs qui les caractérisent sont nombreuses, souvent même si nombreuses qu'elles font naître l'hypothèse d'une dyscrasie spéciale, et enfin qu'elles se montrent avec une fréquence relativement beaucoup plus grande au tronc et à la face, par conséquent dans des endroits où l'éléphantiasis ordinaire est très-rare. Ajoutez à cela que ces cas appartiennent presque sans exception à la forme molle, qu'ils consistent surtout en une hyperplasie progressive du tissu sous-cutané, qu'ils atteignent un volume colossal, pèsent jusqu'à 20 kilogr. et au delà, et que leur surface, unie la plupart du temps, est parfois aussi couverte de nombreux tubercules secondaires. Ils présentent ainsi la plus grande analogie avec les tumeurs scrotales éléphantiasiques.

Un cas remarquable de ce genre[3] me fournit l'occasion d'en examiner avec précision les particularités. Une femme de quarante-sept ans portait, répandue sur tout le corps, une grande masse de tumeurs petites et grosses, qui s'étaient lentement développées depuis des années. Beaucoup d'entre elles étaient très-petites, de la grosseur d'un pois jusqu'à celle d'un noyau de cerise, arrondies et recouvertes d'une peau lisse; d'autres étaient plus grandes, de la grosseur d'une noisette et au delà, du reste de même conformation. La plus grande s'insérait à gauche, par une large base, à la région costale inférieure; elle avait 48 pouces de circonférence et s'étendait depuis la ligne blanche jusqu'à environ 2 pouces de la colonne vertébrale. Elle pendait de cet endroit jusque bien au-dessous de la hanche. A sa surface et dans

[1] (Tilesius) *Historia pathologica singularis cutis turpitudinis*, préf. de Chr. Fréd. Ludwig. Lips. 1798, p. 10.

[2] J. P. Weidmann, *Annotatio de steatomatibus*. Moguntiaci 1817, tab. I, III et IV. — Cerutti, *Pathologisch-anatomisches Museum*. Leipz. 1828, 1re année, 4e livr., p. 32, tab. XX-XXIII.

[3] Voy. la figure (gravure sur cuivre) en tête de l'édition originale allemande de cet ouvrage.

son pourtour elle portait nombre de petits tubercules secondaires; mais la peau qui la recouvrait était en général unie et comparativement mince. La consistance en était molle, presque fluctuante. Après l'extirpation (par le médecin cantonal Dr Heyland, de Guben), elle pesait 16250 grammes. Neuf ans auparavant, elle avait le volume d'une tête de fœtus.

L'examen montrait aussi dans ce cas un tissu connectif très-succulent, en général assez peu vascularisé, lâche, et occupant surtout la région de l'ancien pannicule adipeux. On pouvait facilement en exprimer une grande quantité d'un liquide jaunâtre, albumineux. Le tissu lui-même présentait déjà à l'œil nu un certain manque d'homogénéité. Des trabécules denses, blanchâtres, parcourues par des vaisseaux assez considérables, circonscrivaient de grands espaces (aréoles) qui contenaient à leur tour un réseau fibreux à mailles fines, renfermant le suc que l'on pouvait en exprimer.

Fig. 57.

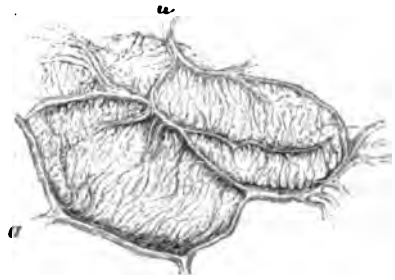

Cette disposition se voyait très-nettement avec un faible grossissement (fig. 57). Les parties les plus déliées du réseau s'attachaient par des insertions plus larges aux trabécules, plus épaisses et plus larges de la périphérie; il en résultait une sorte de disposition lobulaire qui indiquait que le développement de ces aréoles était en corrélation avec les lobules graisseux antérieurs. Un grossissement plus fort n'y révélait que du tissu connectif avec des corpuscules considérablement développés.

Les petites grosseurs de la peau apparaissaient à l'incision comme des produits tout à fait indépendants, n'étant dans aucun rapport avec les grandes excroissances. Elles étaient situées en partie dans la profondeur, mais pour la plupart tout à fait superficiellement dans la peau même. Quelques-unes éma-

Fig. 57. Fibrôme molluscum. Provenant du cas représenté sur la figure placée en tête de l'ouvrage allemand original; coupe de la substance intérieure de la grande tumeur pendante, dessinée à un grossissement de 20. *a,a* gros trabécules avec des vaisseaux; entre eux, réseau à mailles dont les fibres sont tantôt épaisses et larges, tantôt fines (pièce n° 32 de l'année 1862).

naient évidemment de la couche la plus externe de la peau, car elles touchaient presque le réseau de Malpighi, intact du reste, tandis qu'elles étaient encore séparées du tissu graisseux sous-cutané par une certaine épaisseur de derme (fig. 58). Elles avaient à l'état frais un aspect jaune rougeâtre, mou et humide; le microscope y montrait un tissu de granulation riche en cellules, en pleine voie de prolifération.

Fig. 58.

Si l'on compare cette production avec l'éléphantiasis des parties génitales, l'analogie apparaît clairement entre elles deux; la seule différence est d'ordinaire la marche de l'affection sans fièvre et sans inflammation. En effet, le développement en est la plupart du temps lent et latent. Cependant on ne peut les délimiter absolument l'une de l'autre, parce qu'il n'est pas rare que l'éléphantiasis de la vulve, elle aussi, se développe de la même manière. Je n'en ai pas moins aucune objection à faire, si l'on veut en former une forme distincte: le nom le mieux approprié serait alors celui de *fibroma molluscum*.

C'est à cette variété que se rapporte un des symptômes les plus intéressants qui a été l'objet de nombreuses discussions: la *léontiasis* déjà notée par Galien et Aretée. Je n'entends pas dire par là qu'il n'existe pas aussi une forme de lèpre qui peut revêtir l'apparence de la léontiasie; je l'ai, au contraire, assez souvent vue en Norvége. Mais la plus grande difformité, ordinairement sans ulcération, est le propre du fibrôme molluscum ou de l'éléphantiasis molluscum. Aussi est-ce avec raison qu'Alard[1] les a rapprochés en leur rendant leur classement naturel. Pruner[2] rapporte un cas semblable de l'Égypte et les pièces d'un autre cas se trouvent dans la collection de Würzbourg[3]; Kjerulf les a récemment examinés et décrits[4]. Il existait dans ce dernier cas, outre de nombreuses petites grosseurs, une excrois-

Fig. 58. Fibrôme molluscoïde. Deux tubercules cutanés accessoires, développés au milieu de la peau. Grandeur naturelle. Provenant du même cas que la fig. 57.

[1] Alard, *l. c.*, p. 242, pl. I.

[2] Pruner, *l. c.*, p. 333, fig. 3.

[3] A. K. Hesselbach, *Beschreibung der pathologischen Präparate welche in der königl. anatomischen Anstalt zu Würzburg aufbewahrt werden*. Giessen 1824, p. 4, 309, 405.

[4] Kjerulf, *Virchow's Archiv*, t. V, p. 25.

sance lardacée de la joue d'une telle grosseur, que la pression en avait atrophié entièrement l'une des moitiés du maxillaire inférieur.

Mais avant de poursuivre plus avant les formes verruqueuses et tuberculeuses des fibrômes vers lesquelles ces mollusques conduisent par une transition naturelle, il importe de traiter encore de quelques formes plus diffuses qui se rapprochent davantage de l'éléphantiasis. Parmi les organes externes qui en sont atteints, il n'en est aucun de plus important, pour la pratique chirurgicale, que le sein chez la femme. Il existe un *fibrôme diffus du sein* ou, comme on peut dire aussi, une *éléphantiasis dure du sein*, ou bien enfin, comme disaient les anciens chirurgiens, une *induration bénigne*, qui se développe dans le tissu interstitiel du sein et qui se distingue de l'éléphantiasis molluscum par sa nature résistante, sa tendance à la rétraction et à l'atrophie successive de la substance glandulaire. D'ordinaire l'affection débute par des phénomènes inflammatoires, notamment par une tuméfaction douloureuse. Celle-ci peut persister pendant un temps très-long et présenter des périodes de recrudescence et de repos jusqu'à ce qu'il se soit peu à peu développé une masse toujours de plus en plus dense et épaisse. Au fond cette affection est la même que nous connaissons dans les poumons, le foie, les reins sous le nom d'*inflammation interstitielle;* mais lorsque le sein en est atteint, il s'y forme un noyau dur qui fait l'impression d'une tumeur isolée. Un assez grand nombre de grosseurs de ce genre sont considérées comme squirrheuses, et extirpées avec plein succès; l'on peut alors, comme Rust[1] l'a remarqué très-souvent, conclure du résultat que le produit extirpé n'était pas uu cancer, mais une induration bénigne. Il faut cependant songer que la douleur persistante qui résiste à tous les moyens externes, inquiète les individus et leur fait ardemment désirer voir entreprendre l'extirpation.

Ce tissu, après avoir existé pendant un certain temps, se rétracte quelquefois, se condense, comme cela se voit dans les organes internes. De même que l'on a étendu plus tard à d'autres organes l'expression de cirrhose, appliquée d'abord uniquement

[1] J. N. Rust, *Aufsätze und Abhandlungen aus dem Gebiete der Medicin, Chirurgie und Staatsarzneikunde*. Berlin 1836, t. II, p. 447; cpr. t. I, p. 281.

au foie, de même Wernher[1] a aussi proposé ce nom pour le sein. Je ne tiens pas ce choix pour heureux, parce que le mot *cirrhose* signifie un état jaune (*status flavus*) dont il ne saurait ici être question; puis aussi, parce que l'état granulé, que nous désignons aujourd'hui sous ce nom dans le foie, n'existe ordinairement pas dans le sein; en effet, dans la forme qui nous occupe, ou bien tout le sein forme une seule grosseur, ou bien quelques parties de l'organe sont transformées en grosseurs isolées, arrondies pour la plupart. Je ferai remarquer de plus que cette forme présente encore un intérêt spécial, en ce qu'il est quelquefois à peine possible de distinguer si ce que l'on a devant soi est un fibrôme primitif ou un *cancer en voie de régression* (*carcinoma regressivum*), dans lequel se produisent également de semblables indurations[2]. Cruveilhier[3] qui reconnaît parfaitement la possibilité d'une confusion, croit cependant que l'on peut chaque fois établir facilement le diagnostic anatomique en exprimant le suc cancéreux. Je ne puis partager cette opinion; en effet, il arrive aussi parfois dans les simples fibrômes que l'on puisse exprimer un suc celluleux dans lequel les culs-de-sac glandulaires encore existants, quelquefois même hyperplasiques, déversent à la surface de la coupe leur épithélium et quelque contenu liquide. L'examen microscopique lui-même de ce suc ne suffit pas toujours, parce que les cellules cancéreuses peuvent, elles aussi, avoir une structure tout épithéliale; on ne peut décider la question qu'en trouvant le rapport des culs-de-sac glandulaires avec les conduits galactophores, ou en démontrant l'existence d'aréoles closes avec un contenu cellulaire. Je puis ajouter que dans le cancer atrophique les meilleurs points de repère pour le diagnostic sont ordinairement fournis par les glandes lymphatiques les plus rapprochées et par d'autres parties voisines.

La marche de ces tumeurs présente deux stades qu'il faut bien distinguer. Dans le premier, le stade véritablement inflammatoire, la substance glandulaire (canaux galactophores et culs-de-sac terminaux avec leur épithélium) n'existe pas seulement entièrement

[1] *Zeitschrift für rationelle Medicin*, 1851, t. X, p. 158, tab. IV; 1854, nouv. série, t. V, p. 29, tab. I-III.

[2] *Virchow's Archiv*, t. I, p. 187, 190, tab. I, fig. 5 et 6.

[3] Cruveilhier, *Traité d'anat. path. génér.*, t. III, p. 605.

intacte à côté du tissu connectif en prolifération, mais elle est même parfois augmentée dans sa masse, en ce que l'épithélium notamment est plus abondant. Dans le second stade le tissu connectif se rétracte et la substance glandulaire subit une altération concomitante. Il se forme parfois des ectasies partielles des canaux galactophores (p. 280), constituant des formations cystiques très-diverses; très-souvent l'épithélium glandulaire s'atrophie ou subit la métamorphose graisseuse (laiteuse) pour se désagréger plus tard et être résorbé. On voit alors peu à peu disparaître les vésicules terminales et les petits canaux galactophores, et il ne reste plus que les grands conduits et les sinus, quoique souvent aussi dans un état de compression et de rétraction. La tumeur se rapetisse autant par la rétraction du tissu interstitiel que par l'atrophie de la substance glandulaire, le mamelon s'enfonce et la glande entière peut finir par être plus petite qu'elle n'était à l'état normal, de telle sorte que pour être précis, on devrait plutôt parler dans ces cas d'une atrophie que d'une tumeur.

Outre la production du fibrôme diffus ou, comme l'appelle Velpeau[1], de l'induration chronique en masse, il s'en produit assez souvent une *partielle*, qui donne lieu dans quelques parties de la glande, particulièrement à son pourtour, à des tumeurs dures, distinctes. Elles sont solitaires ou multiples; très-souvent douloureuses, mobiles pour la plupart, elles éveillent d'autant plus facilement le soupçon d'un principe cancéreux qu'elles peuvent récidiver après l'extirpation. L'honneur de les avoir distinguées avec précision revient notamment à Cruveilhier[2] qui leur a donné le nom de *corps fibreux*, en les comparant aux fibroïdes utérins. On les a plus tard confondues avec les hyperplasies partielles de la glande mammaire, avec les adénoïdes de Velpeau. Seulement Cruveilhier[3] persiste avec raison aujourd'hui encore à les considérer comme quelque chose de particulier. Il reconnaît que, notamment dans la première période de leur existence, elles contiennent ordinairement du tissu glandulaire et que des portions de celui-

[1] Velpeau, *l. c.*, p. 255.

[2] *Bulletin de l'Acad. de méd.* Paris 1844, t. IX, p. 330.

[3] Cruveilhier, *Traité d'anat. path. génér.*, t. III, p. 63, 715. *Atlas d'anat. path.*, liv. XXVI, pl. I. — Cpr. Billroth, *Virchow's Archiv*, t. XVIII, p. 56.

ci peuvent persister très-longtemps, mais que ce tissu ne forme pas la partie principale et moins encore la partie caractéristique et en même temps active de la tumeur. Cet illustre savant est, il est vrai, allé trop loin, d'autre part, en ce qu'il n'a pas seulement relégué au second plan les hyperplasies partielles (hypertrophies), mais qu'il a aussi confondu avec elles les formes qui appartiennent à la dégénérescence cystoïde, au myxôme et au cancer colloïde. Seulement le fait reste, à savoir qu'il se produit dans la glande mammaire des tumeurs qui consistent surtout en tissu connectif dur, parfois cartilaginiforme, qui augmentent par son accroissement, que ces tumeurs peuvent sans danger être portées pendant des années, pendant toute la vie même et que, lorsqu'elles récidivent après l'extirpation, il faut en accuser plus leur multiplicité que leur reproduction.

Il s'agit évidemment au début dans ces cas d'une *mastite interstitielle* qui atteint quelques lobes ou lobules de la glande (fig. 50 *b*) et s'étend aux canaux et aux vésicules. C'est pourquoi elle a elle-même une forme lobée et possède, jusqu'à un certain point, un pédicule. Elle se comporte à l'égard de la forme diffuse comme l'éléphantiasis tuberculeuse à l'égard de l'éléphantiasis lisse ou diffuse, et il n'est pas sans intérêt de constater, précisément eu égard à cette comparaison, qu'ainsi que nous le verrons bientôt, il existe aussi une forme de fibrôme mammaire analogue à l'éléphantiasis papillaire. Si ce *fibrôme tubéreux* ou *lobulaire du sein* est tout à fait limité, les noyaux indurés sont naturellement mobiles et ils n'adhèrent solidement qu'à la partie de la glande où les conduits galactophores qui en proviennent se joignent aux canaux plus considérables. S'il se combine au contraire à la production diffuse et peu considérable d'un fibrôme, ce qui n'en est également qu'un symptôme partiel, alors il adhère plus intimement aux parties environnantes, il est fixe et on le prend facilement pour un squirrhe suspect. Ces formes sont aussi susceptibles d'une rétraction et d'une régression analogue, quand même elle n'est pas aussi considérable que cela se voit dans le fibrôme diffus; elles acquièrent finalement une dureté presque pierreuse, en ce que non-seulement leur tissu consiste en un feutrage tendineux serré, mais qu'il se forme aussi dans leur intérieur de véritables crétifications.

Il se produit aussi des affections analogues dans le *sein de l'homme;* seulement elles ne sont presque jamais tubéreuses, mais s'étendent à tout l'organe. Il n'est pas rare, avec un peu d'attention, d'en trouver de légers degrés, notamment chez des individus jeunes[1]. Le silence de la plupart des auteurs à ce sujet fait croire qu'elles atteignent assez rarement une grosseur considérable. Cruveilhier cite le cas d'un homme de vingt-cinq ans, dont le sein droit avait acquis les dimensions moyennes d'un sein de femme. Velpeau regarde cette forme comme indifférente et facile à guérir par le traitement interne. Je suis de cet avis pour la plupart des cas, mais j'ai moi-même dû pratiquer une fois l'amputation du sein chez un homme de dix-huit ans, après qu'il avait été soumis inutilement pendant des mois à toutes les médications antiphlogistiques et dérivatives possibles, sans que la grande sensibilité de la tumeur se soit modifiée en aucune façon. Le sein mesurait 2 1/2 pouces de diamètre et était formé entièrement d'un tissu connectif très-dense, tout blanc[2].

On peut rattacher à ce qui concerne le fibrôme du sein, une théorie semblable des hyperplasies fibreuses de l'*ovaire*. Celui-ci présente également un état que l'on peut appeler *cirrhose* ou *dégénérescence granuleuse;* il y a une hyperplasie interstitielle générale et il se produit des corps fibreux résultant de l'épaississement et de la condensation progressive de la paroi du follicule de Graaf[3]. Seulement on rapporte d'ordinaire tous ces états à l'ovarite chronique et on ne les range pas au nombre des tumeurs.

Mais, pour montrer combien ces formes peuvent servir de transition aux tumeurs tubéreuses proprement dites, nous trouvons un exemple particulièrement favorable dans un organe interne où l'on peut observer de la manière la plus évidente la complication de l'affection plus diffuse avec celle plutôt tubéreuse : c'est le *rein*. La néphrite interstitielle ordinaire s'étend, diffuse, à des parties plus ou moins grandes de l'organe. Mais il existe aussi une *néphrite interstitielle tubéreuse*, circonscrite, peu étendue et donnant lieu à des tumeurs fibreuses qui se déve-

[1] Velpeau, *l. c.*, p. 708. — Cruveilhier, *l. c.*, t. III, p. 54. — Bertherand, *Ann. méd. de la Flandre occid.*, 1856 (*Canst. Jahresber. f. 1857*, t. IV, p. 309).

[2] Pièce n° 135 de l'année 1860.

[3] *Wiener med. Wochenschrift*, 1856, n° 12, p. 182, 183.

loppent par l'hyperplasie progressive du tissu interstitiel, en même temps que les canaux urinifères contenus dans ces parties s'atrophient peu à peu. En examinant la coupe microscopique d'un semblable noyau (tubercule) du bord vers le centre, on peut voir très-nettement comment les canaux urinifères qui, vers la périphérie, sont encore grands, tandis que le tissu interstitiel est déjà considérablement épaissi, comment, dis-je, ces canaux deviennent peu à peu de plus en plus petits, perdent leur épithélium et finissent par disparaître complétement. Ils se comportent donc tout à fait comme les fibrômes du sein, seulement ils atteignent rarement des dimensions considérables. Ils ne dépassent pas, pour la plupart, le volume d'un pois ou d'un noyau de cerise, et lorsqu'on ne les examine pas avec soin, on peut facilement les confondre avec des tubercules. On les trouve ordinairement au milieu du rein et le plus souvent dans les cônes médullaires, vers leur limite externe, où ils apparaissent comme des noyaux tout à fait isolés, durs, blanc grisâtre, quelque peu transparents[1]. Le reste de la substance rénale ne présente souvent aucune altération; d'autres fois, on trouve une masse de ces noyaux au milieu d'une néphrite interstitielle diffuse répandue dans tout l'organe. Malgré leur production souvent isolée, on est certes autorisé à regarder aussi ces noyaux comme des productions néphritiques; ils ne sont pas autre chose qu'un excès de prolifération du tissu connectif interstitiel, qui peut se faire dans le rein entier. Tandis que cet excès se produit, le parenchyme rénal proprement dit disparaît, et il ne

Fig. 59.

Fig. 59. Fibrôme des reins dans un cas de néphrite diffuse interstitielle (pièce n° 37 *a* de l'année 1861).

[1] Rayer, *Traité des maladies des reins*. Paris 1841, t. III, p. 606. Atlas, pl. XXXVI, fig. 5. — A. Beer, *Die Bindesubstanz der menschlichen Niere im gesunden und krankhaften Zustande*. Berlin 1859, p. 42

reste plus autre chose que le néoplasme fibreux ; nous avons alors devant nous une tumeur incontestable, mais une tumeur inflammatoire. —

Si nous passons à présent aux fibrômes *papillaires, verruqueux* ou *villeux*, nous les trouvons surtout à la surface des parties membraneuses, notamment de celles qui portent déjà, à l'état normal, des papilles ou des villosités. Seulement la production papillaire n'est pas simplement une hypertrophie, comme on dit ordinairement, ou un excès de la production normale de papilles, de telle sorte que chaque fois la papille pathologique procéderait d'une papille physiologique préexistante ; chaque surface, au contraire, peut aussi, isolément et sans dépendance aucune, donner naissance à des papilles, même dans des endroits où il n'existait auparavant aucune papille[1]. Il importe par conséquent en soi très-peu de savoir à quelle surface on a affaire en principe et je crois qu'il n'est sous ce rapport, d'aucune importance de s'efforcer de trouver des papilles ou des villosités normales, partout où se produisent des papilles pathologiques. C'est ainsi que Luschka[2] croit à l'existence régulière de petites villosités à certains endroits de la surface de l'arachnoïde cérébrale. D'autres ont cherché des papilles dans toutes les membranes muqueuses et séreuses possible. Cela est dans le fait bien indifférent, car il se développe certainement des papilles en des points où il n'en existe absolument aucune normalement. Nous avons vu du reste (p. 159, 205) que des cavités même néoplasiques ou bien résultant de la dilatation, sous les diverses formes de la production cystique, donnent naissance, à leur surface interne, à des excroissances verruqueuses, à des papilles, et quand même il ne peut être révoqué en doute qu'une membrane qui possède normalement des papilles ou des villosités, fournit un terrain plus favorable à l'hyperplasie papillaire, il ne serait cependant pas juste de croire que toutes les membranes de forme papillaire sont le siége le plus fréquent de ce genre d'affections. La

[1] Voy. mes observations contre Rokitansky dans *Canstatt's Jahresbericht für 1852*, t. IV, p. 304. — Cpr. Bruch, *Archiv für physiol. Heilk.*, 1855, t. XIV, p. 103.

[2] Luschka, *Müller's Archiv*, 1852, p. 101, tab. IV. — *Virchow's Archiv*, 1860, t. XVIII, p. 166. — *Die Adergeflechte des menschl. Gehirns*. Berlin 1855, p. 66.

muqueuse intestinale a une quantité de villosités, et malgré cela il est extrêmement rare que ce genre d'affection y prenne un développement tel qu'il donne lieu à la formation de tumeurs. La muqueuse de la vessie, de la vésicule biliaire, les membranes synoviales ne renferment que peu de papilles et cependant elles sont les points d'élection par excellence de ce genre d'excroissance. Il ne faut donc pas perdre de vue qu'il peut se développer des verrues sur la première surface venue, qu'elle soit ancienne ou nouvelle, pourvu que la membrane appartienne au tissu connectif : cette délimitation même doit être exprimée avec une certaine retenue, car il y a des verrues cartilagineuses qui croissent à la surface des cartilages.

Le point essentiel de la production papillaire reste, que le tissu superficiel produise par voie de prolifération[1], de quelque manière que ce soit, une masse qui apparaît d'ordinaire à la surface, d'abord comme un petit bouton arrondi ou comme une petite proéminence applatie. Comme je l'ai constaté, il y a longtemps déjà, après avoir examiné la peau extérieure et l'albuginée de l'ovaire[2], les premiers bourgeons de ces produits morbides sont minimes, amorphes, granulés ou homogènes ; les cellules n'y apparaissent que plus tard. Ils s'accroissent peu à peu par l'augmentation des cellules et ils peuvent finir par former de grandes papilles ou villosités. Mais ce qui se produit sur une membrane unie peut aussi arriver là où préexistait une papille. Les papilles peuvent même donner naissance à leur tour à des bourgeons qui peuvent grossir, et il peut ainsi se former finalement des papilles ramifiées. Des papilles de formation nouvelle peuvent aussi donner des bourgeons, des grosseurs et des excroissances, et se transformer finalement en végétations énormes à ramifications multiples.

Cette évolution, dans son entier, a la plus grande similitude avec ce qui se passe régulièrement à la surface du chorion chez l'homme et dans l'œuf des mammifères et aboutit à la formation du *placenta fœtal*[3]. La partie villeuse du chorion est

[1] Il ne s'agit pas non plus ici d'une exsudation : ce qui réduit à néant un argument capital de Luschka contre le développement pathologique de productions semblables.

[2] *Würzburger Verhandl.*, 1851, t. II, p. 315.

[3] Virchow, *Ueber die Bildung der Placenta* (*Würzb. Verhandl.*, 1853, t. IV, p. 370). — *Gesammelte Abhandlungen*, p. 779.

l'exemple physiologique qui répond à l'hyperplasie papillaire, car on peut jusqu'à un certain point considérer le placenta fœtal comme une grosse tumeur papillaire et la mettre en parallèle avec les néoplasmes décrits sous ce nom, qui se rencontrent dans des conditions morbides sur d'autres surfaces. Ce qui prouve à quel degré de similitude ces choses peuvent arriver, ce sont notamment les développements verruqueux que l'on trouve si souvent à la surface de l'arachnoïde[1] et que l'on a appelés si longtemps les *glandes de Pacchioni*, parce que l'anatomiste italien qui les a décrites[2], les prenait pour des glandes, à peu près comme Havers regardait comme des glandes graisseuses les petits lobules de graisse que renferme la moelle des os (p. 202). Une glande ou plutôt une *granulation* de Pacchioni n'est précisément qu'une excroissance papillaire, une verrue qui se développe à la surface de la pie-mère à la suite d'une légère irritation et consiste en une masse de tissu connectif à belles cellules étoilées pour la plupart[3]. Elles procèdent ordinairement de la pie-mère (arachnoïde) et leur quantité ainsi que leur développement est chaque fois en un certain rapport avec l'irritation qui les a précédées, qui s'étend assez souvent, diffuse, à la pie-mère et y cause des opacités tendineuses. Elles sont par conséquent de nature essentiellement pathologique[4]. En se développant davantage elles se fraient un passage à travers la dure-mère et produisent les excavations connues à la face interne du crâne. Mais celles qui siégent dans le voisinage des sinus, traversent dans leur développement continu la dure-mère et la paroi vasculaire, pénètrent dans le sinus et y apparaissent avec leur extrémité libre, exactement comme les villosités du placenta fœtal croissent jusque dans les sinus placentaires de la mère[5].

Quelques auteurs ont pensé que l'important dans toute production papillaire était la procidence des vaisseaux superficiels[6].

[1] Haller, *Elementa physiologiæ*. Laus. 1762, t. IV, p. 104.

[2] Pacchioni, *Diss. epistol. ad L. Schrökium de glandulis duræ matris humanæ indeque ortis lymphaticis ad piam matrem productis*. Romæ 1705.

[3] *Würzburger Verhandlungen* (1851), t. II, p. 158.

[4] Ludw. Meyer, *Virchow's Arch.*, 1860, t. XIX, p. 175, 288, 308.

[5] Jo. Dom. Santorini, *Observationes anatomicæ*. Venet. 1724, p. 52. — *Virchow's Archiv*, 1851, t. III, p. 450.

[6] De la Mettrie, *Œuvres de médecine*. Berlin 1755, p. 252.

Selon eux, les capillaires de la peau, particulièrement ceux de la papille, se dilatent, s'allongent et repoussent peu à peu les parties. Cela est parfaitement inexact, aussi inexact pour la formation papillaire pathologique que pour les villosités du chorion. Car pour peu qu'on les étudie avec un peu d'attention, on trouve toujours que l'existence du vaisseau a été précédée d'un développement de tissu connectif, quelquefois aussi d'une forte production d'épiderme, et que le vaisseau ne se forme jamais qu'après. Si l'on examine de petites papilles, comme par exemple les granulations de Pacchioni, les petites excroissances nodulaires ou verruqueuses qui se forment à la surface du foie, de l'ovaire, des testicules, sur les valvules du cœur, sur la membrane synoviale des articulations, on voit que le premier phénomène est toujours la prolifération du tissu connectif, et beaucoup d'entre elles, comme notamment les excroissances de la pie-mère, ne renferment jamais de vaisseau. Partout dans les endroits où la croissance est le plus active, il y a multiplication des noyaux et des cellules; même dans les grandes excroissances dendritiques où s'épanouissent des touffes entières, comme sur les membranes synoviales et les valvules du cœur, il n'est pas rare de voir la prolifération occuper leur pointe, leur terminaison, et tandis qu'à la base les éléments sont plus éloignés les uns des autres, la pointe n'est presque entièrement composée que de parties cellulaires, exactement comme je l'ai démontré dans les villosités du chorion[1].

Cette production papillaire débute par une multiplication des parties cellulaires ou une augmentation de la substance intercellulaire. La production cellulaire peut devenir si abondante qu'il se forme un véritable état de granulation, comme dans les petites caroncules que présente le tissu connectif proliférant du fond d'une plaie sous forme de *granulation* et de papille, et qui, lorsqu'elles se développent encore davantage, forment ce que l'on appelle des *fongosités*. Il est parfois extraordinairement difficile de séparer ce tissu proliférant du réseau de Malpighi qui lui est superposé, et cela a sans doute fait naître chez quelques-uns l'opinion que les vaisseaux pénétraient dans le réseau de Malpighi même. En

[1] *Virchow's gesammelte Abhandlungen*, p. 789.

examinant avec soin, on peut très-bien en trouver les limites et on peut se convaincre qu'il n'existe au début qu'une petite masse solide de tissu connectif. Ce n'est que lorsque celle-ci a atteint une certaine grosseur, qu'il s'y développe de bas en haut une anse vasculaire ou, lorsque la papille grossit et devient piriforme à son extrémité, un réseau capillaire complet, comme on peut l'observer de la manière la plus parfaite sur les végétations villeuses de beaucoup de membranes articulaires.

Il y a de grandes différences, dans les différents endroits, relativement à ce rapport des vaisseaux avec le tissu connectif. Quelques papilles et villosités conservent encore à une époque avancée le caractère prédominant du tissu connectif; il arrive même qu'elles présentent un tissu connectif exceptionnellement dense, résistant, sclérotique et qu'il passe même çà et là au cartilage, comme cela est notamment le cas dans quelques excroissances des membranes synoviales articulaires (fig. 60). Les vaisseaux manquent de même entièrement dans la plupart des végétations très-analogues qui se développent sur les valvules du cœur, dans l'endocardite verruqueuse, papillaire et villeuse[1]. — Dans d'autres cas les vaisseaux forment une bonne partie de l'excroissance, et il est alors déjà difficile de distinguer la petite portion de tissu connectif qui les entoure comme une membrane. Il arrive même que le vaisseau devient tellement grand qu'il arrive partout jusque immédiatement au-dessus de la surface, et que l'excroissance entière semble n'être qu'une procidence vasculaire. Si l'excroissance est recouverte d'épithélium ou d'épiderme, les cellules épithé-

Fig. 60.

Fig. 60. Une portion de membrane synoviale de l'articulation de l'épaule, recouverte de végétations villeuses. La plupart d'entre elles sont fixées à des feuillets étroits, élevés, qui partent de la synoviale et sont en partie cartilagineux. Beaucoup de ces végétations sont ramifiées et manquent de vaisseaux (pièce n° 6 de l'année 1862).

[1] *Virchow's gesammelte Abhandl.*, p. 510. — *Pathol. cellul.*, p. 325, fig. 129 de la 3e édit. allemande.

liales s'y appliquent immédiatement, et lorsqu'on en arrache quelques anses, il peut sembler que l'épithélium soit situé directement sur la paroi du vaisseau capillaire. Mais lorsque l'on examine plus attentivement les parties et que l'on étudie notamment leur développement, on voit qu'il persiste toujours encore une couche mince, une sorte d'*adventitia* de tissu connectif et qu'il ne se produit pas de véritable procidence de vaisseaux dans l'épithélium, de telle sorte que l'épithélium même soit vascularisé.

Si l'épithélium est très-mou, comme notamment dans les muqueuses, ces vaisseaux très-larges et minces peuvent naturellement être extraordinairement exposés[1]. Lorsque notamment les villosités font une forte saillie d'un demi-pouce ou d'un pouce au-dessus de la surface, elles sont alors exposées à toute sorte d'insultes et il s'ensuit souvent des hémorrhagies très-tenaces, qui peuvent même, par leur persistance, compromettre la vie, et qu'il est souvent très-difficile d'atteindre lorsque le mal occupe des organes très-profondément situés. Ainsi, il y a des tumeurs papillaires de la vessie urinaire qui n'ont aucune nature maligne, mais qui renferment un réseau capillaire de ce genre; celui-ci donne constamment lieu à de nouvelles hémorrhagies, et l'on porte alors souvent le diagnostic d'une affection maligne que l'on appelle un *cancer villeux*[2] *papillaire*. Ces productions peuvent aisément induire en erreur, parce qu'elles ont une grande analogie avec certaines tumeurs pour lesquelles Henle[3] a inventé le nom de *siphonoma*, *tumeur à tuyaux*. Il n'est pas rare de trouver les vaisseaux vides, le sang s'en étant écoulé ou ayant été entraîné par l'eau lors de l'examen, et on ne trouve plus que des canaux qui traversent la tumeur et à côté desquels se trouvent des cellules. Mais ce sont les canaux vasculaires, et le siphonoma de la surface est ou bien une forme de verrue vasculaire[4] ou un véritable cancer[5].

Il est donc positif et maintenant clairement établi que toutes ces productions, qu'elles contiennent beaucoup ou peu de tissu connectif, appartiennent cependant par leur nature essentielle au

[1] *Würzburger Verhandlungen*, t. II, p. 26.
[2] *Pathol. cellul.*, p. 393. — Bruch, *l. c.*, p. 106.
[3] *Zeitschrift für rationelle Medicin*, 1845, t. III, p. 130.
[4] Lehmkuhl, *De tumore villoso vesicæ urinariæ. Diss. inaug.* Dorpat 1855.
[5] Kamen, *De syphonomate vesicæ. Diss. inaug.* Wirceb. 1848.

tissu connectif et sont par conséquent des excroissances du tissu connectif préexistant. Ce caractère est si frappant qu'on les appelle précisément depuis longtemps des *végétations*. On a récemment attaché une importance particulière à la forme papillaire et on a suivi l'initiative prise par Krämer[1], en l'appelant *papillôme*. Cela est d'une part inutile, parce que l'on possède assez

Fig. 61.

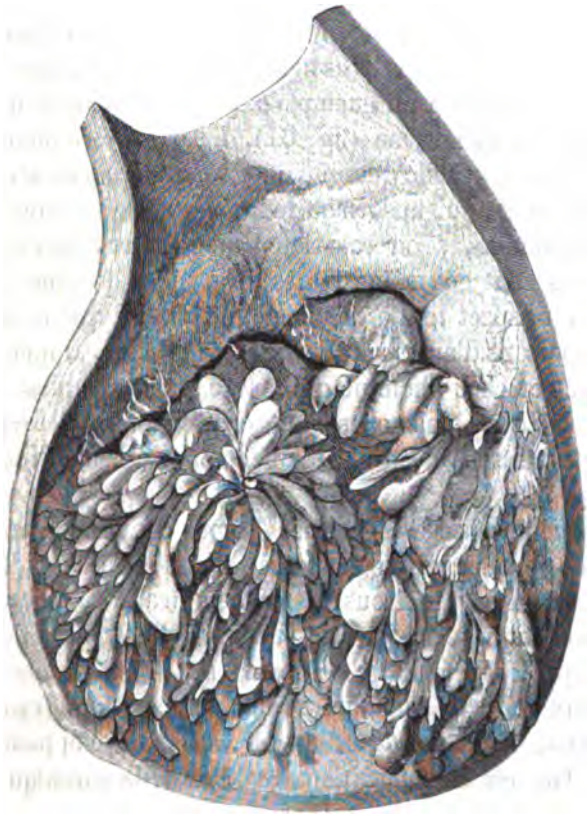

d'expressions pour désigner les différentes formes de végétations; de l'autre, cela est faux, parce que la tumeur appartient par son

Fig. 61. Fibrôme papillaire de la vésicule biliaire d'une vache. Les parois de la vésicule ont, en certains points, 4 à 5 lignes d'épaisseur, et sont tout à fait calleuses et tendineuses; sa surface interne est couverte de grandes excroissances en forme de massue, quelques-unes sont ramifiées; les unes ont une conformation molle et transparente, tandis que d'autres sont dures et résistantes (pièce n° 127 de l'année 1858).

[1] Krämer, *l. c.*, p. 4, 65.

essence au tissu connectif et ne fait que revêtir la forme papillaire. Le nom générique doit par conséquent être fibrôme, et l'adjectif *papillaire* ne doit être employé que comme tel, ainsi que l'histoire de l'éléphantiasis nous l'a bien assez clairement appris (p. 292, 305).

Un fibrôme papillaire peut, de plus, être pourvu d'un réseau vasculaire riche et d'un épais revêtement épithélial, et rentrer alors dans une subdivision particulière; par sa nature essentielle il reste toujours un fibrôme, et les formes les plus typiques sont celles qui ne renferment presque que du tissu connectif. Notre collection en possède un exemple classique provenant de la vésicule biliaire d'une vache (fig. 61). La paroi fortement épaissie supporte une si grande quantité d'excroissances solides, villeuses ou cylindriques, que la surface de la muqueuse semble, dans une certaine étendue, avoir complétement disparu. Les différentes végétations sont en même temps si grandes qu'elles donnent à l'œil nu un aspect tout à fait analogue à celui que nous offre le microscope dans d'autres productions papillaires. Il n'est pas rare de rencontrer chez l'homme des excroissances papillaires de la vésicule bilaire; mais elles sont ordinairement très-petites et tellement infiltrées de graisse qu'elles présentent un tout autre aspect.

Cette même classe de verrues fermes comprend une grande partie des petites excroissances qui se produisent dans les canaux plus déliés du corps. Nous avons déjà traité, à l'occasion des tumeurs cystiques, de quelques-unes de ces formes, notamment de celles où les végétations se développent dans une cavité remplie de liquide ou de quelque produit de sécrétion. Ici nous n'avons plus à parler que de celles qui, en se développant dans les canaux, les remplissent entièrement, de telle sorte qu'il semble s'être formé des tumeurs solides.

Le type le plus simple pour ces productions est le *condylôme sous-cutané* ou, comme on devrait dire plus exactement, le *condylôme folliculaire*. En effet, il peut se développer sur la paroi des follicules pileux une végétation qui distend le follicule, tout en l'emplissant en même temps, de telle sorte qu'il présente l'aspect d'un corps solide situé plus ou moins profondément dans le cuir chevelu. En le comprimant à sa base, on peut faire saillir à la surface la pe-

tite verrue[1]. Il n'est pas rare de trouver de semblables productions aux cuisses, comme aussi du reste dans d'autres parties du corps. J'ai vu, par exemple, un cas où les follicules du cou chez un enfant étaient presque tous transformés en productions de ce genre ; quelques-uns d'entre eux formaient même une sorte d'akrochordon[2].

Mais il peut se produire des végétations tout à fait semblables dans tous les conduits possibles. On voit chez l'homme, si non dans la vésicule biliaire, du moins dans les voies biliaires, des *tumeurs villeuses*, analogues à celles qui remplissent presque entièrement la vésicule biliaire de vache précitée (fig. 61). J'ai eu, à plusieurs reprises, occasion d'examiner des cas où celles-ci obstruaient complétement le canal cholédoque et étaient devenues la cause d'un ictère mortel.

Ce genre de production morbide n'est nulle part plus fréquent que dans le *sein* de la femme. Il se développe, sur la paroi des conduits galactophores, des végétations souvent en très-grand nombre et, en s'y développant et s'y multipliant, elles les remplissent de plus en plus. Bien qu'elles produisent ainsi une ectasie, la tumeur n'en fait pas moins l'effet d'être non pas cystique, mais solide, parce que les verrues sont si serrées les unes contre les autres et remplissent si complétement le conduit que ce n'est qu'en les développant que l'on reconnaît les différents rameaux et bourgeons[3]. C'est par conséquent une espèce toute particulière

Fig. 62.

Fig. 62. Fibrôme papillaire intra-canaliculaire du sein, extirpé par M. Wilms et présentant un aspect ferme, dense, lobé. Ce dernier caractère tient à des traînées fibreuses qui, partant d'un point déterminé, s'étendent à travers la substance. Les différents lobes ont çà et là une apparence finement granulée, produite par les végétations papillaires occupant les canaux galactophores. En *b* quelques végétations, tirées au dehors, sont librement étalées. En *c* se trouve aussi un endroit finement verruqueux (pièce n° 47 de l'année 1858).

[1] Hauck, *Med. Zeitung des Vereins für Heilk. in Preussen*, 1840, n° 51. — v. Bärensprung, *Beiträge zur Anat. u. Path. der menschl. Haut*, p. 46, 50, tab. II, fig. 12. — Krämer, *l. c.*, p. 42. — Gust. Simon, *Die Hautkrankheiten*. Berlin 1851, p. 241.

[2] Voy. Simon, *l. c.*, p. 243, note.

[3] Cruveilhier, *Traité d'anat. path. génér.*, t. III, p. 722. — Birkett, *Guys Hosp. Resp.*, vol. VII, 2e partie, p. 305.

de tumeur de tissu connectif du sein, un *fibrôme papillaire intra-canaliculaire*, parfaitement différent des fibrômes éléphantiasiques, que j'ai décrits plus haut (p. 325), quoiqu'ils se combinent tous deux parfois. Il donne bien lieu à des tuméfactions lobulaires analogues, d'une dureté très-grande et de forme la plupart du temps arrondie ou ovale, cependant quelquefois aussi irrégulière et rugueuse. L'incision (fig. 62) ne montre parfois sur la coupe aucune trace de cavité ou de conduit; on ne voit qu'un tissu blanc dense, consistant en tractus fibreux, tendineux, se croisant en tous sens et en masses arrondies et lobées. Ces dernières sont des végétations, tandis que les premiers représentent une induration interstitielle.

Mais le siége principal des tumeurs verruqueuses est la *peau extérieure* où, déjà depuis l'antiquité, on s'est efforcé avec le plus grand soin de les classer. Nous trouvons dans Celse, et en partie déjà dans Galien, l'habitude de diviser les différentes verrues en quatre groupes, en considération moins de leur consistance que de leur apparence générale. Celse[1], outre la forme *akrochordon* déjà mentionnée plus haut (p. 222), en distingue encore trois autres, qu'il appelle *clavus*, *akrothymion* et *myrmecia* ou *formica*.

Le mot *clavus* a été appliqué dans les temps modernes seulement aux cors; ce nom signifie littéralement une masse dure, cornée, et l'ancienne terminologie permet aussi d'y voir une verrue, faisant saillie à la surface. Dans ce cas, l'expression répond à ce que l'on a appelé, dans les temps modernes, une *verrue dure* ou *cornée*. Mais celle-ci est principalement un produit épidermoïdal et n'appartient par conséquent pas, à proprement parler, à cette catégorie, quoiqu'elle se lie souvent à un fort développement des papilles et de leurs vaisseaux.

L'*akrothymion* ou, comme on a dit en abrégeant, le *thymos*, indique une verrue qui présente à sa surface une masse de petites élévations, ainsi en partie ce qu'aujourd'hui on désigne sous le nom de *végétations en chou-fleur*. On a ainsi recours à la comparaison avec le chou-fleur, qui présente, comme on sait, une quantité de petits boutons serrés les uns contre les autres.

La *myrmecia* ou *formica*, verrue-fourmi, est une désignation qui, dans la suite des temps, a donné lieu à de nombreuses con-

[1] A. Cornelius Celsus, *Medicinæ*, lib. V, 14.

testations; aussi la littérature moderne n'en fait-elle, la plupart du temps, pas mention. La raison d'être de ce nom est multiple; mais il semble, en général, qu'il se rapporte à une certaine hyperesthésie particulière à ces excroissances, en vertu de laquelle, lors d'un changement de température ou bien, entre autres, lors de l'extirpation, elles donneraient lieu à une sensation analogue à celle que fait éprouver à l'homme la morsure d'une fourmi. La première interprétation est bien la plus probable. Plus tard, depuis Plenck[1], on a admis que les myrmécies étaient des verrues molles, à la surface desquelles se fait quelque sécrétion. Mais comme les sécrétions sont moins à rapporter à la surface de la peau qu'aux glandes, on devra ranger ces formes au nombre de celles où les glandes sébacées et sudorifiques se trouvent dans un certain état d'irritation.

Quant à cette terminologie, il n'y a d'accord aujourd'hui ni entre les dermatologues ni entre les auteurs des différents pays. Il en est de même pour les formes si fréquentes que l'on désigne sous le nom de *condylôme* (*Feigwarze, ficus*). En Allemagne, on maintient la division des condylômes en deux espèces : le condylôme acuminé, où les différentes papilles apparaissent sous forme de pointes ou de granules, serait la forme akrothymion; le condylôme plat, qui est humide (*verruca madida*), répondrait sous plusieurs rapports à la myrmécie. En France, on n'emploie pas l'expression de *condylôme plat;* comme il est depuis longtemps prouvé que cette forme est toujours de nature syphilitique spécifique, on s'est accoutumé à la distinguer aussi des autres comme tumeur syphilitique sous le nom de *plaque muqueuse* ou *tubercule plat*. Il me semble utile de ne pas la confondre avec les autres condylômes; aussi reviendrai-je plus tard sur ce sujet.

Le condylôme acuminé se compose ordinairement de différentes ramifications, dont chacune se termine par une extrémité effilée distincte. Si, comme c'est le cas ordinaire, le condylôme est petit, la base qui le supporte est très-étroite et le tout ressemble à une petite baie (d'où *ficus*, figue). Mais il prend quelquefois sur le prépuce ou les lèvres vulvaires un développement considérable et forme des végétations du volume d'une noix ou d'une pomme, présentant à leur surface la disposition du chou-fleur

[1] Plenck, *Doctrina de morbis cutaneis*, p. 88.

et s'insérant à une base plus large. Ajoutez à cela le cas où elles se présentent groupées entre elles, et vous pourrez à peine établir la différence qui les sépare alors avec précision de l'éléphantiasis verruqueuse (p. 307, 318). Il faut, en général, s'en tenir à la disposition intime de la partie affectée. Dans l'éléphantiasis, le tissu connectif forme constamment l'élément prédominant, tandis qu'il est plus relégué au second plan dans le condylôme. Toutefois chaque papille possède dans son intérieur un bourgeon fondamental de tissu connectif[1], dans lequel les vaisseaux capillaires s'avancent ordinairement jusque près du sommet de la végétation; mais ce réseau est comparativement très-fin, tandis que l'épiderme qui l'enveloppe représente souvent une masse dix ou vingt fois plus grande. De plus, en tenant compte de ce qu'à son tour le vaisseau capillaire central occupe la plus grande partie de la papille proprement dite, il est clair que le tissu connectif mérite à peine d'être pris en considération, et que c'est presque avec plus de raison qu'on peut ranger l'excroissance au nombre des tumeurs épidermoïdales. La trame fibreuse de la papille ne détermine que sa forme extérieure; car elle donne de nouveaux bourgeons et les rameaux qui causent l'inégalité progressive de la surface et l'extension de la végétation au-dessus de sa base.

Fig. 63.

Il en arrive de même dans une série d'autres verrues qui se trouvent souvent répandues en grand nombre à la surface du corps, mais qui sont plus plattes[2]. Pour le condylôme on suppose toujours que, partant de sa base, il se développe librement au-dessus de la surface; dans ces autres espèces, au contraire, la surface a beau proéminer et présenter la disposition papillaire ou

Fig. 63. Condylôme acuminé lobulaire de l'entrée du vagin (pièce n° 147 de l'année 1860).

[1] *Path. cellul.*, p. 205, fig. 91. La figure qui s'y trouve provient de la même pièce que celle ci-dessus, fig. 63.

[2] Ascherson, *Casper's Wochenschr.*, 1835, p. 513. — G. Simon, *Müller's Archiv*, 1840, p. 169.

ramifiée, le tout reste aplati. On a souvent donné à cette forme le nom de *porreau*[1], parce que la surface de ces végétations a une certaine ressemblance avec les têtes de fleurs du porreau, sauf qu'elles ne sont pas pédiculées. Un grand nombre de porreaux persistent longtemps et sont enclins à s'étendre[2]; beaucoup d'entre eux sont congénitaux et rentrent par conséquent dans le genre *nævus*. Leur surface est souvent fortement pigmentée, et de grosses masses d'épiderme s'accumulent entre les papilles.

Fig. 64.

De semblables productions peuvent aussi survenir dans des muqueuses; seulement alors le revêtement n'est plus formé par une couche épidermoïdale aussi résistante, sèche et adhérente que celle des condylômes et des porreaux; il se laisse au contraire facilement enlever. Seulement aux endroits de transition, où la peau devient muqueuse, nous trouvons encore la véritable forme du condylôme, ainsi à la vulve, à l'orifice buccal, à la conjonctive oculaire; plus on pénètre dans l'intérieur, plus les couches épithéliales deviennent molles et plus le tout forme une masse composée entièrement d'épithélium, qui se désagrège très-facilement. Nous n'entrerons pas ici dans plus de détails sur les différents cas de ce genre, puisqu'il en sera question à l'occasion des tumeurs épithéliales.

D'autres sont déjà mentionnées, ainsi en particulier les proliférations papillaires des membranes séreuses et les corps libres des cavités séreuses, qui représentent les degrés les plus avancés des productions de ce genre. Il suffira de rappeler que, dans des cas exceptionnels, les membranes externes ou internes deviennent le siége de quelques excroissances papillaires plus considérables et

Fig. 64. Nævus papillaire progressif provenant de la peau de la région mammaire d'un homme. Congénital, mais en voie de croissance. Divisé en stries et en segments particuliers; ces derniers à leur tour séparés en renflements parallèles ayant une surface finement froncée. Le tout coloré en gris brunâtre. Sur la coupe, épaisseur médiocre de la peau; forte végétation papillaire ramifiée; revêtement épidermique épais (pièce n° 35 de l'année 1863).

[1] *Verruca sessilis seu porrum est verruca cuti immersa seu vix extra cutem prominens* (Plenck, p. 87).

[2] A. Wernher, *Zeitschr. f. ration. Med.*, 1855, nouv. série, t. VI, p. 109.

non ramifiées, qui forment déjà la transition vers les formes tubéreuses et polypeuses. Les endroits spécialement favorables à ce développement sont la vulve et le pourtour d'anciennes cicatrices fistuleuses. A l'aspect extérieur, il est à peine possible de distinguer ces productions des akrochordons. —

Fig. 65

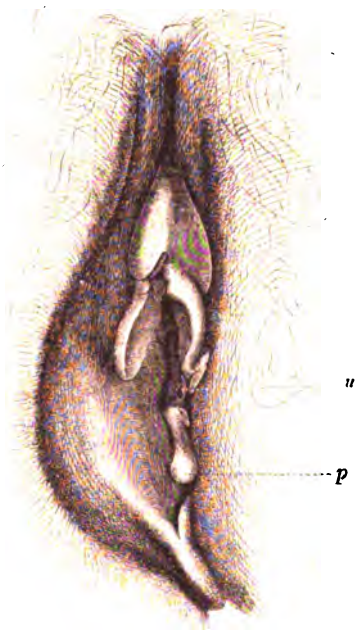

Il nous reste encore à parler des formes *tubéreuses* proprement dites, celles qui, occupant les surfaces, apparaissent sous forme de tubercules ou, pour employer une expression plus juste et éviter les confusions avec la vraie tuberculose, sous forme de tubérosités. Le nom de *tubercule* signifie ici une petite tubérosité, et comme, dans le fait, ces productions sont quelquefois très-grosses, il est d'autant plus à recommander de dire tubéreuses, parce que l'on peut ainsi prévenir toute confusion avec la tuberculose vraie, qui n'a rien de commun avec les tubercules des dermatologues. Nous reviendrons plus tard sur cette différence, quand nous traiterons du tubercule proprement dit, et je me borne à remarquer ici que le fibrôme tubéreux atteint le summum de son développement par la production de tissu connectif, tandis que pour le tubercule, au contraire, le point culminant consiste dans le développement de cellules lymphoïdes ; par conséquent, la différence capitale porte sur ce que le premier représente une excroissance à caractère permanent, et le second un produit de nature transitoire.

Fig. 65. Polype fibreux (fibrôme polypeux) de la vulve. Retrécissement cicatriciel de l'entrée du vagin (suite de diphthérite?), avec périmétrite ancienne, antéflexion et formation de calculs dans les bassinets rénaux. Le polype siége juste au-dessous de l'orifice de l'urèthre, qui est lui-même rétréci par une petite végétation (pièce n° 826).

J'ai déjà fait quelque mention des fibrômes tubéreux à l'occasion des formes éléphantiasiques et inflammatoires. C'est à eux que s'applique notamment mon observation (p. 292) que toute une série de tumeurs de tissu connectif ne sont que certaines formes de l'inflammation. Si on fait abstraction de celles-ci, il ne reste plus qu'un nombre comparativement petit de fibrômes plus idiopathiques, et je ne voudrais même pas dire que leur nombre ne pourrait pas subir çà et là une diminution si l'on s'attachait à les différencier plus exactement que cela n'a été fait jusqu'à présent. Rien n'est plus difficile, avec le peu de précision des descriptions, que de se former un jugement de par la littérature sur le développement et la valeur des fibrômes. Non-seulement, comme je l'ai déjà relevé (p. 290), on y a compris la plupart des myômes et des névrômes, mais encore de nombreux cas de sarcômes et de squirrhes, ce qui s'explique en partie par les anciennes méthodes très-imparfaites d'observation et la lenteur avec laquelle a progressé la connaissance de l'histologie normale, mais en partie aussi par la *combinaison extrêmement fréquente du fibrôme avec les autres espèces de tumeurs*. Car aucune combinaison n'est plus fréquente que celle-ci et rien ne donne plus facilement lieu à des confusions et à des erreurs que la circonstance de certaines parties d'une tumeur composées entièrement par du tissu connectif, tandis que d'autres ont une structure toute différente. Si l'examen attentif ne porte que sur certains petits points de la tumeur, il peut facilement arriver que l'on n'ait sous les yeux que l'une ou l'autre des parties constituantes et que, d'après cela, on détermine le caractère de la tumeur. Si c'est précisément la partie formée par du tissu connectif, on portera naturellement en général un jugement favorable sur la nature de l'excroissance, plus favorable d'ordinaire qu'on ne le ferait si l'examen avait porté sur d'autres parties. Cela m'est arrivé à moi-même, et je ne me suis en partie convaincu de mon erreur que lorsqu'une récidive eut fixé mon attention sur le caractère suspect de l'affection. Ainsi, je me rappelle un fibrôme de la région sous-orbitaire, lors de l'extirpation duquel, pratiquée par Cajetan v. Textor, je diagnostiquai une simple tumeur de tissu connectif; lorsque survint une récidive, je trouvai la structure du cancroïde et lorsque j'examinai de nouveau la pre-

mière tumeur conservée dans l'alcool, il s'y trouva de petits points présentant la structure du cancroïde, tandis que presque tout le reste formait une tumeur fibromateuse.

Ce furent aussi en partie des cas de ce genre qui, d'une part à la suite d'une fausse appréciation pronostique, de l'autre à cause de la contradiction de différents observateurs au sujet de la même tumeur, ont prévenu maints praticiens contre la micrographie. Un point essentiel, de plus, c'est que les limites des fibrômes tubéreux ne sont pas nettement tranchées, comparativement à d'autres tumeurs, en particulier du sarcôme, et qu'il existe de véritables formes de transition[1]. Il suffit, pour faire d'un fibrôme un sarcôme, que la partie cellulaire du tissu subisse un accroissement de développement, que les cellules deviennent non-seulement plus nombreuses, mais encore plus grandes et plus indépendantes, en même temps que la substance intercellulaire disparaît dans la même proportion. Quant à fixer le point constituant la limite du mal, cela restera toujours plus ou moins abandonné au gré des différents observateurs, et il ne sera probablement jamais possible de trouver un critérium général pour scinder le sarcôme fibreux du fibrôme mou. Les tumeurs « fibro-cellulaire et fibroplastique » seront toujours un terrain neutre et sujet à contestation pour sa délimitation. Je me réserve d'exposer avec plus de détail mon opinion sur la ligne de démarcation quand je traiterai du sarcôme.

Dans ces formes de transition il s'agit de choses génériquement toutes différentes. On doit d'abord, à mon avis, prendre en considération la *dégénérescence* indubitable des tumeurs, telle qu'elle est si souvent mentionnée par les anciens observateurs, notamment pour les polypes, tandis qu'elle est au contraire niée par la plupart des savants modernes. Les tumeurs fibromateuses sont particulièrement disposées[2] à une semblable dégénérescence, parce qu'elles sont précisément composées du tissu qui, ainsi que nous l'avons vu (p. 89), est la matrice la plus ordinaire des néoplasmes. Dans ces cas, par conséquent, il existe d'abord un fibrôme qui devient seulement secondairement cancé-

[1] Virchow, *Combinations- und Uebergangsfähigkeit krankhafter Geschwülste*, *Würzb. Verhandl.*, t. I, p. 134; cpr. *Virchow's Archiv* (1849), t. III, p. 223.

[2] C. O. Weber, *Chirurg. Erfahrungen u. Untersuchungen*. Berlin 1859, p. 291, 295.

reux, cartilagineux, cystique etc. D'autres fois la formation de la partie fibreuse coïncide avec celle du cancer, du cartilage etc., de telle sorte que la *tumeur se développe dès le principe comme un tout compliqué*. De plusieurs parties analogues juxtaposées, l'une donne naissance à tel néoplasme, l'autre à tel autre. Il est surtout très-ordinaire de voir les parties périphériques subir un développement plutôt fibreux et les parties intérieures plutôt l'évolution spécifique; il se forme par conséquent en quelque sorte une *enveloppe fibreuse*, un enkystement de la tumeur. De là vient que d'anciens auteurs ont décrit, comme tumeurs enkystées, certains lipômes, enchondrômes etc. Ce phénomène s'explique par l'irritation moindre des parties périphériques; nous trouvons de même de petits noyaux fibreux, qui doivent être regardés comme les équivalents incomplets des produits tuberculeux, squirrheux et syphilitiques, avec cette seule différence qu'il y a eu, dans ces points, insuffisance comparative dans l'intensité ou la quantité de la substance infectieuse (p. 74). Dans ce cas, la tumeur fibreuse *simule* d'après cela une nature plus bénigne, tandis que son étiologie la range dans une catégorie tout autre; aussi peut-on, par exemple, parler d'un fibrôme syphilitique[1], ce qu'il faut bien distinguer de la tumeur que l'on appelle *syphilitique*, dans le sens précis du mot.

Après ces remarques, on ne sera plus surpris de ce que, dans l'exposé que je fais, je parle beaucoup moins de tumeur fibreuse que cela n'arrive d'habitude et de ce qu'en même temps je me borne davantage à réunir les résultats de ma propre observation et n'ai recours qu'avec beaucoup de réserve aux observations d'autrui.

Pour ce qui est d'abord des fibrômes de la *peau* et du tissu *sous-cutané*, je n'ai que peu à ajouter à ce que j'ai mentionné à l'occasion de l'éléphantiasis, du molluscum et des tumeurs papillaires. La plupart des cas qui ont été décrits comme fibroïdes ou tumeurs fibreuses de la peau et notamment ceux où l'on a observé une multiplicité extraordinaire[2], appartiennent au molluscum

[1] Senftleben, dans *Archiv für klinische Chirurgie*, 1861, t. I, p. 107.

[2] G. Simon, *Hautkrankheiten*, p. 235, tab. V, fig. 2 et 3. — v. Bärensprung, *Observationes microscopicæ de penitiore tumorum nonnullorum structura. Diss. inaug.*, Halis 1844, p. 27. — Lebert, *Traité d'anat. pathol.*, t. I, p. 171, pl. XX, fig. 13 et 14. — Sangalli, *Storia clinica ed anatomica dei tumori*. Pavia 1860, t. II, p. 150. — Busch, *Lehrbuch der allg. Chirurgie*. Berlin 1857, p. 57, fig. 53.

ou à l'éléphantiasis tuberculeuse (p. 306, 324). Ce dernier cas est en particulier celui des formes congénitales, dans lesquelles une tumeur, petite au début, s'accroît progressivement en étendue et en surface[1]. Il arrive bien aussi parfois que ces formes sont tout à fait limitées, solitaires et stationnaires au bout d'un certain temps; mais ce n'est pas le cas le plus ordinaire, et l'on comprend par suite aisément que l'on ait été conduit à chercher à cette disposition morbide une espèce de cause constitutionnelle. Cette idée se trouve encore favorisée par ce fait qu'il est des cas où la transmission héréditaire d'une disposition fibromateuse est évidente. J'ai vu un jeune homme[2] dont tout le corps était couvert de grosseurs dont le volume variait depuis celui d'une tête d'épingle jusqu'à celui d'un œuf de pigeon, et dans la famille duquel cette particularité se transmettait héréditairement depuis trois générations.

Il en est parmi ces grosseurs qui donnent à la palpation une sensation molle et élastique; d'autres, au contraire, sont formées d'un tissu fibreux extrêmement dense, feutré, qui dans certains points présente une telle densité qu'il prend une consistance presque cartilaginiforme, que l'on ne saurait mieux comparer qu'à la texture des cartilages semi-lunaires dans l'articulation du genou, qui ne sont pas des cartilages à proprement parler, mais seulement des disques ligamenteux[3]. C'est pourquoi on les appelait aussi anciennement *tumeurs lardacées* (stéatômes) ou bien encore *chondroïdes* ou *sclérômes*. Ces formes plus dures sont ordinairement indolentes; leur croissance est le plus souvent lente; elles n'ont aucune tendance à prendre une très-grande extension ou à s'ulcérer; elles restent ordinairement stationnaires à un certain degré de leur développement et persistent comme élément permanent de la partie qui les porte. Comme elles sont formées de tissu connectif avec beaucoup de substance intercellulaire et peu de cellules, ce qui ne dispose pas beaucoup aux transformations spontanées, on conçoit aisément qu'elles puissent être incorporées comme élément permanent de la peau, nourries

[1] Lebert, *Abhandlungen aus dem Gebiete der Chirurgie und path. Phys.*, p. 76. — Senftleben, *l. c.*, [illegible] Mott, *Med. chir. Transact.*, 1854, vol. XXXVII, p. 158. — Bruns, *Prakt.* [illegible], t. I, p. 91; t. II, p. 134.

[2] *Virchow's Arc*[illegible], 1847, t. I, p. 226.

[3] *Path. cellul.*, p. 75.

par elle et être ainsi portées pendant la vie entière. De là vient que la plupart d'entre elles ne réclament pas l'intervention chirurgicale.

Les aponévroses forment un autre siége capital des fibrômes, qui acquièrent souvent alors des proportions considérables; ces tumeurs reposent d'ordinaire, par une certaine partie de leur pourtour, sur l'aponévrose, tandis que la plus grande partie plonge dans le tissu connectif ambiant, avec lequel elle n'a que des connexions très-lâches. Elles répondent donc à la forme décrite par Cruveilhier[1] sous le nom de *fibrophytes parasitaires implantés*. Elles ont ordinairement une forme arrondie et une disposition lobée. Elles sont parfois *unilobulaires* et présentent alors un tissu très-uniforme, peu vasculaire, blanc ou rougeâtre. La plupart sont cependant multilobulaires (fig. 66) et divisées par des tractus fibreux denses, blanchâtres, auxquels s'insèrent les différents lobes. Chaque lobe a d'ordinaire à son tour une structure radiée et fasciculée, résultant de ce que les différents trabécules fibreux rayonnent en s'élargissant vers la périphérie. Il en résulte à la surface du corps la forme d'un fungus; mais la plupart de ces tumeurs n'atteignent pas la surface; beaucoup d'entre elles, au contraire, se développent de l'aponévrose vers l'intérieur entre les muscles ou même vers les articulations[2].

Fig. 66.

On peut, d'après leurs propriétés intimes, les répartir en trois subdivisions. A côté du *fibrôme simple*, ordinaire, qui est tout à fait analogue au fibrôme dur de la peau décrit plus haut, vient une autre espèce, variété qui se rapproche davantage par sa conforma-

Fig. 66. Fibrôme lobulaire fasciculé de la région fessière, extirpé par M. Wilms. On voit partir d'un point le rayonnement des traînées fibreuses tendineuses auxquelles se limitent les différents lobes, dont les masses fibreuses rayonnent régulièrement vers la périphérie (pièce n° 35 de l'année 1863).

[1] Cruveilhier, *Traité d'anat. path. génér.*, t. III, p. 610, 778.

[2] Senftleben, *l. c.*, p. 104.

tion des tumeurs muqueuses, c'est le *fibrôme muqueux*. Sa consistance n'est d'ordinaire pas aussi dure; elle donne même souvent une sensation de fluctuation; sur la coupe apparaît une masse très-glissante, semblable au blanc d'œuf, et montrant à l'analyse chimique les propriétés de la mucine, du mucus véritable. Ce mucus pénètre la substance intercellulaire, mais il n'est pas si prédominant que l'on soit autorisé à donner à cette tumeur le nom de *tumeur muqueuse*. Cette forme est plus disposée à s'accroître; elle renferme aussi d'ordinaire plus de vaisseaux que l'autre. Aussi donne-t-elle plus souvent lieu à des opérations, et lorsque l'extirpation au lieu et place n'est point parfaite, on voit se produire très-facilement des récidives locales. Un certain nombre de ces cas sont décrits sous le nom de *sarcôme* (fasciculé), parce que les éléments cellulaires y atteignent un développement plus fort et que la texture générale s'éloigne de la tumeur fibreuse ordinaire par l'état de mollesse du tissu intercellulaire.

Une troisième sous-division renferme les *fibrômes s'ossifiant et se pétrifiant*, qui se distinguent des ostéômes proprement dits en ce que l'ossification ne tend pas à devenir complète, mais que la masse calcaire se dépose sous forme de noyaux distincts et de sortes de piliers à travers la tumeur. Il en résulte la sensation d'un corps dur; la masse se coupe difficilement; sur la surface de section on ne voit apparaître que des points, des lignes ou des noyaux isolés qui sont complétement crétifiés, tandis qu'entre eux existe une masse fibreuse plus ou moins considérable. Ces fibrômes restent petits pour la plupart et ne causent de troubles qu'en tant qu'ils siégent en des points où ils sont exposés fréquemment à être atteints par la pression et qu'ils exercent de leur côté une pression analogue sur les parties sous-jacentes, par exemple au cou-de-pied[1], où ils forment ce qu'on a appelé : os superposés. —

A côté des fibrômes aponévrotiques se placent immédiatement ceux du périoste[2], qui ne sont pas fréquents, mais deviennent parfois très-volumineux. Ils se développent ordinairement vers les parties molles, de telle sorte que l'os reste tout à fait intact ou subit

[1] Pièce de notre collection n° 870 de l'année 1858. — Cpr. Cruveilhier, *l. c.*, p. 775.

[2] *Müller's Archiv*, 1843, p. 436. — Stanley, *A treatise on diseases of the bones*. Lond. 1849, p. 179. — Cruveilhier, *l. c.*, t. III, p. 639. — Demarquay, *Traité des tumeurs de l'orbite*. Paris 1860, p. 426.

une dépression aplatie, une atrophie, qui n'a du reste aucune tendance à atteindre un haut degré. Mais cela n'est applicable qu'aux os dont ils procèdent; ils peuvent exercer sur d'autres une pression telle qu'ils entraînent les désordres les plus étendus. On peut les distinguer comme cela a été fait pour les fibrômes aponévrotiques; les formes s'ossifiant n'y sont notamment pas rares. Ils peuvent atteindre un volume très-considérable, de telle sorte que leur aspect extérieur ressemble à celui d'une périostose ou d'une hypérostose, dont ils se distinguent en ce que la tumeur est quelque peu mobile sur la surface de l'os, quand même du reste elle est en telle connexion avec l'os qu'elle peut sembler en être une production immédiate.

Au sujet de quelques fibrômes et précisément des formes les plus graves, il est souvent difficile de savoir si on doit les compter plutôt au nombre des fibrômes aponévrotiques que de ceux du périoste. Cela s'applique notamment à un certain nombre de ceux qui surviennent à la face antérieure des vertèbres cérébrales et spinales. On ne peut pas même parfois décider si les os n'ont pas été primitivement affectés, leur destruction étant déjà très-avancée. Cruveilhier[1] cite un cas où la tumeur pédiculée partait de la seconde vertèbre dorsale; j'en ai observé un tout à fait analogue[2]. Mais le siége le plus ordinaire de ces tumeurs est la région du cou ou de la base du crâne, et on voit alors apparaître l'excroissance soit comme *tumeur rétro-pharyngée*, soit sous la forme si redoutée du *polype naso-pharyngien*[3], soit enfin comme une tuméfaction plus latente du cou[4], de la fosse orbitaire, temporale ou sphénopalatine. La forme polypeuse est évidemment de beaucoup la plus importante; elle a en même temps un intérêt historique, car il s'agit ici des polypes *κατ' ἐξοχήν* (p. 9), et ceux-ci, dans l'espèce, ne sont pas seulement ramifiés, mais

[1] Cruveilhier, *l. c.*, t. III, p. 641.

[2] En décembre 1845, je trouvai, à l'autopsie d'une vieille femme morte de gangrène sénile, dans la cavité thoracique, sur les corps des troisième et quatrième vertèbres dorsales, vers le côté gauche, une tumeur dure, arrondie, de la grosseur d'un œuf de poule, qui avait produit une légère atrophie de l'os, n'était pas en connexion avec le cartilage intervertébral et était recouverte par le ligament long antérieur, avec lequel elle se confondait. A l'incision, on reconnut qu'elle se composait d'une masse de grands lobes qui étaient formés d'un tissu fibreux très-dur.

[3] Syme, *The Lancet*, 1856, n° 2. — Berr, *Bayrisches ärztliches Intelligenzblatt*, 1861, p. 419.

[4] Maisonneuve, *Gaz. des hôp.*, 1854, n° 69

ils sont aussi réellement polypèdes, c'est-à-dire qu'ils s'insèrent par de nombreuses racines.

Les discussions[1] qui ont eu lieu, il y a peu d'années à la Société de chirurgie de Paris, sur ces polypes si difficiles à opérer, ainsi que les observations publiées depuis[2], ont singulièrement éclairé l'anatomie pathologique de la question. Robert soutint spécialement que ces tumeurs partaient du trou déchiré antérieur; d'autres[3] se sont assurées qu'elles prenaient quelquefois racine sur tout l'os tribasilaire et même en plus sur l'atlas et les vertèbres cervicales supérieures, d'où elles vont faire saillie dans le pharynx, le nez etc. etc. Lebert[4] a fait dessiner dans son grand atlas plusieurs des cas qui ont été à cette époque l'objet de la discussion. On pourrait être porté à supposer que l'un ou l'autre devait se rapprocher du sarcôme, car les os du crâne étaient en partie tout à fait détruits. Il en est de même de quelques cas postérieurs[5]. Cependant la forme polypeuse doit être rangée en masse dans les fibrômes.

La plupart des autres parties du corps renfermant du tissu connectif, comme par exemple le cœur[6], ne présentent jamais, ou du moins que très-exceptionnellement, des fibrômes tubéreux, ou bien ceux-ci sont si petits qu'on peut avec tout autant de raison les compter au nombre des fibrômes papillaires. Tels sont en particulier les *polypes fibreux du larynx*[7] qui siégent le plus ordinairement sur les parties denses des cordes vocales; tantôt ils revêtent davantage la véritable forme du condylôme, tantôt

[1] Giraldès, *Gaz. des hôp.*, 1850, n° 46, p. 183. — Forget, *Union méd.*, 1850, n° 149. — Robert et Gerdy, *Union méd.*, 1852, n° 25, p. 105. — Huguier, *Gaz. des hôp.*, 1852, n° 32, p. 127.

[2] Schuh, *Pseudoplasmen*, 1854, p. 105. — D'Ornellas, *Des polypes fibreux de la base du crâne*, Thèse de Paris, 1854. — Middeldorpf, *Die Galvanokaustik*. Breslau 1854, p. 146. — Th. John, *De polypis narium eorumque diversis operandi methodis*. Diss. inaug. Vratisl. 1855, p. 4.

[3] Nélaton, *Gaz. des hôp.*, 1853, n° 5. — Michaux, *ibid.*, n° 13.

[4] Lebert, *Traité d'anat. path.*, t. I, p. 172, pl. XX, fig. 18; pl. XXI, fig. 1-3.

[5] C. O. Weber, *l. c.*, p. 384, tab. IV, fig. 11. — E. Nöggerath, *Spicilegium casuum nonnullorum*. Diss. inaug. Bonn 1852. — H. R. Arndt, *De specimine quodam polypi narium fauciumque*. Diss. inaug. Berol. 1859.

[6] Albers, *Atlas der path. Anat.*, t. III, tab. X, fig. 1-2. — Luschka, dans *Virchow's Arch.*, t. VIII, p. 343. — Kottmeier, *ibid.*, t. XXIII, p. 434, tab. IV, fig. 3.

[7] Ehrmann, *Hist. des polypes du larynx*. Strasb. 1850. — Rokitansky, *Zeitschr. Wiener Ærzte*, 1851, mai, p. 166. — Middeldorpf, *Galvanokaustik*, p. 176. — G. Lewin, *Deutsche Klinik*, 1862, n°s 12 et suiv.

ils se présentent comme de simples excroissances solides. Ils ont comparativement beaucoup d'analogie avec les excroissances des séreuses et des membranes synoviales. —

Toutes ces formes sont essentiellement hyperplasiques, par conséquent tout à fait homologues, ou, comme on disait bien autrefois, hypertrophiques, telles que, même dans le cas où il s'en rencontre un grand nombre dans les mêmes parties, comme sur la peau, on ne peut cependant pas les rapporter simplement à une dyscrasie fibromateuse particulière. Beaucoup d'entre elles s'expliquent suffisamment par un état particulier de transformation du tissu dans lequel elles se développent. Il suffit de se rappeler l'exemple type que j'ai donné du rein (p. 330), où, à côté d'une légère néphrite interstitielle qui s'étend à la totalité de l'organe, il existe dans certains points des fibrômes qui occupent en plus ou moins grand nombre chaque cône médullaire. C'est exactement le même cas que lorsque ces mêmes tumeurs sont répandues sur la peau extérieure. Il arrive quelquefois qu'on trouve sur une membrane séreuse tout un amas de tumeurs fibreuses grandes et petites. Tout le monde les regarde comme l'expression d'une irritation inflammatoire qui s'était étendu à toute la surface, quand bien même celle-ci ne produit pas partout les mêmes effets. Il n'y a même rien de plus ordinaire, dans une périsplénite chronique, que de voir des plaques et des tubérosités s'y former ; il arrive que de petits fibrômes cartilaginiformes sont répandus à la surface de la rate, quelquefois par centaine, sans formation d'une couche uniformément et également épaissie.

Ces faits prouvent qu'il peut exister, dans une grande étendue de membrane ou de tissu connectif, un état « de vulnérabilité » qui, sous l'influence d'actions relativement légères, produit des éruptions multiples. Les fibrômes tubéreux forment en cela parfaitement le parallèle des fibrômes verruqueux, qui sont très-souvent multiples et ne font pas seulement éruption en grand nombre sur les mains, mais se répandent aussi sur tout le reste du corps. On ne peut pas ici, sans plus ample informé, conclure à une dyscrasie verruqueuse ou à une constitution verruqueuse du corps en totalité ; car la peau seule participe de cette disposition. Mais en étudiant de près ces cas, on reconnaît que les causes occasion-

nelles consistent toujours en irritations extérieures, et que les personnes exposées à peu d'irritations de ce genre ont aussi peu ou point de verrues. Il n'y a pas de doute que les gens qui n'ont pas à se livrer à des travaux manuels très-pénibles sont rarement affectés de verrues, tandis que les cuisinières, les cochers, les manœuvres, les hommes de peine en sont souvent atteints à un haut degré. C'est évidemment l'effet de leur mode de travail; et toute autre partie du corps peut, dans certaines conditions, devenir le siége de dispositions semblables. Il y a quelques années j'ai présenté ici un jeune homme qui était venu au monde avec un manque congénital des bras; il s'était exercé à faire avec ses pieds tout ce que l'on fait d'ordinaire avec les mains, par exemple: coudre, écrire. Chez lui les pieds étaient couverts de verrues comme les mains le sont chez d'autres gens. Cela est d'autant plus démonstratif que du reste les pieds sont précisément très-peu sujets aux verrues, parce qu'ils ne sont pas exposés à subir ces irritations circonscrites, peu intenses, mais souvent répétées, qui sont le propre de beaucoup de travaux manuels.

Il y a dans cette affection une grande variété: tel individu dans des conditions analogues gagne des verrues, tel autre n'en gagne pas; il y a plus: chez le même individu les verrues se produisent plus facilement à certains moments qu'à d'autres. Cela nous apprend que dans les tissus qui deviennent le siége d'une semblable végétation, il existe une disposition variable. Celle-ci doit être fondée sur l'état des parties comme telles, puisqu'elles produisent des résultats différents sous l'influence des mêmes irritations extérieures. Si l'équilibre qui s'est fait se trouble facilement, il ne sera que transitoire et ne laissera pas de résultat. C'est ce qui me fait croire que l'on sera d'abord ramené dans tous ces cas à une *prédisposition locale*, qui expliquera en même temps la multiplicité de ces tumeurs. Si l'on veut, au contraire, rester conséquent avec les idées préconçues de la pathologie humorale, on arrivera à l'opinion, qui est encore aujourd'hui très-répandue dans le peuple, à savoir que les verrues sont contagieuses et que le contage réside dans le sang. Il est un ancien préjugé d'après lequel, lorsqu'on coupe une verrue, il s'en écoule du sang sur la peau, une nouvelle verrue se développera sur le point contaminé. C'est une conséquence des vieilles doctrines humo-

rales enracinées dans le peuple; leur déduction rationnelle amènerait à considérer aussi le sang dans la verrue comme le véritable détenteur du contage et de la dyscrasie (p. 39).

La prédisposition locale s'appuie encore sur ces cas nombreux de fibrômes congénitaux dont la croissance est activée par de faibles irritations et qui se développent jusqu'à former des tumeurs volumineuses. Elle trouve encore un argument favorable dans les formes héréditaires, beaucoup plus rares il est vrai, qui ne se développent qu'après la naissance et dont la multiplicité se limite toujours à un système unique. Enfin nous avons, en faveur de la prédisposition locale, les nombreux cas où de légers traumatismes servent de cause efficiente au développement de fibrômes, ou bien où la véritable production de la tumeur, comme cela se voit avec tant de netteté dans l'éléphantiasis, se fait sur un terrain qui y est prédisposé par des affections morbides antérieures.

J'ai, à plusieurs reprises, fait ressortir (p. 38, 57, 72) que je ne rejetais pas pour cela la question d'un point de départ dyscrasique; je ne nie même pas la nature spécifique d'une semblable dyscrasie. La syphilis est le meilleur exemple que l'on puisse prendre ici. On l'a incriminée aussi bien pour les condylômes acuminées que pour les tubercules plats. Il est incontestable que ces derniers appartiennent à la syphilis constitutionnelle, et nous reviendrons sur ce sujet. Quant aux autres, il est hors de doute qu'un coït impur y donne très-souvent lieu. Sont-ils pour cela syphilitiques? Non certes. Un produit quelconque de sécrétion irritante, qu'il soit syphilitique ou non, sert de stimulus local, et donne lieu au développement d'une tumeur de tissu connectif, comme il se formera une autre fois, une exostose « syphilitique », qui se présente cependant comme le résultat non spécifique d'une légère irritation due à une dyscrasie spécifique. La substance spécifique, le virus particulier agit ici, non par sa spécificité seule, mais comme âcreté générale.

Il s'ensuit que, lors même que le stimulus est de nature dyscrasique, le fibrôme n'en est pas moins à considérer essentiellement comme un produit éminemment local, et par suite de *bonne nature* dans le sens ordinaire de l'expression. Il a beau croître et s'étendre, il n'en aura pas moins peu de tendance à

s'ulcérer et encore moins à infecter. Au contraire, beaucoup des produits qui rentrent dans le cadre dont il est ici question, notamment les verrues et les condylômes, de même que les formes légères d'éléphantiasis (sclériasis, fibrôme du sein), suivent souvent une marche spontanément régressive, s'atrophient lentement et sont résorbées. —

Outre les formes hyperplasiques, il est enfin encore un groupe, beaucoup plus restreint il est vrai, de fibrômes de nature *hétéroplasique*, hétéroplasique non pas comme synonyme de malin, mais dans le sens d'un développement qui revêt un autre type que celui du tissu-mère. Cette hétéroplasie est toutefois peu marquée comme telle, car le tissu connectif nouvellement développé ne procède pas de tissu connectif proprement dit, mais d'un autre tissu analogue, appartenant au groupe de la substance connective. Ce n'est toujours pas alors une hyperplasie.

Cette forme s'observe comparativement le plus souvent dans les os, procédant soit du tissu osseux lui-même, soit de la moelle, ainsi de tissus analogues, mais différant cependant essentiellement du tissu connectif. Parmi les os qui deviennent le siége de ce genre de productions, les os maxillaires sont, de toutes les autres parties du squelette, celles qui se distinguent par leur grande disposition aux productions hétéroplasiques. On trouve de ces fibrômes très-étendues aussi bien dans le maxillaire supérieur que dans l'inférieur[1].

Comme les fibrômes des aponévroses et du périoste, ceux-ci sont formés pour la plupart d'un tissu très-dense, tendineux qui, en s'entrecroisant dans toutes les directions possibles, forme de petits noyaux qui se confondent entre elles pour former la masse unique d'une grosse tumeur. Celle-ci est donc formée réellement d'une série de lobes ou de différentes petites tumeurs, et chaque petite tumeur rappelle en soi ce même lacis feutré qui caractérise

[1] Paget, *Lectures on surgical path.*, II, p. 145. — Stanley, *Diseases of bones*, p. 281. — A. Borchert, *Nonnulla de excisione maxillæ superioris totali.* Diss. inaug. Rost. 1847, p. 18. — Schuh, *l. c.*, p. 149. — Billroth, *Deutsche Klinik*, 1855, n° 25. — Senftleben, *l. c.*, p. 100. — Maisonneuve, *Gaz. méd.*, 1856, n° 21, p. 322. — Rissmann, *De resectionibus ac duobus resectionis utriusque maxillæ superioris exemplis.* Diss. inaug. Berolini 1857, p. 26. — C. O. Weber, *Die Knochengeschwülste*, part. I, p. 94, tab. II, fig. 1.

les autres. Dans ce lacis feutré se trouve, dans le plus grand nombre des cas, un certain nombre de points durs, offrant une grande résistance à l'incision, qui, après la section, donnent au doigt la sensation de sable ou de fragments de gravier. En les isolant, on voit qu'ils forment tantôt des tractus allongés, se reliant entre eux, tantôt de petits noyaux ou des cylindres courts isolés, ou bien aussi des masses de forme irrégulière, souvent très-pointue. Ils se trouvent être dans quelques cas de simples crétifications du tissu et, dans d'autres, de véritables ossifications partielles.

On n'est pas non plus autorisé ici à appeler la tumeur une *tumeur osseuse*, car elle peut atteindre une grosseur très-considérable sans que l'ossification en envahisse des parties notables. Si elle s'ossifie entièrement, elle est alors naturellement à compter parmi les ostéômes. Mais on n'y trouve ordinairement qu'un nombre épars de petits îlots calcaires, osseux et même cartilagineux, qui n'altèrent pas le caractère fibreux général de la tumeur. On doit donc, en appliquant les principes énoncés, appeler ces tumeurs des *fibrômes ossifiés* ou *pétrifiés*.

Le développement de ces fibrômes ne procède pas d'une matrice de tissu connectif, mais des tissus médullaire et osseux; ceux-ci disparaissent et la masse fibreuse les remplace. Au début elle se substitue simplement aux tissus antérieurs; mais elle ne tarde pas à devenir plus considérable que ne l'était la masse osseuse antérieure. Alors elle fait peu à peu saillie à la surface et soulève l'os. Suivant l'endroit où siége le mal, la conformation extérieure peut présenter un aspect variable.

Lorsque les tumeurs se développent au centre de l'os et que le périoste se conserve longtemps intact à leur surface, il produit constamment à la surface de nouvelles couches osseuses, comme dans la croissance physiologique de l'os; la tumeur reste alors extérieurement enveloppée d'une coque osseuse, circonstance que l'on interprétait jadis ordinairement de telle sorte que l'on admettait une simple distension mécanique de l'os par la tumeur et poussant en dehors les couches osseuses périphériques. Cette opinion est à rejeter, parce que le diamètre de ces tumeurs est si grand que, dans le cas d'une simple distension, la coque osseuse ne pourrait plus rester complétement fermée. Il se fait bien

plutôt sur les surfaces une nouvelle production de substance os-

Fig. 57.

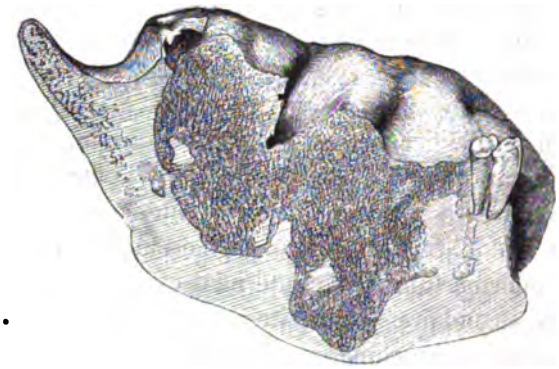

seuse, partant du périoste, tout à fait à la manière de l'apposition de couches nouvelles sur les os en croissance.

Lorsque, au contraire, les tumeurs siégent plus superficiellement, de telle sorte qu'elles atteignent de bonne heure le périoste, et que celui-ci soit fortement distendu, alors la coque osseuse manque. Cela est souvent le cas au maxillaire supérieur, où les tumeurs se développent avec une facilité particulière vers l'antre d'Highmore et le remplissent parce qu'elles ne trouvent pas grande résistance dans cette direction[1]. Il peut arriver de cette manière que la cavité soit entièrement oblitérée et que le maxillaire supérieur soit transformé en une masse épaisse et compacte. Cette forme de tumeur est une des plus denses qui existe. C'est pourquoi on l'a souvent appelée autrefois *ostéostéatôme*.

Hors les os, les fibrômes n'appartiennent aux parties où il n'existe pas normalement de tissu connectif, que comme extrêmes raretés. En général, le fibrôme est relativement de toutes les excroissances hétéroplastiques, la plus rare et en même temps la plus innocente; car même les cas les plus accusés de fibrôme

Fig. 57. Fibrôme hétéroplastique pétrifié, développé dans la cavité médullaire du maxillaire inférieur. Tumeur de la grosseur du poing, d'une structure dense, feutrée. En beaucoup de points les faisceaux fibreux sont crétifiés. La surface lobée, sans ulcération ni coque osseuse. Réséquée par M. Wilms. Coupe (pièce n° 55 de l'année 1857).

[1] Il est aussi des tumeurs fibroïdes du sinus maxillaire qui se développent dans celui-ci même. Nélaton, *Compte rendu de la Soc. de biologie*, t. III, p. 43. — W. Lesenberg, *Ueber Geschwülste der Oberkieferhöhle*. Diss. inaug. Rostock 1856.

hétéroplastique du maxillaire donnent le pronostic le plus favorable, lors de l'extirpation complète ou de la résection de l'os.

Il est cependant encore un point obscur dans l'histoire des fibrômes. Paget[1] a, le premier, attiré l'attention sur quelques cas de tumeurs fibreuses *malignes*, où étaient survenues, après l'extirpation, soit des récidives dans les cicatrices, soit des métastases intérieures, notamment dans les poumons et sur la plèvre. Il rapporte en particulier un cas de ce genre venant du sein d'une femme et un autre de l'omoplate. Richard Volkmann[2] a décrit deux cas analogues où les os des extrémités avaient été le siége primitif du mal. Notre collection possède aussi une pièce[3] où à côté d'une énorme tumeur de l'utérus il existe un grand nombre de tumeurs secondaires du péritoine, de l'épiploon, du mésentère et de la plèvre. Quelques-uns de ces cas se rapprochent beaucoup du sarcôme, d'autres du chondrôme et je reviendrai sur ce sujet. Le petit nombre des observations connues ne permet pas encore d'en faire une description plus précise.

[1] Paget, *Lectures on surg. path.*, II, p. 151.

[2] R. Volkmann, *Bemerkungen über einige vom Krebs zu trennende Geschwülste* (extrait du quatrième volume des *Abhandl. der Naturf. Ges. zu Halle*), 1858, p. 8.

[3] Pièce n° 1270 de l'année 1853.

QUATORZIÈME LEÇON.

(17 janvier 1863.)

Lipômes.

Défectuosité du nom de *stéatôme*. Différence entre les lipômes et les athérômes sébacés, kystes contenant de la cholestérine, kystômes à contenu graisseux et cholestéatômes. Structure.

Le *lipôme hyperplasique*. Rapport avec la polysarcie (obésité). Structure lobée. Variétés : lipôme mou ou ordinaire, lipôme dur ou fibreux, lipôme téléangiectasique, lipôme ossifié et pétrifié, lipôme gélatineux ou colloïde, lipôme cystique. Formation nouvelle en comparaison avec le développement fœtal. Point de départ irritatif. Siége sous-cutané, sous-aponévrotique et inter-musculaire, intra-orbitaire, sous-séreux et sous-synovial, sous-muqueux.

Formes diverses :

1° *Lipôme simple tubéreux*. Poche extérieure. Racine ou pédicule.

2° *Lipôme capsulaire*. Œil, cœur, reins : rapport avec la rétraction du parenchyme rénal. *Sein de la femme :* lipôme ordinaire et capsulaire. Rapport de ce dernier avec le squirrhe et la mastite interstitielle. *Hernies :* lipôme épiploïque, hernie lipomateuse, lipôme herniaire capsulaire, complication avec l'hydrocèle herniaire. Glandes lymphatiques.

3° *Lipôme polypeux*. Exemples physiologiques : appendices épiploïques, prolongements synoviaux. *Lipôme arborescent :* articulations, bourses muqueuses. *Polypes cutanés :* migration. *Estomac* et *intestin*. Membranes *séreuses* et *synoviales :* détachement du pédicule, scléroses semi-cartilagineuses, pétrification, colliquation de la graisse. Corps libres de la cavité abdominale, des bourses muqueuses et des articulations.

Le *lipôme hétéroplasique*. Reins, membranes du cerveau et de la moelle épinière. Transformation du cartilage, du tissu connectif etc. en tissu graisseux. Lipômes de la conjonctive bulbaire, du scrotum et des lèvres de la vulve. Lipômes discontinus.

Lipômes multiples. Dyscrasie. Irritation locale. Prédisposition : L. congénital et héréditaire, acquis.

Histoire ultérieure des lipômes : rétrocession incomplète, induration, crétification, ulcération, formation d'abcès, ramollissement.

Lipômes des joues. Corps adipeux de la pommette.

Nous allons nous occuper des *lipômes* ou *tumeurs graisseuses* comme seconde espèce de tumeurs formées par un tissu du groupe de la substance connective.

On s'est donné beaucoup de peine de nos jours pour maintenir à côté des lipômes encore une catégorie particulière de tu-

meurs graisseuses sous le nom de *stéatômes*. Je ne vois pas la nécessité et encore moins l'utilité de faire revivre un nom qui a été appliqué aux tumeurs les plus différentes. Ainsi, tandis que dans Galien, stéatôme désigne (p. 12) une forme d'athérôme à contenu sébacé, on a plus tard étendu ce nom à une foule de tumeurs qui présentaient à la palpation une consistance lardacée, sans cependant avoir la dureté des squirrhes. C'est ainsi que dans les derniers siècles, stéatôme (tumeur lardacée) est devenu une expression qui a été appliquée tantôt à des tumeurs fibreuses (p. 322), tantôt à de véritables carcinômes, à des enchondrômes et à toute autre chose possible. En même temps les uns ont conservé pour ces tumeurs quelques rapports avec la graisse, tandis que les autres en ont fait bon marché; on s'est cependant plus attaché à faire ressortir la consistance ferme que la nature graisseuse de ces productions. En tous cas il y eut progrès, lorsque Littré[1] proposa le nom de *lipôme* et distingua ainsi avec raison la tumeur graisseuse proprement dite du stéatôme. Il est vrai qu'il s'est passé assez de temps avant que la nouvelle désignation fût généralement comprise, et un siècle plus tard Meckel[2] remarque que l'on désigne par là des tumeurs d'espèce tout différente. Comme le sens en est devenu de plus en plus précis, il n'y a pas maintenant la moindre raison d'introduire encore une nouvelle expression et d'appeler aujourd'hui le lipôme un *adipôme*, comme le veut Cruveilhier[3]. Aucun nom ne prévient les erreurs, lorsqu'il n'est pas défini avec précision et qu'il est appliqué par des gens peu instruits. Or cette définition existe ici et ne comprend, sous le nom de *lipôme*, qu'une tumeur formée de *tissu adipeux*, et non la première tumeur venue pourvu qu'elle contienne de la graisse, comme les athérômes sébacés, les simples kystes de cholestéarine et les kystes dermoïdes (kystômes) à contenu graisseux.

De nos jours encore beaucoup de chirurgiens ont continué à considérer le lipôme comme une tumeur cystique et Meckel lui-même les a confondus avec les kystômes. C'est pourquoi les descriptions antérieures ne peuvent être mises à profit qu'avec une

[1] Littré, *Histoire de l'Acad. royale des sciences*, année 1709, observ. anat. 8.
[2] Joh. Fr. Meckel, *Pathol. anat.*, 1818, II, 2, p. 119, note.
[3] Cruveilhier, *Traité d'anat. path.*, t. III, p. 302.

grande circonspection, et il y a là une nouvelle raison de ne pas augmenter encore davantage la confusion dans la littérature, en rétablissant le stéatôme. Joh. Müller a essayé de déterminer, au moins dans le cholestéatôme, une forme qui ait réellement quelque rapport avec la graisse. Seulement ce nom n'est pas heureux non plus, parce que le cholestéatôme est une tumeur formée d'épiderme, et la cholestérine qui s'y trouve n'en est qu'un élément accidentel[1]. La tumeur du plexus choroïde des chevaux, décrite par Fürstenberg[2] sous le nom de *cholestéatôme* est, de son côté, différente du cholestéatôme de Müller; je l'ai examinée à plusieurs reprises et n'y ai trouvé ni épiderme ni cellules de graisse. Aussi doit-elle être distinguée des lipômes. Quelques-uns enfin étaient de l'avis qu'il fallait appeler *stéatôme* une forme de lipôme qui se différenciait des autres tumeurs graisseuses par sa dureté, qui renfermait particulièrement une grande quantité de tissu connectif[3]. Je crois que l'on fait mieux en distinguant cette forme comme une variété et en l'appelant *lipôme fibreux* ou *dur* (fibrolipôme) ou avec Müller[4] *lipôme mixte*. Le nom de *stéatôme* constituerait un nouveau genre de tumeurs, qui ne différerait des lipômes par aucun caractère essentiel.

La tumeur de tissu graisseux proprement dite, dont il s'agit ici, consiste par conséquent en véritable tissu adipeux[5]. Elle renferme chez l'homme une graisse de consistance plus liquide, oléagineuse et doit à cette circonstance sa texture comparativement molle, mobile et dépressible. Toutefois la graisse est quelquefois plus pâteuse et se rapproche de la consistance des graisses solides, riches en margarine; mais elle n'est jamais riche en stéarine, comme la graisse de mouton ou de bœuf. Cette graisse est contenue dans de véritables cellules avec membrane et noyau, qui sont en général identiques avec les cellules du tissu adipeux ordinaire, mais sont d'ordinaire notablement plus grandes que les cellules du tissu adipeux voisin[6].

[1] *Virchow's Archiv*, t. VIII, p. 414.
[2] Fürstenberg, *Die Fettgeschwülste und ihre Metamorphose*. Berlin 1851, p. 29.
[3] Gluge, *Atlas der path. Anat.* Jena 1843, livr. 8, p. 3. — J. Vogel, *Pathol. Anat.*, 1845, p. 179. — Schrant, *Goed- en kwaardaardige gezwellen*, 1851, p. 221.
[4] Joh. Müller, *Ueber den feineren Bau* etc., p. 50.
[5] *Path. cellul.*, p. 41 et 270, fig. 107 *A*
[6] Verneuil, *Gaz. méd. de Paris*, 1854, n° 16, p. 242.

Le lipôme est le plus souvent une tumeur hyperplasique qui procède du tissu adipeux préexistant, et se présente comme un accroissement circonscrit, excessif du tissu graisseux : c'est une véritable excroissance de la couche adipeuse, comme Morgagni[1] appelait le lipôme ordinaire. C'est donc, en petit, ce que la polysarcie ou l'obésité est en grand. Si l'on considère, par exemple, la coupe de la paroi abdominale antérieure chez un homme très-gras, et si l'on se figure que chez un homme maigre il se fasse un semblable accroissement du tissu adipeux dans une petite portion limitée de la paroi abdominale antérieure, on aura là un lipôme. Tandis que dans la polysarcie, il y a dans le tissu sous-cutané de l'abdomen une couche de graisse dont l'épaisseur mesure parfois 2 à 3 pouces et davantage, et qu'il s'en retrouve de nouveau une sous-péritonéale de 1 à 2 pouces d'épaisseur, le lipôme présente seulement en quelques endroits limités de semblables accumulations sous-cutanées ou sous-péritonéales de graisse. *Par conséquent le rapport du lipôme à la polysarcie est le même que celui du fibrôme à l'éléphantiasis*, et l'on comprend déjà par cette analogie comment l'on en est arrivé à réunir, ou plus exactement, à confondre le lipôme et le fibrôme sous le nom de *stéatôme*.

Les lipômes vrais sont toujours des néoplasmes. Mais de petits points lipômateux semblent à peine être autre chose que les cellules graisseuses préexistantes remplies d'une plus grande quantité de graisse, une sorte d'hypertrophie partielle, qui rend les cellules graisseuses beaucoup plus volumineuses et produit la tuméfaction des lobules du tissu. En effet, le tissu graisseux ordinaire consiste en lobules, qui juxta-posés les uns à côté des autres, sont formés chacun, à leur tour, d'un grand nombre de cellules de graisse. Entre les lobules se trouve une certaine quantité de tissu connectif renfermant des vaisseaux qui se ramifient au pourtour des différents lobules, de telle sorte que chaque lobule semble renfermé dans une capsule de tissu connectif richement vascularisée. Cette disposition se répète en grand dans chaque lipôme, car *chaque lipôme est lobé*[2] et consiste en une série de lobes de graisse, entre lesquels se trouve du tissu connectif avec des vaisseaux.

[1] Morgagni, *De sedibus* etc., lib. IV, epist. I, art. 24, 25.
[2] Phil. v. Walther, *System der Chirurgie*. Berlin 1833, p. 393.

Les variétés dépendent du rapport des différentes parties constituantes entre elles. Dans certains cas la graisse prédomine tellement qu'on ne voit presque pas de tissu connectif ni de vaisseaux. C'est le *lipôme mou* ordinaire. Dans d'autres cas le tissu connectif est très-abondant, il forme dans certaines directions des tractus larges et résistants, tandis que les lobes de graisse sont petits et peu considérables. Dans ce cas la tumeur donne naturellement la sensation d'une grande dureté : c'est le *lipôme fibreux*, la tumeur adipo-fibreuse de Cruveilhier déjà mentionnée. Il arrive aussi que notamment dans le nævus lipômateux congénital, les vaisseaux se développent en certains endroits tellement qu'ils prennent le pas sur le tissu connectif. Nous avons alors un *lipôme télangiectasique*[1]. Enfin le tissu connectif peut devenir le siége de crétifications et d'ossifications, et donner le *lipôme ossifié* ou *pétrifié*[2]. A ces formes

Fig. 68.

Fig. 68. Lipôme mou multilobulaire. Provenant du tissu sous-cutané d'une femme grasse, sur et dans l'aponévrose superficielle, à côté du muscle droit de l'abdomen. Quelques grandes lobes, beaucoup de petits. En *a* et *b*, points indurés (pièce n° 1131).

[1] Gosselin, *Bullet. de la Société anatomique*, 1842, p. 208. — Lebert, *Abhandlungen*, p. 84. — C. O. Weber, *Müller's Archiv*, 1851, p. 74. — Schuh, *Pseudoplasmen*, p. 132. — Prat, *Considérations sur les tumeurs graisseuses en général et les lipômes en particulier*. Thèse de Strasb. 1858.

[2] Bouteiller, *Bulletins de la Soc. anat.*, 1849, p. 24. — Fürstenberg, *l. c.*, p. 56. — Cruveilhier, *Traité d'anat. path.*, t. III, p. 320. — B. Beck, *Virchow's Archiv*, 1858, t. XV, p. 153. — Paget, *Lectures*, II, p. 100.

s'en ajoutent encore certaines autres où le tissu connectif se transforme peu à peu en tissu muqueux et où le tissu connectif interstitiel prend une consistance molle, gélatiniforme, ce qui donne la forme que Gluge a décrite sous le nom de *lipôme gélatineux* ou *colloïde*[1]. Mais, à mon avis, ce qui existe sous ce nom dans la littérature rentre plus dans le genre du myxôme; j'y reviendrai en traitant de celui-ci. Mais il faut encore citer ici la rare apparition d'un *lipôme cystique*, qui, comme le fibrôme cystique, est congénital et se rapproche du mollusque.

En comparant les dimensions de ces tumeurs avec l'épaisseur du tissu graisseux dont elles procèdent, on ne peut douter que ce ne sont pas d'ordinaire de simples hypertrophies, qu'il n'y a pas seulement grossissement des cellules graisseuses préexistantes, mais qu'elles ont pour point de départ une formation nouvelle véritable. Ce sont, dans le fait, les conséquences d'un travail de prolifération et il doit se former de nouvelles cellules adipeuses à côté des anciennes, de nouveaux lobes de tissu adipeux à côté de ceux qui existaient. Cette production nouvelle procède en partie des cellules de tissu adipeux même et en partie du tissu connectif voisin, dans lequel il se développe un état d'irritation. Consécutivement à celui-ci, le nombre des éléments cellulaires augmente par groupes, et la graisse se dépose dans ces éléments, comme pendant le développement fœtal. Le tissu adipeux fœtal procède du tissu muqueux; les éléments du tissu muqueux prolifèrent, et lorsque l'on examine un fœtus pendant les premiers temps de la vie intra-utérine, on ne trouve, aux endroits où existent plus tard des lobules de graisse, rien autre que des groupes de petites cellules rondes[2]. Un tel groupe procède d'une seule cellule muqueuse primitive. La graisse se dépose dans ces cellules en petites gouttes d'abord, puis en plus grandes; celles-ci se fondent entre elles, et après un certain temps on trouve les différentes cellules plus volumineuses et complétement remplies de graisse[3]. Chaque lo-

[1] Gluge, *l. c.*, p. 4, 6. — *Anat. mikr. Unters.* Jena 1838, I, p. 132; II, 1841, p. 187.

[2] Virchow, *Untersuchungen über die Entwickelung des Schädelgrundes.* Berlin 1857, p. 49.

[3] *Virchow's Archiv*, 1855, t. VIII, p. 538. — v. Wittich, *Virchow's Archiv*, 1856 t. IX, p. 194. — A. Förster, *ibid.*, 1857, t. XII, p. 203, tab. VIII, fig. 4, 8.

bule de graisse correspond par conséquent génésiquement à une cellule unique, il est le produit de la prolifération d'une cellule. Mais les lipômes ont ceci de tout particulier (p. 364) que leurs cellules atteignent un volume beaucoup plus considérable que les cellules du tissu adipeux voisin. On comprend par cela seul déjà que les lobules du lipôme soient plus volumineux que ceux du tissu adipeux ordinaire.

Fig. 69.

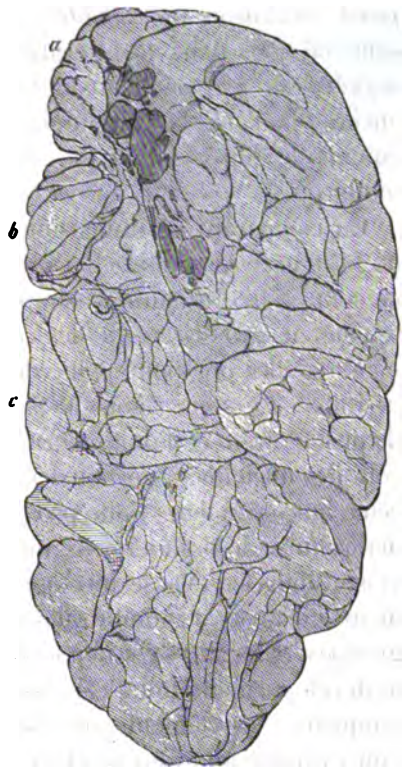

Il faut donc qu'il y ait dans ces points une cause quelconque d'irritation qui incite les cellules à un développement plus actif, qui par lui-même favorise une croissance plus forte. Les dispositions générales atrophiques montrent le mieux combien cette action a duré de temps. Lorsqu'un homme porteur de lipômes s'amaigrit, les lipômes ne s'atrophient pas dans la même proportion que le reste du tissu adipeux, et si l'on voulait faire disparaître des lipômes par la diète forcée, par l'inanition, on peut être sûr que l'on amènerait l'extinction de l'individu tout entier, plutôt que l'on n'aurait affamé les lipômes. Ceux-ci semblent retenir la graisse, une fois qu'ils l'ont, avec une ténacité qui n'a rien d'analogue dans le reste du tissu adipeux.

Lorsque le lipôme se développe au milieu du tissu adipeux préexistant, on doit d'abord se rappeler qu'un tissu prédisposé

Fig. 69. Coupe à travers le lipôme de la fig. 68, dans la direction *a*, *b*, *c* de cette figure. On voit qu'intérieurement les lobules sont beaucoup plus nombreux que ne le montrait l'aspect extérieur. Entre *a* et *b* les endroits plus résistants, d'où partent, pour se diriger vers l'intérieur, des tractus fibreux plus denses. Les endroits plus foncés, en partie pigmentés, en partie ramollis et oléagineux.

à se charger de graisse est répandu en beaucoup d'endroits du corps de la même manière que sous la peau, bien qu'on ne soit cependant pas habitué à y songer. Je ne veux pas dire qu'il se trouve aussi sous les aponévroses, entre les muscles, dans la cavité orbitaire, des masses abondantes de tissu graisseux qui peuvent donner lieu au développement de lipômes; mais je dois brièvement mentionner que beaucoup d'organes internes portent de la graisse *sous leur revêtement séreux*. Il y a sur le cœur une grande quantité de graisse sous-péricardique; la plèvre présente en beaucoup d'endroits au moins de la graisse sous-pleurale; on sait qu'il en est de même du péritoine; on connaît enfin la graisse sous-synoviale qui forme très-souvent des saillies qui pendent dans la cavité d'une articulation ou d'une bourse muqueuse (p. 203).

Outre les couches sous-séreuses et sous-synoviales, il y a aussi les sous-muqueuses dans lesquelles nous trouvons en beaucoup d'endroits, de la même manière, une disposition des cellules du tissu connectif à se charger de graisse, de telle sorte que l'on peut les considérer comme des tissus parallèles ou équivalents[1] du tissu graisseux sous-cutané. Il n'existe jamais, il est vrai, à l'état normal dans ces endroits, une couche continue de graisse; mais chez des individus quelque peu bien nourris on y trouve cependant d'ordinaire quelques lobules de graisse. C'est ainsi que la sous-muqueuse de l'estomac et de l'intestin, comme celle de la trachée et des bronches, est une membrane dans laquelle la production de la graisse est possible, et on n'examinera jamais le cadavre d'un individu bien nourri sans trouver des cellules de graisse dans certains endroits de celles-ci. Aussi comprend-on aisément que dans des circonstances pathologiques le tissu graisseux puisse survenir abondamment dans toute espèce d'endroits où l'on ne s'attendait peut-être pas à le rencontrer, et que ces espèces de lipômes se présentent avec l'aspect de productions hétéroplasiques, tandis qu'elles sont cependant de nature aussi bien hyperplasique que celles que l'on rencontre dans le tissu sous-cutané. Les plus fréquents d'entre ces lipômes sont ceux du canal digestif, et notamment de l'es-

[1] *Pathol. cellul.*, p. 59.

tomac et de la partie supérieure de l'intestin grêle[1]. Lebert[2] donne le dessin d'un lipôme sous-muqueux de la lèvre inférieure; Marjolin[3] vit un lipôme sous-muqueux sur le plancher de la cavité buccale, qui simulait une grenouillette; Joh. Fr. Meckel en rapporte un qui occupait l'extrémité inférieure de l'œsophage; Rokitansky[4] un provenant d'un rameau bronchique.

Fig. 70.

Il est une autre catégorie des tissus prédisposés à la formation de la graisse : le *tissu connectif interstitiel des muscles*, qui, chez les hommes et les animaux engraissés, se transforme en vrai tissu adipeux dans beaucoup d'endroits[5]. Certains muscles, ainsi avant tout ceux de la langue et du cœur, y sont particulièrement disposés. C'est, il est vrai, ordinairement une « infiltration » diffuse, une obésité; mais parfois aussi on y observe de véritables lipômes. Paget[6] et Bastien[7] en rapportent provenant de la langue. Il n'est pas rare de trouver dans le cœur de petits lobules de graisse, aussi bien entre les fibres musculaires qu'à la face interne de l'organe, sous l'endocarde[8]; Albers[9] a trouvé un gros lipôme fibreux dans la substance même du cœur. A ces formes se rapporte une partie des lipômes intermusculaires siégeant profondément, qui ont été si souvent observés sur le tronc et les extrémités, et dont Cruveilhier et Paget[10] ont réuni un grand

Fig. 70. Lipôme unilobulaire sous-muqueux de l'estomac; près du pylore, de la grosseur d'une noisette. Grandeur naturelle (pièce n° 85 de l'année 1859).

[1] Joh. Fr. Meckel, *Pathol. Anat.*, II, 2, p. 124. — Hodgkin, *Lectures on the morbid anatomy of the serous and mucous membranes.* Lond. 1840, II, 1, p. 322. — Rokitansky, *Path. Anat.*, 1861, t. III, p. 171, 231.

[2] Lebert, *Anat. path.*, t. I, p. 128, pl. XVI, fig. 4.

[3] Cruveilhier, *l. c.*, p. 312. — Cpr. Paget, *Lect. on surg. path.*, II, p. 98.

[4] Rokitansky, *l. c.*, p. 25.

[5] *Path. cellul.*, p. 271, fig. 108.

[6] Paget, *Lect. on surg. path.*, II, p. 98.

[7] Bastien, *Bullet. de la Soc. anat. de Paris*, 1854, nov.

[8] Klob, *l. c.*

[9] Albers, *Virchow's Arch.*, t. X, p. 215.

[10] Cruveilhier, *Traité d'anat. path.*, t. III, p. 306. — Paget, *Lectures*, II, p. 98.

nombre dans leurs ouvrages. Ils présentent quelquefois de grandes difficultés à l'opérateur, à cause du danger qu'il y aurait à léser des parties importantes. — C'est encore à cette forme, jusqu'à nouvel ordre, qu'il faut rapporter le cas observé par Lebert[1] d'un lipôme fibreux dans l'utérus, bien que le tissu interstitiel des muscles lisses ne soit du reste pas connu comme prédisposé à se charger de graisse.

Le mode de développement ultérieur peut à son tour servir de base à une division des lipômes en plusieurs formes, différant entre elles par les phénomènes extérieurs. Nous avons d'abord le *simple lipôme tubéreux*, qui prend une extension uniforme dans le tissu adipeux dans lequel il se développe, refoule peu à peu les parties voisines, forme une tumeur aplatie lorsqu'il siége à la surface, ne change pas du reste essentiellement de localité et ne contracte pas de rapports particuliers avec d'autres organes. Il ne présente pour ainsi dire pas d'adhérence avec les parties environnantes, jouit par suite d'une assez grande mobilité, s'énuclée facilement lorsqu'on l'opère, et semble, une fois mis à nu, couvert d'une enveloppe mince de tissu connectif avec des vaisseaux (kyste). Il est très-rare que cette enveloppe soit épaissie et adhère fortement aux parties voisines. Mais il ne faut pas confondre ce cas avec celui où le lipôme s'est développé de la profondeur et où des prolongements de celui-ci s'étendent encore jusqu'au point de départ primitif. C'est ainsi qu'un lipôme peut se présenter au bassin, se faisant jour dans la région fessière en passant au travers de l'échancrure sciatique, ou bien à la partie antérieure de la paroi thoracique, tandis qu'il provient du médiastin antérieur : conditions bien importantes au point de vue de l'extirpation de ces tumeurs.

Cette première catégorie renferme le *lipôme ordinaire sous-cutané;* il se rencontre le plus souvent dans les endroits où le tissu graisseux est le plus lâche, notamment où la peau est moins tendue, par exemple aux alentours de l'aisselle et de l'épaule, au siége, aux cuisses; mais il peut en général se produire dans toutes les parties renfermant de la graisse. Plus la peau est tendue, plus la pression qu'elle exerce s'oppose au développement du lipôme. Ainsi s'explique bien la rareté extraordinaire de ce

[1] Lebert, *Atlas d'anat. path.*, pl. XVI, fig. II, t. I, p. 128.

produit pathologique dans la paume de la main et la plante du pied, ainsi qu'à la tête. Lorsqu'au contraire la peau est lâche, leur développement est souvent très-considérable, et on a quelques exemples de lipômes qui pesaient 10 à 20 kilogr. et au delà, et comptent ainsi au nombre des plus grandes tumeurs que l'on ait observées en général sur l'homme. — Mais cette même production, parfois des plus étendues, se fait aussi dans la profondeur, sous les aponévroses, notamment sous celles des extrémités (lipôme sous-aponévrotique).

Une autre catégorie embrasse les formes où la graisse se développe tout particulièrement *autour d'un organe*, et forme ainsi une tumeur qui paraît appartenir comme telle à l'organe: *lipôme capsulaire*. C'est ce que nous rencontrons le plus souvent à l'œil, où la couche graisseuse intraorbitaire peut être le siége d'une hyperplasie aussi bien partielle que générale[1]; il en est de même dans les parties internes, où l'hyperplasie de la graisse produit, il est vrai, moins l'impression d'une véritable tumeur: ainsi le cœur est parfois entièrement enveloppé d'une seule masse épaisse de graisse, et plus souvent encore les reins présentent une enveloppe graisseuse d'une épaisseur tout aussi grande que celle des reins mêmes. Cette production singulière se voit quelquefois dans les cas de polysarcie générale sans maladie particulière du parenchyme rénal, ou même à côté d'une augmentation de volume des reins; mais elle est beaucoup plus souvent un phénomène particulier dans l'atrophie des reins, l'hydronéphrose, les calculs rénaux etc., etc[2]. Celà semble surtout singulier lorsque l'hyperplasie graisseuse n'est que partielle, comme dans un cas intéressant de Godard[3], où la transformation n'avait porté que sur le tissu adipeux du bassinet et de la partie inférieure de l'un des reins.

Dans les parties extérieures, nous trouvons notamment une transformation tout à fait analogue dans le *sein de la femme*. Je n'entends point par là le cas très-rare où il se forme un noyau

[1] Demarquay, *Traité des tumeurs de l'orbite*, Paris 1860, p. 175, 359.

[2] Rayer, *Traité des maladies des reins*, t. III, p. 614. — Cruveilhier, *Traité d'anat. path.*, t. III, p. 296. — Carswell, *Pathological anatomy*. Lond. 1838, art. *Atrophy*, pl. I, fig. 4, 5.

[3] E. Godard, *Recherches sur la substitution graisseuse du rein*. Paris 1859, p. 25, pl. II et III.

lipomateux dans une partie circonscrite du tissu graisseux qui entoure la glande[1]. Je parle bien plus de l'augmentation générale de tout le tissu adipeux qui enveloppe la glande mammaire. Il se produit ainsi l'une des tumeurs les plus considérables, qui embrasse la totalité du sein; on la désigne bien, d'après son aspect extérieur, comme hypertrophie mammaire; mais c'est en réalité une *polysarcie du sein*. Cette forme présente deux variétés, comme la polysarcie des reins. La glande reste intacte à côté d'un énorme accroissement de sa capsule graisseuse, ou bien elle subit également une augmentation de volume[2]. C'est ainsi que Robert et Amussat[3] amputèrent les deux seins d'une dame âgée de vingt et un ans, l'un pesant 15^{k},500 et l'autre 10^{k},500; le poids du corps après l'opération était de 50 1/2 kilogr. L'hyperplasie du tissu graisseux peut aussi coïncider avec une affection grave du sein; les deux cas à prendre ici en considération ont été déjà cités dans la dernière leçon (p. 326) : ce sont les formes squirrheuse et fibromateuse, qu'il est si difficile de distinguer entre elles.

Pour ce qui est du squirrhe, il n'est pas du tout extraordinaire que, chez des femmes bien nourries, le tissu graisseux environnant subisse un accroissement colossal, malgré l'atrophie qui frappe si souvent les parties squirrheuses dans leurs stades avancés. Tandis que la glande se rétracte, que le mamelon s'enfonce et que la peau s'épaissit, de grands lobes graisseux se pressent tout autour du sein et pénètrent entre les différents lobes de la glande. Ceux-ci se réduisent jusqu'à d'étroits tractus tendineux, qui rayonnent comme des racines dans les parties voisines, et il en résulte, sur la coupe, un aspect qui ressemble beaucoup à la forme que nous allons avoir à décrire. Au point de vue du diagnostic, il est important de noter que d'ordinaire la base de la glande adhère à l'aponévrose et aux muscles, et que l'on peut généralement alors reconnaître quelques foyers cancéreux aussi bien dans la peau que dans les tractus de tissu connectif in-

[1] Velpeau, *Traité des maladies du sein*, 1854, p. 249. — Sangalli, *Storia dei tumori*, II, p. 298.

[2] A. Cooper, *Illustrations of the diseases of the breast*. Lond. 1829, p. 67, 68. — John Warren, *Surgical observations on tumours*. Boston 1848, p. 228. — Rostan, *L'Union méd.*, 1851, mai.

[3] *L'Union méd.*, 1851, mai.

terstitiel qui se continuent à travers la capsule graisseuse. Ces foyers se rencontrent même isolément dans les lobules de graisse,

Fig. 71.

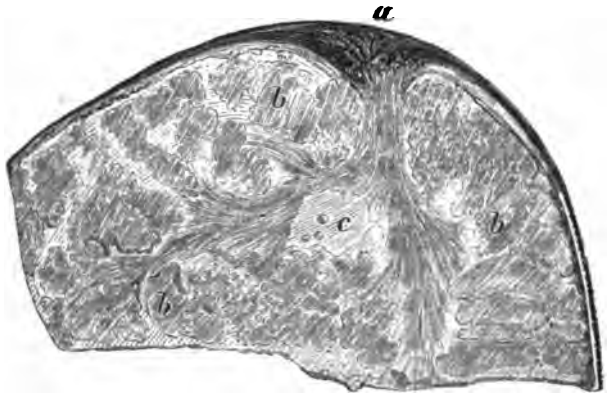

mais ils sont parfois si petits qu'on ne peut les découvrir qu'en y portant la plus grande attention.

La seconde forme, dont l'analogie avec la précdente peut aller jusqu'à les confondre l'une avec l'autre, est la complication du lipôme capsulaire avec une *mastite chronique interstitielle*. La graisse remplit ici aussi les interstices entre les lobes indurés et ratatinés de la glande, qui est réduite à un volume comparativement très-restreint. Entre les canaux glandulaires il y a inflammation du tissu connectif interstitiel, qui, par son accroissement, fait plus ressortir les différentes traînées qu'y forment les conduits galactophores et produit parfois une espèce de tumeur fibreuse (p. 325), qui, plus tard, se condense et se rétracte. Parallèlement à ce développement commence en même temps l'hyperplasie du tissu graisseux ambiant, qui fait saillir le sein de plus en plus et simule ainsi une véritable « hypertrophie » de la glande. De là vient que le mamelon se retire, à mesure que la tuméfaction s'accroît; il semble rétracté au fond d'un entonnoir, et le sein ressemble à une grande demi-sphère. On voit sur la coupe,

Fig. 71. Lipôme capsulaire d'un sein squirrheux. *a* le mamelon rétracté au fond d'une dépression en entonnoir. *b* les lobules de graisse hyperplastiques, traversés de tout côté par des tractus fibreux et présentant çà et là de petits noyaux squirrheux. En *c*, substance plus dense, dans laquelle le microscope fait encore reconnaître des traces de disposition cellulaire. Réduction aux trois quarts (pièce n° 373 de l'année 1858).

entre les grands lobules de graisse, la figure rayonnée de la glande altérée. La structure glandulaire disparaît dans la masse fibreuse; les culs-de-sac terminaux s'atrophient, la sécrétion lactée cesse, et il se produit une forme très-importante de tumeur, qui n'est rien moins qu'une hypertrophie de la glande mammaire. C'est, au contraire, une atrophie, en considérant la partie cellulaire de la glande : l'augmentation ne porte que sur des parties inutiles à la fonction propre de l'organe.

Si la tumeur acquiert un volume considérable, elle peut devenir, par son poids, d'une très-grande incommodité pour l'individu. D'autre part, on voit aussi parfois la mastite chronique causer un léger mouvement fébrile et un endolorissement persistant; ce dernier caractère, joint à la tuméfaction, peut aisément faire croire à l'existence d'un cancer. C'est là, en effet, une erreur qui est assez souvent commise et qui conduit à entreprendre l'amputation. La douleur spontanée est précisément regardée par beaucoup de chirurgiens comme un signe pathognomonique du carcinôme, qui jouit d'une grande valeur pour le différencier d'autres espèces de tumeur. Il survient encore parfois, en outre, dans certains endroits, des cloisonnements cystoïdes des conduits galactophores, des kystes par rétention (p. 280), qui, en s'ajoutant aux états existant déjà, produisent une tumeur dont le diagnostic présente les plus grandes difficultés à l'observateur inexpérimenté. Je fixe d'autant plus l'attention sur ce point que la littérature manque en général pour ainsi dire entièrement de données précises sur cette forme. Velpeau[1] en décrit un cas, sans y reconnaître le caractère de la mastite chronique; pour Cruveilhier[2], la glande disparaît simplement par atrophie. —

A cette forme de tumeur, dans laquelle le lipôme fait partie intégrante d'un organe existant de façon à faire corps avec lui, se rattache encore un autre cas qui peut également donner lieu à des erreurs de diagnostic : c'est *le lipôme herniaire*. On a appelé ainsi différentes choses[3]. Il n'est pas rare qu'une hernie ordinaire inguinale, par exemple, soit formée par une partie de

[1] Velpeau, *l. c.*, p. 247.
[2] Cruveilhier, *l. c.*, t. III, p. 299.
[3] Morgagni, *De sedibus*, lib. III, epist. 43, n° 10. — Monfalcon, *Dict. des sc. méd.*, 1818, t. XXIX, p. 82, art. *Loupe*.

l'épiploon. Il peut arriver que celui-ci soit très-chargé de graisse, qu'il s'y développe même un état lipomateux, de telle sorte que le contenu de la hernie est un *lipôme épiploïque*. D'autres fois il se forme une tumeur graisseuse[1] sans qu'il y ait hernie, quoique ce soit dans la direction ordinaire de sacs herniaires; c'est à l'ombilic, dans le canal inguinal et sur le cordon spermatique qu'on l'observe le plus fréquemment et qu'elle acquiert le plus grand volume[2]; je l'ai rencontrée aussi dans l'anneau crural et au trou obturateur. On a, avec raison, appelé cet état *hernie lipomateuse*. Il faut en bien distinguer le cas que j'ai en vue, où il se forme un développement lipomateux autour d'un *sac herniaire*. Cela arrive notamment pour d'anciens sacs herniaires[3], particulièrement ceux dont l'orifice s'oblitère en partie ou entièrement et où il se forme une masse considérable de graisse autour du sac herniaire réduit à un très-petit volume, de telle sorte qu'à l'incision ce n'est que très-profondément que l'on arrive au sac herniaire très-petit[4]. Mais ce sac peut aussi être le siége d'une accumulation liquide, d'une hydrocèle (p. 165), et l'on a alors la combinaison d'une hydrocèle herniaire avec un lipôme periphérique[5].

Enfin, il faut encore compter au nombre des organes qui de-

[1] Jules Cloquet, *Recherches sur les causes et l'anatomie des hernies abdominales*. Thèse de concours, Paris 1819, p. 25, 26.

[2] Notre collection renferme un lipôme du cordon spermatique extirpé par M. Wilms en 1854, pesant 19 1/2 livres, ulcéré en quelques points (pièce n° 1137).

[3] Scarpa, *Sull' ernie*. Milano 1809, p. 9, note 3.

[4] Cloquet, *l. c.*, p. 121-123.

[5] En juin 1846 je vis M. Jüngken opérer un cas de ce genre. Une servante âgée de trente-six ans était entrée à la Charité avec une tumeur de la grosseur du poing, assez molle, légèrement fluctuante, située sur le ligament de Poupart et l'attache du muscle droit abdominal du côté droit jusqu'aux lèvres de la vulve. Elle prétend avoir porté, il y a environ vingt ans, un bandage herniaire, et avoir eu plus tard, à la même place, une tumeur de la grosseur d'une noix. Celle-ci serait tout à coup devenue douloureuse et se serait fortement tuméfiée. A l'examen, on trouva, tout autour, un grand endolorissement, qui s'étendait aussi au pourtour interne de l'os pubis et de l'ischion. A l'incision, on tomba, sous une épaisse couche de graisse, sur un sac à paroi unie, d'où s'écoulèrent 6 à 8 onces d'un liquide clair, jaunâtre, alcalin, sans odeur d'urine. Au pourtour supérieur du sac on voyait plusieurs proéminences, lisses, arrondies, consistant en lobules de graisse condensés de la grosseur d'une noisette jusqu'à celle d'une noix; l'une se terminait encore dans le sac par un appendice épais, cylindrique. Le sac se laissa en partie énucléer; il adhérait cependant très-fortement vers en haut et en dedans dans la région des noyaux graisseux. Après l'excision de la plus grande partie du sac et des grosseurs qu'il renfermait, la guérison complète s'ensuivit.

viennent le siége des lipômes capsulaires, *les glandes lymphatiques*, qui donnent cependant plus rarement lieu à des erreurs chirurgicales, parce que cet état n'arrive la plupart du temps que dans des glandes lymphatiques internes. Mais il s'y produit un état qui est tout à fait analogue à l'affection de la glande mammaire : concurremment à une adénite lymphatique, amenant d'abord une augmentation de volume et plus tard un ratatinement de la glande, il se forme autour de l'organe une masse de graisse qui devient souvent plus abondante et plus volumineuse que ne l'était avant sa rétraction la glande rappetissée par le ratatinement.

Les *lipômes polypeux* constituent une troisième catégorie; l'excroissance graisseuse forme d'abord une protubérance applatie, qui fait peu à peu une saillie de plus en plus considérable et finit par être pédiculée. Cette disposition est normale en certains endroits; ainsi nous la trouvons très-régulièrement sur la surface séreuse du colon, où les *appendices épiploïques* ne sont rien autre que des masses de graisse polypeuses, primitivement applaties, sous-séreuses. C'est la même forme que j'ai mentionnée plus haut (p. 203) dans les membranes synoviales, où elle est comprise sous le nom de *glandes de Havers*. Ce ne sont rien autre chose que des procidences de masses graisseuses qui étaient primitivement situées sous la synoviale.

Les lipômes pédiculés peuvent, suivant les circonstances, être des hypertrophies ou des hyperplasies de ces produits normaux, qui, par leur croissance, proéminent de plus en plus. Au lieu de petits appendices graisseux, il s'en développe de très-volumineux, qui peuvent, à leur tour, devenir à leur surface le siége du développement de nouvelles petites protubérances, de nouveaux polypes. Ainsi se produit ce que l'on appelle généralement, d'après Joh. Müller[1], le *lipôme arborescent*, où, par conséquent, il se fait une multiplication continue sur la tumeur déjà existante. Ces masses n'ont d'ordinaire aucune importance notable; il est cependant un cas où elles peuvent être la source d'erreurs en diagnostic. C'est précisément le cas où elles se sont d'abord développées sous la synoviale, pour faire saillie ensuite dans les cavités articulaires ou les bourses muqueuses. Il peut

[1] Müller, *Ueber den feineren Bau der Geschwülste*, p. 50.

en résulter une tumeur articulaire ou une excroissance occupant une bourse muqueuse. Il en est notamment une, parmi ces dernières, où cela arrive assez souvent; c'est celle qui est située sous le ligament rotulien, au-dessus de la tête du tibia[1]. Si ces masses prennent un grand développement, le sac peut subir une distension considérable et être rempli par des masses lipomateuses de consistance presque solide.

Des formes analogues à celles que nous trouvons dans ces parties à peu près normales, se rencontrent aussi sur d'autres surfaces où il n'existe à l'état normal aucune espèce d'appendice semblable. C'est même parfois ce qui arrive, dans d'énormes dimensions, sur la peau extérieure: un lipôme sous-cutané peut devenir un *polype cutané lipomateux*. On rencontre ceux-ci dans les dimensions les plus variées et sur les parties les plus différentes du corps. Ils sont quelquefois unis et arrondis; d'autres fois ils présentent une conformation lobulée, irrégulière (fig. 72). La peau qui les recouvre est la plupart du temps pâle, mince et lisse. Ils s'insèrent d'ordinaire par un pédicule mince, qui donne passage aux vaisseaux nourriciers, de nombre et de diamètre peu considérables. La plus grande partie de leur masse consiste dans le tissu graisseux qui a proliféré et qui communique d'ordinaire encore, et se continue avec le pannicule adipeux dont il procède (fig. 73). Mais il y a quelquefois aussi lésion de continuité, et le pédicule ne renferme rien autre chose que du tissu connectif.

Fig. 72.

Ce déplacement successif d'une tumeur primitivement sous-cutanée qui vient à faire saillie au-dessus de la peau, trouve son analogue dans l'histoire de l'akrochordon (p. 221) et des fibrômes polypeux (p. 318). Le poids de l'excroissance favorise naturellement beaucoup le déplacement. La tumeur pend (fig. 72)

Fig. 72. Lipôme polypeux pendant de la peau. Une tumeur extrêmement lobulée, proéminant sur la peau, à laquelle la rattache un pédicule mince. Grandeur naturelle (pièce n° 5 de l'année 1863).

[1] Malgaigne, *Journ. de chir.*, 1844, mai.

d'abord simplement et s'abaisse peu à peu de plus en plus bas. Paget[1] a décrit plusieurs cas de ce genre, où l'excroissance faisait de véritables migrations. Lloyd extirpa un lipôme polypeux au périnée, entre le scrotum et la cuisse, qui, au dire du malade, siégeait à l'aine dix ans auparavant. Lyford enleva un lipôme de la partie supérieure et interne de la cuisse, qui avait fait sa première apparition à la paroi abdominale entre l'épine iliaque et le pubis.

Fig. 73.

La saillie primitive n'a rien à faire avec la pesanteur; elle a sa raison d'être dans les conditions de tension des parties. Les lipômes polypeux occupent particulièrement souvent des endroits où la peau est relativement tendue et peu mobile. La petite partie de peau qui recouvre la tumeur s'amincit successivement et permet à la tumeur de proéminer à la surface. Ce sont, en en exceptant le molluscum et le myxôme, les formes relativement les plus considérables que nous ayons en général en fait de polype cutané. Lorsque l'on rencontre sur la peau des tumeurs pédiculées de la grosseur d'une noix jusqu'à celle du poing, notamment avec une consistance quelque peu lâche, on peut, avec assez d'assurance, compter que ce sont des produits de ce genre. La grande mobilité de la masse de graisse donne quelquefois lieu à une fausse fluctuation et peut ainsi conduire à supposer l'existence d'un kyste.

On trouve aussi des formes tout à fait semblables dans l'*estomac* et l'*intestin*. J'ai déjà mentionné qu'il existe des lipômes sous-muqueux de l'estomac, du jéjunum et du colon (p. 369); dans ces mêmes organes il peut aussi se former des polypes. Les gros polypes du jéjunum (p. 74) notamment sont d'ordinaire des lipômes pédiculés qui proéminent à la surface de la muqueuse et

Fig. 73. Coupe de la fig. 72. On voit la peau amincie recouvrir le polype entier et de là des tractus fibreux pénétrer entre les lobules du lipôme. Ceux-ci étaient notablement plus gros que les lobules du tissu sous-cutané très-atrophiés et colorés en jaune brunâtre, avec lesquels ils sont en rapport de continuité par le pédicule de la tumeur. Grandeur naturelle.

[1] Paget, *Lectures*, II, p. 97.

font quelquefois dans l'intestin une saillie d'un pouce de longueur. Ils sont, par eux-mêmes, innocents; mais ils peuvent, suivant les circonstances, devenir très-préjudiciables lorsqu'ils deviennent tellement longs que l'intestin les saisisse dans ses mouvements péristaltiques; la partie inférieure de l'intestin se contractant, tire le polype vers en bas, et il en résulte des déplacements et des irritations qui provoquent de nouveaux mouvements. Sangalli [1] raconte même un cas où il existait dans le colon descendant deux lipômes sous-muqueux, pédiculés et de la grosseur d'un œuf de poule, qui ont produit une invagination et finalement un prolapsus.

Fig. 74.

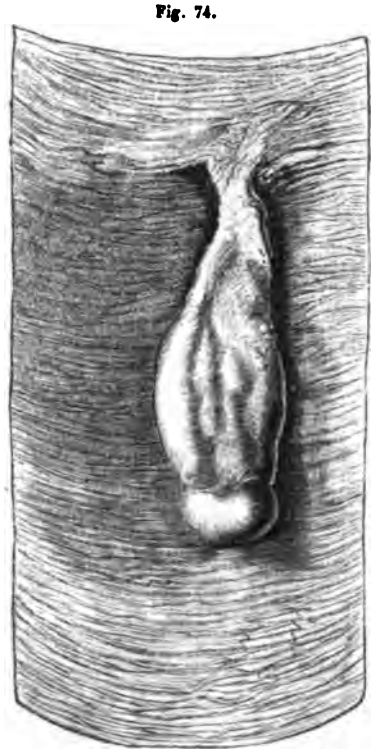

Si les polypes lipomateux ont un pédicule très-allongé et qu'ils fassent de plus en plus saillie sur la surface sous laquelle ils s'étaient développés, il finit par arriver ici la même chose que ce que nous avons déjà vu auparavant, à plusieurs reprises, dans des excroissances d'une autre espèce (fig. 161, 205), c'est-à-dire que le pédicule s'amincit de plus en plus et que le lipôme finit par se détacher. Cela arrive rarement à la peau extérieure et à l'intestin, où les pédicules ont d'ordinaire une conformation plus épaisse; mais cela est assez fréquent sur les séreuses et les synoviales, où l'on peut alors suivre pas à pas la manière dont le pédicule s'étire en un fil de plus en plus ténu. Les changements de position des parties impriment au pédicule un mouvement de torsion sur son axe (fig. 75), parfois même il s'enlace

Fig. 74. Lipôme polypeux du jéjunum (pièce n° 35 de l'année 1858). Grandeur naturelle.

[1] Sangalli, *l. c.*, p. 247.

avec d'autres polypes voisins et finit ainsi par s'atrophier et se détacher.

Fig. 75.

Il survient d'ordinaire en même temps à la surface de ces lipômes en voie d'étranglement une transformation importante : une *sclérose cartilaginiforme*. La peau, d'abord tout à fait mince, s'épaissit peu à peu et prend une consistance cartilaginiforme, tandis qu'en même temps il se fait une sorte de stratification de la membrane, de telle sorte qu'on peut l'enlever couche par couche ; on pourrait parfois croire avoir affaire à un appendice réellement cartilagineux (fig. 76 *a*). Tandis que ces transformations se produisent, les vaisseaux qui auparavant pénétraient dans le corps du lipôme par le pédicule, s'atrophient de plus en plus, et lorsqu'ils ont disparu, le tissu graisseux se désagrège dans le centre de la tumeur, les cellules de graisse se dissolvent, la graisse devient libre ; à l'incision, il semble alors que l'on ait affaire à un kyste rempli de graisse liquide. Plus tard cette masse peut se crétifier. S'il existait beaucoup de graisse liquide, il se produit des combinaisons saponiformes, notamment des sels calcaires à acides gras. S'il y avait, au

Fig. 76.

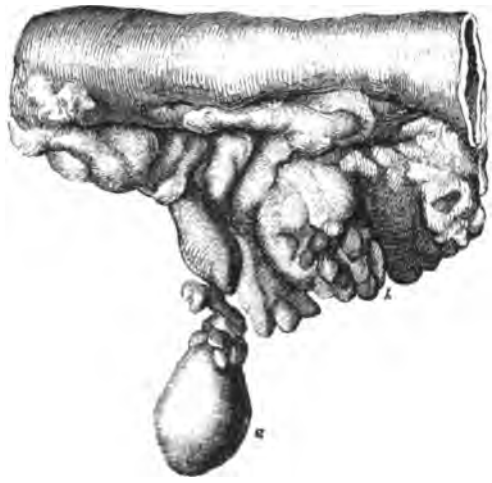

Fig. 75. Lipôme épiploïque du colon. Un lobule de graisse sous-séreux aplati et en *a* un autre pédiculé, pendant. Le pédicule tordu deux fois sur son axe et très-mince (pièce n° 74 de l'année 1859).

Fig. 76. Lipôme épiploïque arborescent du colon. Nombreux appendices épiploïques augmentés de volume, portant eux-mêmes de nouvelles excroissances de graisse. En *a* une grosse masse avec un revêtement semi-cartilagineux, très-lisse et un pédicule fortement tordu. En *b* un grand nombre de petites végétations avec un revêtement également épaissi. Provenant du même cas que la fig. 75. Grandeur naturelle.

contraire, peu de graisse et plus de masse cartilaginiforme, il en résulte des pétrifications dures qui peuvent devenir très-volumineuses. De semblables produits se détachent ensuite et tombent, libres, dans la cavité dans laquelle ils pendaient. Cela arrive le plus souvent dans le péritoine; les *corps libres de la cavité abdominale* sont, pour la plupart, des lipômes étranglés et sclérosés (fig. 77); on rencontre cependant aussi d'assez gros produits de ce genre (fig. 78), qui consistent presque entièrement en une masse stratifiée ressemblant au fibro-cartilage et en un noyau pierreux[1]. Ces mêmes produits se rencontrent encore dans les bourses muqueuses, parfois aussi dans les cavités articulaires; car une partie des corps libres dans les bourses muqueuses et les articulations rentrent dans cette catégorie[2]. Nous verrons plus tard, à l'occasion des tumeurs cartilagineuses, que ce n'est pas là l'espèce ordinaire des corps étrangers des articulations, et de là vient que ceux-là ont eu, en général, raison, qui prétendaient que les corps libres des articulations ne se produisent pas de cette manière; mais ils ont eu aussi tort de rejeter absolument ce mode pathogénique des corps libres des articulations.

Fig. 77.

Ces lipômes détachés peuvent donner lieu à de singulières difficultés. Un corps de ce genre (fig. 77), qui était intérieurement rempli de savon calcaire et était assez dur, fut trouvé dans la cavité abdominale, dans un cas où la mort avait suivi des symptômes de péritonite, et l'on émit l'hypothèse que ce corps provenait de l'appendice vermiculaire. Mais ce n'était pas un calcul stercoral comme c'eût été alors le cas; l'appendice vermiculaire était garni d'appendices lipomateux, et à sa pointe s'en trouvait un plus petit, atrophié et crétifié, qui fit présu-

Fig. 77. Corps gras libre dans la cavité abdominale. Coupe. Don de M. Riese (pièce n° 9 de l'année 1862). Extérieurement une enveloppe dense, à l'intérieur une masse de graisse granuleuse, à demi-crétifiée. Grandeur naturelle.

[1] Littré, *Mém. de l'Acad. roy. des sciences*, année 1708, hist., p. 46. — Andral, *Précis d'anatomie pathologique*. Paris 1829, t. I, p. 285. — Lebidois, *Arch. génér.*, 1824, t. IV, p. 579. — Hodgkin, *Lectures on the morbid anatomy of the serous and mucous membranes*, vol. I, p. 160. — Laveran, *Gaz. des hôp.*, 1845, oct., n° 119.

[2] Hyrtl, *Med. Jahrb. des österr. Staates*, 1842, t. XXXIX, p. 261. — E. Gurlt, *Beiträge zur vergl. pathol. Anatomie der Gelenkkrankheiten*. Berlin 1853, p. 54.

mer que le corps libre plus volumineux avait probablement aussi la même provenance. — On trouve d'autres fois des corps qui semblent s'être produits sur l'organe où on les rencontre, tandis qu'ils n'ont fait que changer de place comme les corps étrangers des articulations; ils finissent par se fixer dans un endroit où les a conduits leur migration. J'en ai plusieurs fois trouvé de semblables à la surface du foie et de l'utérus. Ce qui les caractérise, c'est le noyau central saponiforme, gras ou pierreux et l'enveloppe lamelleuse concentrique. Celle-ci n'est pas toujours arrondie; suivant la forme de l'excroissance, elle peut aussi présenter l'aspect d'un corps aplati, lenticulaire, ou bien irrégulier, rugueux, verruqueux (fig. 78). —

Fig. 78.

Toutes les formes de lipômes décrites jusqu'à présent sont des productions simplement hyperplasiques. Mais il s'en développe parfois de semblables aussi dans des endroits où l'on ne peut admettre comme préexistant ni le tissu graisseux ni un tissu disposé à se charger de graisse; ce sont, par conséquent, des formes *hétéroplasiques*. Lorsque l'on peut suivre avec précision leur développement, on les voit cependant se produire de la même manière que le tissu graisseux en général, c'est-à-dire qu'il se fait d'abord une prolifération de cellules dans le tissu connectif et que les petits amas de cellules nouvellement formées se transforment en un lobule de tissu adipeux par l'accumulation de graisse dans l'intérieur des cellules.

Ainsi se produisent des noyaux graisseux du volume d'une cerise dans les *reins*, notamment dans la partie corticale[1]. Ils consistent en un tissu graisseux parfaitement développé, modérément vascularisé, parfois lobulé. Ils siégent d'ordinaire dans la substance rénale même, juste au-dessous de l'albuginée, et non en dehors de celle-ci, comme les grosses masses de graisse

Fig. 78. Corps libre de la cavité abdominale, presque entièrement cartilaginiforme, présentant extérieurement des prolongements rugueux, et crétifié à l'intérieur. Grandeur naturelle (pièce n° 4 de l'année 1862).

[1] Cruveilhier, *Atlas d'anat. pathol.*, livre XXXVI, fig. 2 et 2'. — Houel, *Manuel d'anat. pathol.* Paris 1837, p. 588. — Godard, *l. c.*, p. 21 (observation de Robin). — A. Beer, *Die Bindesubstanz der menschlichen Niere.* Berlin 1859, p. 83.

péri-rénales de la polysarcie. Ce tissu adipeux siége dans le parenchyme proprement dit et s'est développé aux dépens du tissu

Fig. 79.



connectif interstitiel, de manière à former une tumeur lâche et molle qui remplace une partie du parenchyme. Comme nous savons positivement que jamais, dans les conditions normales, il ne survient de tissu adipeux dans la substance des reins, c'est là indubitablement une forme de lipôme hétéroplasique.

On peut, dans d'autres endroits, hésiter sur la catégorie à laquelle appartient un pareil produit. C'est ce qui arrive pour certains lipômes qui se rencontrent dans le cerveau. Meckel[1] décrit un cas où il s'était formé une tumeur graisseuse de la grosseur d'une noisette, contenue dans une enveloppe mince, au-dessous du chiasma des nerfs optiques, juste au devant de la glande pituitaire. J'ai trouvé dans le cerveau d'un aliéné, âgé de quarante-huit ans, un lipôme de la grosseur d'un pois, juste en avant du tubercule mamillaire gauche (avril 1845). Klob[2] mentionne un lipôme de la grosseur d'un haricot, qui, chez un homme atteint de surdité, était situé entre le pont de Varole et l'hémisphère cérébelleux gauche; il commençait juste au-dessus de l'olive gauche et s'étendait le long des nerfs acoustique et facial

Fig. 79. Lipôme hétéroplasique de la substance corticale du rein. *A* aspect de la substance corticale après l'enlèvement de la capsule, *B* coupe. Grandeur naturelle (pièce n° 7 de l'année 1862). Provenant d'un aliéné qui avait beaucoup de graisse dans le tissu sous-cutané et dans le ventre. Atrophie granulée légère des reins. Les lipômes de la grosseur d'un pois jusqu'à celle d'une cerise, assez vascularisés à la surface, jaune blanchâtre à l'intérieur, très-mous et faciles à enlever.

[1] J. Fr. Meckel, *Handb. der path. Anat.*, 1818, t. II, part. 2, p. 126. Le même cas est cité par Müller (*Ueber d. feineren Bau* etc., p. 50) et par Siegert (*De steomate ante glandulam pituitariam cerebri sito.* Diss. inaug. Berol 1849, p. 28). — Hooper cite un cas de lipôme cérébral emprunté à Wenzel, *De penitiori structura cerebri*, p. 104.

[2] Klob, *Zeitschr. der Wiener Ærzte*, 1859, n° 43.

qui en étaient presque enveloppés jusqu'au méat auditif interne. La petite tumeur de la protubérance annulaire, que Sangalli[1] rencontra chez un crétin épileptique, semble avoir été un myxolipôme. Cruveilhier[2] parle d'une petite tumeur graisseuse de la pie-mère de la moelle allongée dans le voisinage des olives; Obré[3] relate une accumulation circonscrite de graisse, dans l'épaisseur des membranes spinales, chez un enfant de trois ans.

Tous ces cas appartiennent essentiellement à la pie-mère (arachnoïde). Dans un cas seulement, observation du reste très-extraordinaire de Athol Johnson[4], on trouva dans le dos, sous l'apparence d'un spina bifida chez un nouveau-né, un lipôme qui, à travers un trou dans le sacrum, atteignait jusqu'à la dure-mère. Mais cela se comprend plus facilement, lorsqu'on se rappelle que la dure-mère spinale n'adhère pas intimement à l'os, mais qu'elle en est séparée par une couche de graisse (extra ou sous-méningée). Cette graisse était évidemment la matrice de la tumeur. Seulement, après avoir ouvert la dure-mère, on trouva aussi dans sa cavité, une masse de graisse enkystée qui comprimait la moelle épinière. Celle-ci fait tout à fait le pendant des formes mentionnées auparavant, et pour l'expliquer, il faut bien aussi regarder la pie-mère ou le tissu sous-arachnoïdien comme une sorte de pannicule adipeux imparfait. Malgré le peu de rapport que cela présente, du reste, avec les observations connues, je n'en dois pas moins mentionner qu'il est, dans le cerveau, une région où, comme il semble, il se produit souvent de la graisse sans déviation notable du type normal : c'est *le raphé du corps calleux et de la voûte à trois piliers*[5]. Dans une de nos pièces[6] il existe, sur le raphé du corps calleux, une traînée mince, fibro-graisseuse. Lorsqu'il se fait dans ce point un développement plus actif, il peut en résulter une tumeur lipomateuse, comme nous en possédons un exemple dans une pièce[7] où le long de la voûte

[1] Sangalli, *Storia clin. ed anat. de i tumori*, 1860, vol. II, punt. I, p. 248.

[2] Cruveilhier, *Traité d'anat. path.*, t. III, p. 312.

[3] *Transactions of the London Patholog. Society*, 1851-1852, vol. III, p. 248.

[4] *British medical Journal*, 1857, VII, XII (*Canstatt's Jahresbericht für 1857*, t. IV, p. 287).

[5] B. Reinhardt, *Pathologisch-anatomische Untersuchungen*, publiés par Leubuscher. Berlin 1852, p. 10.

[6] Pièce n° 1222 (d'une jeune fille de vingt ans).

[7] Pièce n° 556.

on voit une épaisse masse de graisse; Rokitansky[1] cite un lipôme de la grosseur d'un pois dans l'épendyme du corps calleux près du splenium (partie postérieure du corps calleux), qui se trouve dans le cabinet anatomo-pathologique de Vienne. Wallmann et Häckel[2] en ont vu de semblables dans les plexus choroïdes.

Ces cas, malgré leur hétérologie, ne doivent pas être regardés comme de mauvaise nature. Ils se conçoivent parfaitement, lorsque l'on songe que les éléments cellulaires de tous les tissus qui sont apparentés avec la substance connective, ont la faculté de se charger de graisse. Les cellules cartilagineuses peuvent se charger d'une quantité de graisse telle qu'elles se transforment précisément en cellules adipeuses, et si leur substance intercellulaire chondrinogène se ramollit ou devient fibreuse dans le même temps, le tissu cartilagineux se transforme alors directement en tissu graisseux. Il n'est pas rare de voir, dans les cartilages du larynx, une partie du tissu cartilagineux se changer en moelle graisseuse, dont les cellules sont les mêmes éléments qui étaient auparavant cellules cartilagineuses. On comprend donc qu'il puisse se produire, dans des conditions identiques, un lipôme, sans qu'il y ait une grande déviation dans la formation des éléments. Lorsqu'il se développe dans le tissu connectif sous-conjonctival de l'œil un lobule de graisse (pinguicula) ou même une tumeur graisseuse[3], tandis que nous ne trouvons pas normalement de graisse en cet endroit, on peut hésiter et se demander si l'on doit y voir une formation hétéroplasique.

Cette réflexion est encore suggérée bien davantage par les lipômes du scrotum, qui atteignent parfois un volume très-considérable et procèdent tantôt de la vaginale des testicules, tantôt de la tunique du dartos[4]. Ces membranes sont dépourvues de graisse à l'état normal, et se composent principalement de tissu connectif, qui forme sous la peau une couche lâche et molle. Seulement cette couche, sous le rapport génésique aussi bien qu'anatomique, est à mettre tout à fait en parallèle avec le panni-

[1] Rokitansky, *Path. Anat*, 1856, t. II, p. 468.

[2] Wallmann, *Virchow's Arch.*, t. XIV, p. 385. — E. Häckel, *Virchow's Arch.*, 1859, t. XVI, p. 272.

[3] A. v. Gräfe, *Archiv für Ophthalmologie*, 1860, t. II, part. II, p. 6.

[4] J. Fr. Meckel, *Path. Anat*, II, 2, p. 126. — Cruveilhier, *Traité d'anat. path.*, t. III, p. 311. — A. Förster, *Virchow's Arch.*, t. XII, p. 205.

cule adipeux; c'est un reliquat du tissu muqueux sous-cutané primitif, non transformé en tissu graisseux, et il se comporte à l'égard des lipômes qui s'y développent, comme les cartilages permanents à l'égard des os qui peuvent s'y produire. Il en est de même des lipômes des *lèvres vulvaires*[1]. Strictement, il y a bien ici hétérologie, mais c'est une hétérologie d'ordre très-inférieur, quasi physiologique; c'est un phénomène qui n'est pas beaucoup plus extraordinaire que de voir un épiploon maigre et pauvre en graisse s'en charger excessivement.

Paget[2] a indiqué, bien que peu nettement, cette différence entre les lipômes, en les distinguant en excroissances graisseuses ou tumeurs en continuité avec le tissu adipeux normal, et en tumeurs graisseuses ou tumeurs en discontinuité avec lui. Cette division n'est pas bien tranchée, parce qu'elle regarde en réalité comme des produits discontinus tous les lipômes nettement isolés, même ceux qui sont sous-cutanés. Si l'on voulait jamais adopter et conserver une semblable division, on ne devrait compter comme lipôme que les formes dues à une hétérologie réelle[3]; celles-ci ont, en effet, une grande analogie avec beaucoup de productions malignes, et ce sont elles notamment qui montrent une disposition bien accusée à se combiner avec d'autres espèces de tumeurs, notamment avec le myxôme, et qui forment parfois dans des tumeurs tératoïdes les combinaisons les plus singulières. On est, dans ces cas, au moins aussi autorisé à poser la question d'une dyscrasie particulière que dans un grand nombre de tumeurs réellement de mauvaise nature.

Mais cela ne suffit pas aux adeptes de la pathologie humorale. Comme je l'ai dit plus haut (p. 37), ils ont admis avec plus ou moins de certitude un principe de dyscrasique pour tous les lipômes et ont parlé d'une dyscrasie lipomateuse. Cette opinion ne s'appuie sur rien autre chose que sur la *multiplicité*[4] de beaucoup de lipômes; le même individu peut en avoir 4, 5, 6, 10, des centaines même, absolument comme cela se voit pour les fibrômes;

[1] Gluge, *Atlas der path. Anat.*, livr. VIII, tab. I, fig. 1. — C. O. Weber, *Chirurgische Erfahrungen und Untersuchungen*, p. 394.

[2] Paget, *Lectures*, II, p. 92.

[3] *Path. cellul.*, p. 53.

[4] D. Craigie, *Elements of general and pathological anatomy*. Edinb. 1848, p. 71. — Paget, *Lectures*, II, p. 96. — Cruveilhier, *l. c.*, t. III, p. 325.

cela ne prouve rien autre chose que l'existence dans le tissu graisseux d'un état d'irritation, très-légère peut-être, qui n'est pas également réparti dans toutes ses parties. De même que le colon ne donne naissance à des appendices graisseux que dans certains endroits, de même dans le tissu sous-cutané quelques lobules adipeux seulement sont l'objet d'un développement plus avancé. Cela se fait quelquefois simultanément, d'autres fois au contraire successivement, de telle sorte que pendant longtemps il n'existe qu'une tumeur, mais qu'il s'en forme ensuite peu à peu de nouvelles. Les différentes tumeurs grossissent aussi évidemment par le développement, à leur pourtour, de nouveaux lobules qui s'adjoignent à la tumeur collective et la grossissent. Mais il ne se produit pas de lipôme dans le poumon[1], dans le foie, ni dans l'un quelconque des organes où les tumeurs malignes opèrent du reste leurs métastases. Il est vrai que dans leur extrême multiplicité, ils n'occupent pas seulement le pannicule adipeux sous-cutané, mais qu'ils se développent aussi en même temps dans les tissus sous-séreux, sous-muqueux et intermusculaires, de sorte qu'ils présentent sous ce rapport une certaine différence avec les fibrômes; mais ils tendent toujours cependant à se limiter à certains tissus prédestinés. Il n'y a donc aucun doute que cette espèce de multiplicité ne diffère entièrement de celle que nous rencontrons dans les tumeurs malignes et dans la dyscrasie infectieuse.

Le *lipôme multiple* est précisément, pour distinguer nettement ces cas en soi si différents, un exemple tout aussi frappant que les verrues; car nous pouvons alors démontrer avec la même certitude qu'il existe des états d'irritation tantôt dans une certaine

[1] Différents auteurs citent Rokitansky comme prétendant avoir rencontré des lipômes dans le poumon. Cela est inexact. Il n'est question, dans le passage indiqué (*Path. Anat.*, 1861, t. III, p. 80), que de lobules de graisse sous-pleuraux de la surface pulmonaire, qu'il eût certes été plus rationnel de mentionner en un autre endroit. Un véritable lipôme dans le poumon n'a, que je sache, jamais été observé chez l'homme. Il en est de même de la désignation de certaines accumulations de cellules à contenu graisseux dans le foie cirrotique, comme lipôme (*ibid.*, p. 261), ce qui ne peut amener que de la confusion. Il ne s'agit ici simplement que de l'infiltration graisseuse des cellules hépatiques existantes (cpr. *Pathol. cellul.*, p. 276). On serait bien plus autorisé à désigner comme lipôme une certaine *infiltration graisseuse lobulaire dans des foies, normaux du reste.* Il faut toujours s'en tenir, en pareille matière, à ce que le lipôme doit consister *en tissu graisseux*, et qu'il y a loin encore des cellules hépatiques remplies de graisse aux cellules du tissu adipeux.

partie du corps, tantôt autour d'un organe déterminé, tantôt avec une plus grande extension dans des organes apparentés. Nous savons aussi que quelques-unes de ces formes sont causées tout à fait immédiatement par un travail inflammatoire local. L'épaississement de la capsule graisseuse des reins coïncide tout aussi souvent avec une néphrite interstitielle chronique qui conduit à l'atrophie granulaire que la production capsulaire du lipôme autour de la glande mammaire est le corollaire habituel de la mastite interstitielle chronique. C'est aussi dans cette irritation qu'il faut chercher la cause prochaine du développement lipomateux.

Il en est absolument de même de la formation de lipôme capsulaire autour d'anciens sacs herniaires, comme de la prolifération lipomateuse de l'épiploon, dans l'épiplocèle chronique, où elle atteint parfois le poids de 4 à 5 livres, et où, comme Hesselbach[1] l'a déjà remarqué, elle se développe aussi chez les personnes maigres. Combien il est fréquent d'y trouver en même temps toute une série de traces d'irritations inflammatoires ! Les parties correspondantes de la séreuse montrent des épaississements, des adhérences, les productions villeuses les plus variées.

Cruveilhier[2], qui n'hésite pas à admettre une sorte de diathèse pour les lipômes multiples, regarde comme tout aussi évident que les lipômes solitaires sont souvent la suite d'une contusion ou d'une pression modérée, habituelle ou se renouvelant fréquemment. Il cite une série d'exemples où la pression de vêtements trop étroits, et notamment du couvre-chef, ou le porter de fardeaux, donna lieu à la production de tumeurs de ce genre. On peut aisément multiplier le nombre de ces cas et on ne pourrait opposer à leur puissance démonstrative que l'absence de causes semblables dans beaucoup d'autres cas. Je crois qu'ici encore l'on doit appliquer le principe qu'il faut partir des faits connus pour expliquer ceux qui ne le sont pas encore et non pas faire l'inverse.

Chaque développement de lipôme doit avoir une cause locale. Celle-ci peut sembler insignifiante et cependant produire des effets considérables, lorsque la *prédisposition* (diathèse) est très-dévelop-

[1] A. K. Hesselbach, *Die Erkenntniss und Behandlung der Eingeweidebrüche.* Nürnb. 1840, p. 25.

[2] Cruveilhier, *l. c.*, t. III, p. 328.

pée. Une semblable prédisposition peut être *congénitale;* mais elle peut aussi être *héréditaire*, comme cela est suffisamment reconnu pour la polysarcie. Murchison[1] cite une famille où le père et deux filles avaient des lipômes aux parties à peu près correspondantes des bras; chez l'une des filles on avait remarqué le premier lipôme à seize ans et chez l'autre à vingt ans. Dans le cas de Johnson, cité plus haut (p. 384), le père avait également eu un lipôme de la région dorsale. Phil. v. Walther[2] a décrit, dans sa célèbre monographie, les lipômes congénitaux sous le nom de *nævus lipomateux*.

La prédisposition peut aussi être acquise, et alors elle semble toujours causée par une dyscrasie. Il faut certainement tenir compte ici de l'influence de l'alimentation sur l'état du tissu graisseux, et il le faut non-seulement pour l'influence d'une alimentation très-grasse, mais aussi pour celle de la bière et de l'eau-de-vie. Rien n'est, en effet, plus ordinaire que de trouver, chez les ivrognes, les appendices épiploïques transformés en véritables lipômes, les enveloppes graisseuses des reins développées jusqu'à former d'énormes tumeurs. Qu'ensuite la graisse diminue de nouveau, comme cela semble être le cas dans l'alcoolisme chronique, d'après l'opinion de Huss[3], et qu'une partie retienne sa graisse, par suite d'une irritation locale, cette partie apparaîtra comme un lipôme; mais en tout cas le tissu graisseux, en subissant un travail régressif, reste dans un état d'irritabilité. On n'a jusqu'à présent, à ce sujet, que peu de données certaines, quoiqu'une particularité du lipôme dirige spécialement les recherches dans ce sens: c'est le fait par lequel le lipôme se différencie tant de quelques autres tumeurs, par exemple de l'enchondrôme, à savoir qu'il se produit comparativement rarement dans l'enfance et qu'il se rencontre bien plus souvent chez les adultes ou les vieillards. Cette circonstance devait déjà suffire pour fonder la probabilité que la disposition est le plus souvent acquise. —

Nous avons maintenant encore quelques mots à ajouter rela-

[1] Murchison, *Edinb. med. Journ.*, 1857, juin.

[2] Phil. v. Walther, *Ueber die angebornen Fetthautgeschwülste und andere Bildungsfehler*. Landshut 1814.

[3] Magnus Huss, *Chronische Alkoholkrankheit*. Traduit du suédois par G. v. d. Busch. Stockh. et Leipz. 1852, p. 20.

tivement à l'histoire ultérieure du lipôme. Le tissu graisseux, en lui-même, est un tissu permanent; par conséquent, un lipôme peut exister aussi longtemps que le reste du tissu graisseux ou que l'individu. Mais le lipôme subit quelquefois certaines transformations. La plus favorable d'entre elles est la *régression spontanée*. Malheureusement celle-ci, si tant est même qu'elle arrive, n'est ordinairement que partielle; la tumeur diminue un peu de volume, mais elle ne disparaît pas. Les lipômes restent turgescents, même chez les phthisiques, où toute graisse disparaît, et l'on peut voir parfois très-nettement, notamment sur les lipômes polypeux (fig. 73) comment, dans leur pédicule, l'état hypertrophique du lipôme se continue avec l'état atrophique du pannicule.

Il arrive assez souvent dans ces lipômes qui proéminent fortement à la surface, qu'il se développe une série de processus irritatifs, d'abord dans la peau qui les recouvre, et plus tard dans la tumeur elle-même; ces accidents sont consécutifs à une masse d'insultes auxquelles la proéminence de la tumeur expose ces points, particulièrement par le frottement des vêtements et par le contact avec des objets extérieurs. Lorsque quelqu'un, par exemple, porte une semblable tumeur au siége sur lequel il faut constamment qu'il s'assoie, celle-ci subit une irritation plus forte que les parties environnantes; cette irritation peut s'accroître jusqu'à devenir une véritable inflammation, et il n'est pas rare de voir précisément ainsi un lipôme mou se transformer en une tumeur dure, dans laquelle les tractus de tissu connectif existant entre les lobules de graisse, s'épaississent et les différents lobules graisseux finissent par s'indurer aussi. Après l'*induration* peut se faire la crétification.

Pour ce qui est de la *crétification*, celle-ci revêt deux formes. Il se produit quelquefois une masse grumeleuse, sorte de mortier, résultat de la saponification de la graisse, de la combinaison des acides gras qui se sont formés avec la chaux et la soude, auxquelles s'ajoutent encore des phosphates terreux en grande quantité. Il n'est pas rare de voir dans ces cas, comme notamment Fürstenberg[1] l'a démontré chez les animaux, des cavités isolées qui sont remplies de graisse en partie liquide et

[1] Fürstenberg, *l. c.*, p. 58.

en partie saponifiée. D'autres fois, au contraire, il se fait une crétification plus condensée, plus ossiforme, d'une dureté et d'une densité considérables, dans laquelle cependant le microscope ne montre aucun corpuscule osseux. Cela est notamment le cas pour les lipômes durs, fibreux, et le plus souvent dans leurs parties externes qui sont exposées à des irritations fréquentes. J'ai cependant conservé dans notre collection une pièce remarquable[1] où un lipôme multilobulaire siégeant sur la petite courbure de l'estomac dans le petit épiploon, renferme des noyaux jaunâtres, très-durs, de forme ronde applatie, mesurant jusqu'à 1 1/2 pouce de diamètre. Ici la crétification s'étend dans toute l'épaisseur, tandis que dans le plus grand nombre des cas, ou bien elle est plus périphérique et forme une espèce de coque, ou bien elle pénètre dans l'intimité de la tumeur sous forme de tractus et figure le squelette interne du lipôme. La crétification marque naturellement un état stationnaire, parfois elle amène une diminution évidente de la tumeur.

D'autres fois il y a *ulcération*. Si l'on tient compte de la gêne que la tension fait éprouver à la circulation dans le tégument cutané et des atteintes extérieures auxquelles la peau est précisément le plus exposée, on comprend que les lipômes puissent devenir le siége d'ulcérations et, suivant les circonstances, de gangrène. Ces ulcérations revêtent aisément un caractère malin, et cela d'autant plus que l'on a affaire à la forme telangiectasique. L'affection peut alors devenir très-dangereuse par la sécrétion, l'hémorrhagie et la putréfaction qu'elle produit. Mais il n'en est pas moins fort douteux qu'un lipôme simple puisse jamais se transformer en une forme véritablement maligne, comme on l'a souvent prétendu; il faudrait alors que la tumeur n'ait pas été dans le principe un lipôme simple, mais bien une tumeur combinée. Les plus grands lipômes même n'inspirent d'inquiétudes que par les fâcheuses conditions de nutrition où ils sont, une fois que leur contenu se trouve exposé à l'air.

Il se forme quelquefois dans les lipômes des *abcès*[2], tout à

[1] Pièce n° 34 de l'année 1863.

[2] Michon, *Gaz. des hôp.*, 1846, janv. — Hébert, *Thèse sur l'inflammation du lipôme.* Paris 1849, p. 11. — Broca, *Bulletin de la Soc. anat. de Paris*, 1852, p. 234. — Birkett, *Guys Hospital Rep.*, 1851, p. 298. — Cpr. plus haut p. 97ʒ, note ʒ.

fait comme dans les fibrômes (p. 304). Ceux-ci occupent le centre de la tumeur et contiennent du pus ordinaire. Il faut bien en distinguer un autre cas; en effet, lorsque une tumeur de ce genre devient très-grosse et que les lobules graisseux ont acquis un volume très-considérable, il arrive que, par suite de la gêne de plus en plus grande de la circulation dans les différents lobules, le tissu se mortifie, absolument comme cela arrive dans les corps libres; il se fait ensuite un *ramollissement* (fig. 69 en *), les membranes des cellules disparaissent, la graisse devient libre et lorsque l'on incise la tumeur ainsi transformée, on tombe dans une cavité remplie d'huile. Dans certaines circonstances, cette forme peut donner lieu à une confusion avec d'autres tumeurs cystiques; on peut en particulier la confondre avec le meliceris et d'autres kystes graisseux, notamment avec les kystômes dermoïdes; seulement le ramollissement ne frappe d'ordinaire que des parties isolées de la tumeur et la masse principale reste intacte, de telle sorte que le diagnostic n'est pas trop difficile.

Enfin, je veux encore, au sujet d'une pièce de notre collection[1], mentionner un cas particulier qui donne quelquefois lieu à des erreurs; c'est lorsqu'il se développe une tumeur de ce genre aux dépens d'une formation adipeuse déterminée que l'on ne décrit d'ordinaire pas spécialement. Il existe dans la joue une masse graisseuse spéciale qui fait généralement une saillie moins marquée chez les adultes que chez les enfants, notamment chez les nouveau-nés, une masse de graisse qui part comme pédiculée de la fosse canine pour s'étendre dans l'épaisseur de la joue et que Heister (1741) et autres ont déjà décrite, mais que l'on oublie toujours de nouveau; on l'appelle *le corps gras de la joue*[2]. Ce corps, en se développant, donne quelquefois une tumeur lipomateuse, qui alors proémine à la joue, tantôt plus en avant, tantôt plus en arrière et qui, comme on peut le voir par l'exposé qu'a fait Bruns[3] de ces cas, a souvent été

[1] Pièce n° 122 de l'année 1861.

[2] Gehewe, *De corpusculo quodam adiposo in hominum genis obvio.* Diss. inaug. Dorpat. 1853.

[3] V. v. Bruns, *Handbuch der praktischen Chirurgie*, 2e partie, t. I, p. 146, 1134. — Cpr. Gant, *The Lancet*, 1856, vol. II, n° 23.

prise pour une tumeur de la parotide. Comme la tumeur repousse la parotide par derrière, il n'est quelquefois guère possible d'en distinguer la glande. Il s'ensuit que l'on peut très-facilement traiter une semblable production comme une tumeur parotidienne et, en en faisant l'extirpation, enlever même inutilement la parotide.

QUINZIÈME LEÇON.

(21 janvier 1863.)

Myxômes.

Différence des myxômes avec les kystes muqueux et les kystômes muqueux. Ils sont formés de tissu muqueux. Nature et lieu d'élection de celui-ci : cordon ombilial. Rapport avec les tissus connectifs et graisseux. Sa persistance dans le corps adulte, sa formation par la régression du tissu graisseux (métamorphose colloïde). Les rapports avec la névroglie et le périnèvre. Myxômes homologues et hétérologues. Conformation du liquide intercellulaire, des parties constituantes fibreuses et cellulaires.

Variétés : myxôme hyalin ou gélatineux, myxôme médullaire ou cellulaire, myxôme lipomatode, myxôme cystoïde, myxôme fibreux, myxôme cartilagineux, myxôme telangiectasique.

Terminologie ancienne : colloïde, collonema, sarcôme gélatineux ou hyalin, carcinôme colloïde ou gélatineux.

Le *myxôme des villosités du chorion* (môle hydatique). Description et théorie. Les villosités du chorion en sont le point de départ : hyperplasie du tissu muqueux préexistant. Rapport des cellules et des vaisseaux avec la prolifération. État du fruit : œuf vide, embryons atrophiques. Relation entre la maladie des villosités et la mort de l'embryon. Hyperplasie générale et partielle des villosités : myxôme placentaire. Rapport du môle hydatique à l'endométrite. *Myxôme placentaire fibreux partiel :* Tubercule et squirrhe du placenta. Hématôme, apoplexie et thrombose.

Myxômes congénitaux.

Myxômes des adultes : formes sous-cutanées et intermusculaires. Le myxôme de la cuisse. Myxômes polypeux du sein et des grandes lèvres. Myxôme du bassinet des reins. Myxôme des os.

Myxôme hétéroplastique : cerveau, moelle épinière, nerfs. Le *faux névrôme :* forme solide et cystoïde. *Glande mammaire :* cystosarcôme. Forme tubéreuse et diffuse. Le myxôme polypeux intra-canaliculaire : son apparition à l'extérieur. — Testicules, poumons, glandes salivaires.

Valeur des myxômes. Bénignité des formes hyperplasiques : troubles locaux, ulcération, récidive. Malignité des formes hétéroplasiques : le *névrôme malin*. Ulcération, multiplicité, métastase.

En suivant la série des tumeurs par prolifération, nous arrivons maintenant tout naturellement à celle qui consiste essentiellement en tissu muqueux, cet élément de la série de la substance connective apparenté aussi bien au tissu connectif qu'au tissu graisseux ; en effet, le tissu muqueux forme une

espèce particulière de tumeurs, comme le tissu graisseux forme les tumeurs graisseuses et le tissu connectif les tumeurs de tissu connectif. C'est pourquoi j'ai proposé[1] de les appeler *tumeurs du tissu muqueux* ou *tumeurs muqueuses, myxômes.*

Je dois, dès l'abord, prévenir l'erreur que l'on commettrait en confondant cette espèce avec les kystes muqueux (p. 229) et les kystômes muqueux, dans lesquels le mucus joue non pas le rôle de tissu, mais bien de produit sécrété. Dans le myxôme, le mucus est partie constituante de tissu; il appartient à la substance intercellulaire d'un tissu que ses conditions essentielles de structure rangent dans la grande série des substances connectives[2]. Il y a relativement très-peu de temps encore qu'il était en général impossible de reconnaître la véritable nature de ces tumeurs, parce que l'on n'avait pas une connaissance assez exacte de l'espèce particulière de tissu dont il s'agit ici. Le nom de tissu muqueux n'est pas nouveau, il est vrai; car déjà dans le siècle dernier une série d'auteurs l'ont employé pour exprimer en général les masses plus molles de tissu connectif: c'est ce que prouve notamment le livre de Bordeu[3], assez renommé de son temps. Seulement à mesure que se développait la doctrine du « tissu cellulaire », qui devint plus tard tissu connectif, l'idée de la nature homogène, muqueuse du tissu fut reléguée dans l'ombre au second plan, et l'on considéra les masses molles de tissu connectif soit comme une simple subdivision désignée par Kölliker[4] sous le nom de *tissu connectif gélatiniforme* ou *stelliforme*, soit comme un tissu connectif incomplétement développé, jeune; soit enfin comme un tissu vieux, mais non arrivé à maturité, comme un stade de développement du tissu connectif qui ne serait pas arrivé à une parfaite formation.

Ce n'est que lorsque mes recherches sur les différentes dispositions des tissus connectifs eurent fourni une certaine base, que mon attention se fixa sur cette substance; je fus frappé d'abord par cette particularité qu'elle renfermait de la mucine qui ne

[1] *Virchow's Archiv*, 1857, t. XI, p. 286. — *Path. cellul.*, p. 403.

[2] *Path. cellul.*, p. 40, 83.

[3] Théophile de Bordeu, *Recherches sur le tissu muqueux ou l'organe cellulaire.* Paris 1791.

[4] Kölliker, *Zeitschr. f. wiss. Zoologie*, 1849, t. I, p. 54, note. — *Würzburger Verhandl.*, 1851, t. III, p. 2.

se rencontre ailleurs que comme produit de sécrétion, et je découvris aussitôt un tissu présentant à un haut degré ce caractère, c'est le tissu du cordon ombilical appelé *gelée de Warthon*[1]. Celle-ci consiste en une accumulation relativement considérable de tissu muqueux, qui, par sa situation, représente exactement le tissu adipeux sous-cutané. On trouve encore du tissu muqueux très-développé en d'autres endroits, chez le fœtus; mais dans ses formes marquées il ne représente aucunement les premiers degrés de développement du tissu connectif; ce n'est pas un tissu connectif imparfait, mais bien le plus souvent le germe du tissu graisseux ultérieur : aussi pourrait-on plutôt l'appeler *tissu graisseux imparfait*. En effet, il se transforme, dans la plupart des cas, plus tard en tissu graisseux, soit que ses cellules se remplissent simplement de graisse, soit, comme je le disais dernièrement, qu'elles prolifèrent d'abord et forment ensuite des lobules de graisse. On ne peut cependant se contenter de comprendre le tissu muqueux dans le tissu adipeux; il est, à son égard, dans le même rapport que le cartilage à l'os, mais il a aussi la même individualité que le tissu cartilagineux ; aussi doit-il être distingué comme une espèce particulière de tissu[2].

Dans certains endroits la conformation primitive persiste jusqu'à un certain point, comme dans le *corps vitré* de l'œil, que j'ai démontré[3] appartenir à cette catégorie de tissu et être un tissu sous-cutané de par l'histoire de son développement. On en trouve aussi de petits amas dans l'intérieur des parois du cœur, notamment dans les valvules cardiaques[4]. Dans la plupart des points où il ne devient pas tissu graisseux, il s'atrophie plus tard, et ce n'est que dans les parties génitales externes qu'il passe à l'état de tissu sous-cutané lâche, plus analogue au tissu connectif (p. 385). Il faut, par suite, convenir qu'il existe en tout cas extrêmement peu de tissu muqueux dans un corps développé et bien nourri, même si l'on voulait rapprocher de ce tissu certaines muqueuses qui en diffèrent cependant en beaucoup de points.

[1] *Würzb. Verhandl.*, 1851, t. II, p. 160, 317. — *Virchow's Arch.*, 1853, t. V, p. 593.

[2] *Würzb. Verhandl.*, 1852, t. III, *Sitzungsber.*, p. V. — *Canstatt's Jahresbericht für 1852*, t. IV, p. 316. — *Virchow's Arch.*, 1859, t. XVI, p. 14.

[3] *Würzb. Verhandl.*, 1851, t. II, p. 317. — *Virchow's Arch.*, 1852, t. IV, p. 468 ; 1853, t. V, p. 278 ; 1854, t. VII, p. 561. — *Pathol. cellul.*, p. 86.

[4] Virchow, *Gesammelte Abhandlungen*, p. 509, cpr. p. 500.

Mais il arrive très-fréquemment que, de même que le tissu muqueux se transforme en tissu graisseux, *le tissu adipeux aussi*, sans qu'aucune maladie particulière survienne, *redevienne tissu muqueux*[1]. Cela arrive dans le cours de beaucoup de simples amaigrissements, parfois avec une extension telle que l'on rencontre les masses gélatiniformes de ce tissu sous forme d'une couche de mucus mou sans adhérence avec les parties voisines. Ces états ont été méconnus par la plupart des observateurs; on les a pris pour un simple *œdème* ou pour des transformations *colloïdes*. C'est ainsi que dans le tissu adipeux sous-péricardique à la surface du cœur, dans celui qui occupe le hile des reins, dans celui qui, dans le canal vertébral, est extérieur à la dure-mère, l'on voit, à la place des lobules graisseux jaunes, une substance transparente, gélatiniforme, tremblotante, qui renferme une proportion notable de mucus[2]. Mais ce phénomène est le plus manifeste dans la moelle des os longs, où toute la masse du tissu graisseux jaune se transforme parfois en un tissu gélatineux transparent[3]. Ici l'ancien tissu reparaît donc, et l'on peut, jusqu'à un certain point, dire d'après cela que *le tissu muqueux et le tissu graisseux sont des états parallèles du même tissu*, qui, suivant les circonstances, revêt l'une ou l'autre forme. On trouve conséquemment aussi, en beaucoup d'endroits, chez l'adulte, du tissu muqueux comme expression de l'amaigrissement; ce tissu peut devenir le point de départ d'une tumeur de tissu muqueux, tout aussi bien que le tissu adipeux ordinaire peut donner naissance à une tumeur de tissu adipeux. Ces formes ont donc en général un type homologue, et représentent des développements *hyperplasiques* partant du tissu muqueux existant.

Il en est tout autrement du développement *hétérologue*, parfois considérable, de tissu muqueux dans des points où nous n'en connaissons du reste pas à l'état normal et où il procède d'un autre tissu quelconque de la série des tissus connectifs. Sous ce rapport, je dois notamment fixer l'attention sur un point où

[1] *Virchow's Archiv*, t. XVI, p. 15.

[2] Schrant mentionne (*Good- en kwaadaardige geswellen*, Bl. 256) qu'Ali Cohen a décrit une couche colloïde dans le canal vertébral. Ce n'était évidemment rien autre que le tissu graisseux extra-méningé métamorphosé.

[3] Il faut probablement ranger ici une partie de ce que Gluge (*Atlas der path. Anat.*, livr. II) décrit comme ostéophyte gélatineux.

l'on peut être dans le doute pour savoir s'il s'agit d'une forme homologue ou hétérologue. Ce sont les *organes nerveux*. Partout, en effet, aussi bien dans les centres nerveux que dans les nerfs périphériques, il se trouve une substance interstitielle particulière, différente du tissu connectif et de ses équivalents. Elle atteint son développement maximum et le plus spécifique dans le cerveau et la moelle épinière, où je lui ai donné le nom de *névroglie*[1]. Mais elle se trouve aussi, quoique à un état plus condensé, entre les fibres primitives des nerfs périphériques[2], où Robin lui a donné le nom de *périnèvre*. Ce n'est pas du tissu muqueux dans le sens précis du mot, mais il s'en rapproche beaucoup. La nevroglie est une substance molle, facile à comprimer et à écraser; elle revêt en certains points, comme dans le calamus scriptorius, une structure des plus délicates et presque gélatiniforme. Elle est, particulièrement souvent, le siége du développement de véritable tissu muqueux pathologique. Alors il y a bien transformation dans le type; c'est un produit hétérologue, sans qu'il y ait, relativement, grande déviation de l'état normal. Il en est ici à peu près de même que lorsqu'il se produit de l'os dans un cartilage vrai ou du cartilage dans un os, ce qui est aussi, en soi, un phénomène hétérologue, sans qu'il y ait une hétérologie analogue à celle que nous connaissons dans les néoplasmes épithéliaux.

Toutes les tumeurs de tissu muqueux, que leur développement soit homologue ou hétérologue, leur forme hyperplasique ou hétéroplasique, ont, pour caractère commun, de se distinguer par une grande mollesse et par la sensation qu'elles donnent fréquemment de la fluctuation, comme si l'on avait affaire à un liquide librement épanché ou à une tumeur enkystée; à l'incision, elles montrent une consistance tantôt tout à fait gélatiniforme, tantôt un peu plus dense, mais d'autres fois, presque liquide; on peut, par la pression, amener, sur la surface de section, l'écoulement d'un liquide filant, semblable à du mucus ou à du blanc d'œuf ordinaire, soit tout à fait incolore, soit légèrement coloré en jaune.

Ce liquide se comporte chimiquement comme le mucus. Il con-

[1] *Gesammelte Abhandl.*, p. 890. — *Path. cellul.*, p. 232.
[2] *Pathol. cellul.*, p. 191, 234.

tient ordinairement une certaine proportion de corps albuminoïdes et se trouble par conséquent lors de l'addition des substances qui précipitent l'albumine ainsi que par l'ébullition. Mais ce qui le caractérise, c'est qu'à l'exemple de la gelée du cordon ombilical, il renferme une très-grande quantité de mucine que l'on peut aisément distinguer de l'albumine. Lorsque l'on opère la précipitation par l'alcool concentré, on obtient un précipité d'albumine que ne redissout pas l'addition d'eau, notamment lorsque l'alcool est resté longtemps en contact avec ce dépôt, tandis que le mucus, également précipité, se redissout et revient à l'état de dissolution ou d'imbibition. Les précipités que l'alcool produit dans le mucus, ne sont pas granuleux et floconneux comme ceux de l'albumine, mais bien filiformes et membraneux; il se forme comme un réseau à travers le liquide, de telle sorte que la coagulation a plus d'analogie avec celle de la fibrine et diffère essentiellement de celle des composés albuminoïdes ordinaires. Il est de plus très-facile de précipiter cette substance par l'addition d'acides organiques, et la coagulation se fait alors aussi sous forme de membranes. Le précipité ne se redissout pas dans un excès de ces acides, il se rétracte au contraire encore davantage, tandis qu'avec des acides minéraux, une petite quantité de ceux-ci produit un précipité qui se redissout dans un excès d'acide, sans qu'il soit nécessaire de chauffer, ce qui établit une différence importante avec les corps albuminoïdes. Le mucus possède encore beaucoup d'autres propriétés caractéristiques, mais celles qui précèdent sont déjà suffisantes. Seulement, on ne doit pas oublier que la substance muqueuse possède, à un degré extrême, le pouvoir de se gonfler; il suffit donc qu'il y en ait de très-faibles quantités pour donner de grandes masses de liquide filant ou même gélatiniforme. La netteté de la réaction chimique est, naturellement, jusqu'à un certain point, en rapport avec la quantité du mucus existant, et elle n'est pas toujours aussi évidente que quelques observateurs s'y seraient attendus[1].

Outre ce liquide, qui joue dans le tissu le rôle de liquide inter-

[1] Je ferai remarquer à cette occasion que d'après une observation de Kœberlé (G. Pfeiffer, *Étude anat. path. sur une tumeur du genre collonema*. Thèse de Strasbourg, 1858, p. 6) il semble aussi avoir rencontré une tumeur gélatiniforme qui, relativement aux réactions qu'elle a présentées, ressemble plus à la gelée des gaines tendineuses (cpr. p. 200) qu'à la mucine ordinaire.

cellulaire, il existe encore une certaine proportion de substance fondamentale fibreuse qui, dans certains cas, donne de la gélatine par la coction (ce qui indique un mélange de tissu connectif), mais qui dans d'autres cas résiste à l'influence de la coction et ne se comporte par conséquent pas comme les substances collagènes ordinaires. Ces fibres ou fibrilles ont l'aspect des fibrilles de tissu connectif, mais elles sont très-lâches et imbibées de part en part du liquide contenant la mucine.

La substance intercellulaire enveloppe des éléments cellulaires en quantité très-variable. Dans les formes les plus simples on voit des cellules fusiformes, stellaires ou arrondies, isolées; cela varie d'après les états de développement. Plus le tissu est jeune, plus il existe de cellules arrondies (corpuscules muqueux); plus il est ancien, plus il y en a de fusiformes et de stellaires, qui s'anastomosent entre elles et donnent lieu à une structure aréolaire, à un réseau dans les mailles duquel il n'est pas rare de voir encore persister ou même continuer à proliférer des éléments arrondis.

Aussi longtemps que les éléments cellulaires sont en petit nombre, l'ensemble du tissu reste transparent et ressemble dans le fait quelquefois parfaitement à la substance du corps vitré: *myxôme hyalin* ou *gélatineux*. Les éléments cellulaires devenant plus nombreux rendent la substance opaque, et lorsqu'elle renferme notamment un très-grand nombre de cellules, comme cela arrive quelquefois dans les cas où les cellules entrent en prolifération, la substance devient blanchâtre; elle prend même en quelques endroits l'aspect du tissu médullaire: *myxôme médullaire*. Si les cellules se chargent de graisse et finissent par se transformer en véritables cellules adipeuses, tandis que la substance intercellulaire gélatiniforme persiste néanmoins encore, la coupe prend un aspect tacheté ou marbré avec une teinte plus jaunâtre, qui peut, par place, passer au jaune blanchâtre franc: *myxôme lipomateux*. Mais la substance intercellulaire montre aussi très-souvent des différences plus prononcées. Il n'est pas rare de la trouver si molle et si mobile que le tissu ressemble presque à un vrai liquide, et que l'on croit avoir affaire non à une structure continue embrassant la masse entière, mais à une cavité ou à un kyste avec un contenu gélatiniforme. Les cel-

lules disparaissent aussi parfois, et donnent ainsi lieu à une véritable liquéfaction : *myxôme cystoïde*. D'autres fois, au contraire, la substance intercellulaire devient, par traînées ou dans des segments entiers, plus riche en éléments fibreux, qui peuvent à leur tour contenir des éléments élastiques; ainsi se forment des tractus fibreux résistants ou des réseaux à mailles, qui prennent de plus en plus l'aspect du tissu connectif condensé : *myxôme fibreux*. D'autres formes encore présentent des transitions aux structures cartilaginiformes, où la substance fondamentale se condense, les cellules s'enkystent et le tout prend plutôt l'aspect de l'enchondrôme : *myxôme cartilagineux*. A ces éléments s'ajoutent encore des vaisseaux très-nombreux et en même temps très-larges dans certains cas, de telle sorte que dans certaines portions de la tumeur ils donnent lieu à une conformation telangiectasique : *myxôme telangiectasique*.

C'est là ce qu'il y a de plus important à dire sur l'aspect extérieur de ce genre de tumeur. Il est certes extraordinaire que l'on n'ait pas, depuis longtemps déjà, décrit cette forme, en elle-même si caractéristique. Dans le fait, on l'a bien des fois distinguée; mais comme on ne connaissait pas le véritable type de son tissu, comme on ne pouvait se rendre compte de ses rapports avec le tissu muqueux normal, qui n'était pas reconnu comme tel, on en faisait tantôt des espèces particulières de tumeurs, tantôt des variétés particulières d'autres espèces de tumeurs.

C'est probablement à cette catégorie qu'appartient cette forme pour laquelle Lænnec a, le premier, proposé le nom de *colloïde*, car c'était précisément une tumeur, ou si l'on veut un tissu et non une simple substance, comme les observateurs ultérieurs l'ont ordinairement admis[1]. Il a choisi le nom de *colloïde*, parce que la consistance tremblotante, molle, gélatiniforme lui rappelait l'aspect de la colle à demi solidifiée. C'est encore ici que doit rentrer cette tumeur (p. 319) que Joh. Müller a décrite sous le nom de *tumeur gélatineuse* ou de *collonema*[2]. Dans les deux

[1] Andral, *Précis d'anatomie pathologique*, 1829, t. I, p. 439. — Schrant, *Good- en kwaadaartige geswellen*, Bl. 255. *Tijdschrift der Nederl. Maatschappij*, 1852, Jan., p. 8; July, p. 258.

[2] Müller, dans son *Archiv*, 1836. *Jahresbericht*, p. CCXIX. — Cpr. Frerichs, *Ueber Gallert- oder Colloidgeschwülste*. Götting. 1847, p. 13.

cas cités par lui et tirés de la collection de Pockels à Brunswick, il s'agissait dans l'un d'une tumeur cérébrale; l'autre pièce provenait d'un sein de femme. Seulement l'expression de collonema fut l'objet de nombreux malentendus[1], et on l'appliqua notamment à des fibrômes mous, à des mollusques etc. Müller lui-même contribua un peu à cette confusion, en ce qu'il mentionna et dessina plus tard cette même tumeur sous le nom de *sarcôme gélatiniforme*[2]. Il arriva ainsi que des tumeurs gélatineuses appartenant à cette espèce ont été décrites sous le nom de *sarcôme gélatineux* ou *hyalin*[3]. Il est possible et même probable, vu le silence que la plupart des auteurs, même spéciaux, ont gardé au sujet des tumeurs gélatineuses du cerveau, que certaines formes, que l'on regardait comme du cancer, appartiennent à cette espèce; cela s'explique en ce que, ainsi que nous le verrons en traitant du cancer, il en est une sous-espèce qui se rattache précisément à cette forme : le *cancer colloïde* ou *gélatineux*. Paget[4] enfin appelle tout simplement notre tumeur *fibro-cellulaire*.

Mais aucun de ces noms n'exprime entièrement ce qui doit l'être ici, et cela précisément parce qu'aucun d'eux n'a été très-nettement et exactement défini. C'est précisément pourquoi j'ai jugé nécessaire d'importer un nouveau nom et non pas d'en

[1] Müller dit : « La tumeur consiste en un tissu extrêmement mou, ressemblant à de la gelée, tremblotant au moindre mouvement. La substance fondamentale organique forme de rares faisceaux de fibres et de vaisseaux. La masse principale consiste en globules gris, qui sont en partie beaucoup plus gros que les globules sanguins. Des aiguilles cristallines sont répandues dans toute la tumeur. » Ces cristaux, qui étaient probablement des aiguilles de cholestérine ou de graisse, formaient, pour Müller, le caractère distinctif de la tumeur, ce qui dévia son attention de la vraie voie, car s'il eût examiné des pièces fraîches et non exclusivement des pièces ayant déjà séjourné dans l'alcool, il n'eût peut-être point vu du tout ces cristaux. J'ai déjà eu l'occasion de donner à ce sujet mon appréciation exacte (*Berliner geburtsh. Verhandl.*, 1848, t. III, p. 202). Pour ce qui est « de la matière animale non cristalisée » du collonema, la partie de la tumeur cérébrale, dissoute par la coction, ne précipitant pas par le tannin, l'alcool, les acides minéraux, l'acide acétique, le ferro-cyanure de potassium, l'alun, le sulfate de fer, l'acétate de plomb, le chlorure de mercure, se rapprochait surtout du principe de la salive (ptyaline) ou du soi-disant mucus des auteurs anglais; la décoction de la tumeur du sein, par contre, contenait très-peu de caséine. — Il résulte au moins de cette description que l'on n'a aucun droit d'appeler *collonema* les tumeurs ordinaires de tissu connectif donnant de la gélatine.

[2] Müller, *Ueber den feineren Bau* etc., tab. III, fig. 12 et 13.

[3] Rokitansky, *Lehrb. der pathol. Anat.* Wien 1855, t. I, p. 167. — A. Förster, *Lehrb. der allg. path. Anat.* Leipz. 1855, p. 224. — Senftleben, *Archiv für klinische Chirurgie*, t. I, p. 130.

[4] Paget, *Lect. on surg. path*, vol. II, p. 106.

restaurer un ancien, parce qu'il eût été difficile par là de mettre fin à la confusion qui existe. Aussi le nom de *tumeur muqueuse* (du tissu muqueux), de myxôme a-t-il rapidement été adopté dans la littérature, sans qu'il ait été nécessaire d'insister aucunement pour le faire admettre, circonstance qui montre au moins que ce nom répondait à un besoin. Il ne saurait donner lieu à de la confusion, comme le nom de *tumeur gélatineuse*, parce qu'il indique un corps chimique déterminé et qu'il repose sur une base histologique positive.

L'exemple le plus typique de la production des tumeurs de ce genre se trouve déjà dans le développement primitif du fœtus, dans les membranes de l'œuf. On pourrait bien objecter que cette forme appartient non pas à l'onkologie, mais à la tératologie. Mais précisément le *myxôme ordinaire du placenta* n'est pas seulement très-important comme tumeur muqueuse, mais aussi pour les tumeurs en général, et nous nous priverions d'un exemple des plus instructifs si nous voulions écarter cette forme. Je veux parler de celle que l'on décrit ordinairement sous le nom de *môle hydatique*, *vésiculaire*, *cystique*[1].

Cet état se rencontre presque sans exception dans l'œuf humain, lors d'un avortement, tandis qu'il est rare de l'observer quand l'accouchement arrive à terme; il a à peine été vu dans l'utérus même, car presque toutes les anciennes observations de ce genre[2] peuvent être autrement interprétées. On savait depuis longtemps[3] que l'œuf humain est, en général, très-disposé à la formation de môle, et les observations de môle vésiculaire chez le chien ne sont pas absolument convaincantes[4]. Le cas le plus or-

[1] L'expression de môle (μύλη) n'a été appliquée primitivement qu'à l'un des états compris aujourd'hui sous ce nom, au môle carnifié, *mola carnosa* (Galen., *De usu part.*, lib. 14, cap. 7; Aristoteles, *De generatione animantium*, lib. 4, cap. 7). La forme du môle hydatique, dont nous nous occupons ici, semble avoir été d'abord décrite par Ætius (*Tetrabibl.*, 4, serm., 4, c. 79) comme une espèce d'hydropisie de l'utérus; cependant Schenk de Grafenberg (*Observ. med. rarior.*, lib. IV. Francof. 1665, p. 620) la range déjà dans le chapitre des môles, et Tulpius (*Obs. med.* Amstel. 1652, p. 246) mentionne précisément que quelques auteurs l'appelaient môle aqueux.

[2] Schenk von Grafenberg, *l. c.*, p. 621-622. — Haller, *Elem. phys.*, t. VIII, lib. XXIX, § XXIII, p. 232.

[3] Aristoteles, *l. c.* (*Fünf Bücher von der Zeugung und Entwickelung der Thiere, übersetzt und erläutert von Aubert und Wimmer.* Leipz. 1860, p. 348). — Harder, *Apiarum.* Basil. 1687, p. 347.

[4] Morgagni, *De sedibus et causis morb.*, lib. III, epist. 48, art. 14 et 15. Il cite de plus Vallisneri.

dinaire chez l'homme est l'expulsion d'une grosse masse qui, au premier coup d'œil, ne semble consister qu'en un mélange de sang et de vésicules de grandeur très-variée. En enlevant les caillots sanguins, on voit les nombreuses vésicules réunies en grappes, de telle sorte que chaque vésicule a un pédicule et que les grosses vésicules donnent à leur tour, sur leur surface, insertion à de plus petites, également pédiculées et portant à leur tour de nouvelles vésicules. De grandes grappes de ces vésicules s'insèrent enfin, par de gros pédicules, au chorion quelquefois dans toute son étendue, souvent seulement à l'insertion placentaire.

Fig. 08.

L'idée que ces vésicules sont de véritables entozoaires, des vers cystoïdes, idée qui revient souvent chez les anciens helminthologues[1], est facilement renversée par le rapport organique indubitable de ces produits avec l'expansion membraneuse du chorion[2]. Dans le fait, du moment où l'on a appris à connaître les villosités placentaires, il était à peine encore douteux qu'il s'agit,

Fig. 80. Myxôme cystoïde multiple des villosités du chorion. Grandeur naturelle.

[1] Göze, *Versuch einer Naturgeschichte der Eingeweidewürmer thierischer Körper.* Blankenb. 1782, p. 196. — Bremser, *Ueber lebende Würmer im lebenden Menschen.* Wien 1819, p. 258. (Sur la feuille servant de titre se trouve toutefois figurée une grappe semblable parmi les pseudohelminthes.) — Gluge, *Atlas der path. Anat.* Jena 1848, livr. IV, p. 5.

[2] Marc. Malpighi, *Opera posthuma.* Amstel. 1698, p. 116, tab. XI, fig. 6. Cpr. les descriptions plus anciennes dans Stalpart van der Wiel. Obs. rar. Cent. 1, obs. 70 (tab. 5).

dans la formation des hydatides, de dégénérescence de ces villosités. Pendant longtemps, les meilleurs observateurs se sont prononcés en faveur de l'opinion de Ruysch[1], à savoir que les vésicules proviennent d'une transformation des vaisseaux. Seulement cette opinion n'avait d'importance qu'aussi longtemps qu'on ne connaissait dans les villosités, presque rien de plus que les vaisseaux; lorsque l'on en reconnut le parenchyme, on commença aussi à y chercher le siége des altérations. Grashuis[2] semble avoir le premier rapporté les vésicules au « tissu cellulaire »; les observateurs plus récents ont beaucoup hésité, à savoir s'ils devaient rapporter la dégénérescence au tissu même, à la tige des villosités ou à leur revêtement; et dans le premier cas, s'ils devaient regarder comme le point de départ de l'altération les éléments cellulaires plutôt que le tissu entier.

Velpeau[3] semble avoir été le premier qui se soit élevé contre la théorie de la nature vasculaire de ce produit; il démontra en même temps que les soi-disants hydatides ne sont pas des vésicules dans le sens ordinaire du mot, que l'état des villosités ressemble bien plus à une éponge imbibée de liquide. Il considérait par suite le tout plutôt comme un vice particulier de conformation. Joh. Müller[4] disait précisément n'y trouver aucun kyste, mais des grosseurs pleines. Gierse et H. Meckel[5] démontrèrent avec plus de précision qu'il existe une hypertrophie des villosités avec œdème; ils regardaient ce dernier comme secondaire et le comparaient à l'œdème vésiculeux ordinaire de l'anasarque. Heinrich Müller[6], au contraire, plaça le début de l'affection dans le revêtement externe des villosités, dans le soi-disant exochorion, qui s'épaissit et donne

[1] Fréd. Ruysch, *Advers. anat. prima*, p. 7; *Thes. anat.*, VI, nos 102-104, tab. V, fig. 3-6. — Alb. Haller, *Opuscula pathologica*. Laus. 1768, p. 130. — Wrisberg, *Nov. Comment.* Götting., t. IV, p. 73. — Ed. Sandifort, *Obs. anat. path.*, lib. II, cap. 3, p. 89, tab. VI. — Cruveilhier, *Atlas d'anat. path.*, 1829, livre I, pl. I et II; *Traité d'anat. path.*, t. III, p. 481. — Andral, *Précis d'anat. pathol.*, t. II, p. 733.

[2] J. Grashuis, *De natura, sede et origine hydatidum disquisitio*, p. 77 (cité dans Sandifort, *Obs. anat. pathol.*, lib. II, cap. III, p. 87, note *d*).

[3] Velpeau, *Revue médicale*, 1827, sept., p. 508. *Embryologie et ovologie de l'homme*, 1834, p. 18.

[4] Müller, dans son *Archiv*, 1843, p. 441, note.

[5] Gierse et H. Meckel, dans les *Berliner geburtshülfl. Verhandlungen*, 1847, t. II, p. 133.

[6] H. Müller, *Abhandlung über den Bau der Molen*. Würzburg 1847, p. 41, 46.

lieu à la formation, dans son intérieur, de cavités qui se recouvrent plus tard d'une couche fibreuse de l'endochorion. Mettenheimer[1] enfin chercha le point de départ des vésicules précisément dans une direction opposée, dans une transformation en kystes, des cellules contenues dans l'intérieur des villosités, et les excroissances de celles-ci étaient pour lui le point de départ de l'agencement ultérieur sous forme de grappe. Paget[2] se rallia à cette dernière opinion.

Les nombreuses contradictions que présentent ces données, s'expliquent, en grande partie, par la connaissance incomplète de la structure des villosités du chorion. J'ai démontré le premier que les villosités normales aussi bien que les villosités hypertrophiées du môle hydatique consistent en un prolongement du même tissu muqueux qui forme la gelée du cordon ombilical[3]. J'ai montré de plus, particulièrement en opposition avec les données de Goodsir et de Schröder van der Kolk, que les villosités ne sont formées que de deux parties essentielles, un revêtement épithélial (exochorion) et un substratum, un corps de tissu muqueux (endochorion), qui, non vascularisé d'abord, renferme plus tard des vaisseaux[4]. Quant aux proliférations de l'épithélium, telles que Heinr. Müller les regardait comme point de départ de la production des kystes, je les reconnus pour être l'expression régulière du début de tout développement, même normal; quelque temps après survient le développement, sous forme de bourgeon, du corps de la papille ou villosité. Seulement ce n'est que dans cette dernière partie et non dans l'épithélium que se passe la transformation particulière qui conduit à la production du môle.

Déjà d'anciens observateurs ont parlé de la possibilité de rencontrer aussi dans d'autres parties des enveloppes de l'œuf une semblable production cystique. Ruysch, particulièrement, décrit un cordon ombilical qui ressemblait à une chaîne de vésicules. J'ai vu moi-même des amas de petites vésicules sur le côté fœtal du placenta dans le voisinage de l'insertion du cordon

[1] Mettenheimer, dans *Müller's Archiv*, 1850, p. 424, tab. IX et X.
[2] Paget, *Lectures on surg. path.*, II, p. 64.
[3] *Würzburger Verhandl.*, 1851, t. II, p. 161.
[4] *Würzburger Verhandl.*, 1853, t. IV, p. 375. — *Gesammelte Abhandl.*, p. 784.

ombilical[1]. Il faut bien distinguer ces cas de ceux où la maladie se trouve en dehors de l'insertion placentaire, quoique dans les villosités du chorion. Dans le principe, l'œuf entier est garni de villosités, dont il ne continue à se développer, dans les conditions normales, que celles qui correspondent au placenta, tandis que les autres restent stationnaires ou suivent une marche régressive. Mais lorsqu'il se développe de très-bonne heure, c'est-à-dire dans le premier mois de la grossesse, un état pathologique, il arrive que toutes les villosités entrent en prolifération et deviennent hyperplasiques. D'ordinaire alors survient l'avortement, mais il peut aussi arriver que la prolifération progresse et que l'œuf entier soit garni d'« hydatides » tout à l'entour. D'autres fois au contraire, le placenta se développe normalement, mais un rameau quelconque de villosités, situé en dehors, devient « hydatique »[2]. Cela est, il est vrai, très-rare. Il est beaucoup plus ordinaire que la maladie se limite à la place occupée par le placenta, ou qu'elle ne frappe même, dans l'étendue de celle-ci, qu'un ou quelques cotylédons.

Dans tous ces cas, l'affection débute sous forme irritative, par une multiplication de noyaux et de cellules. Que les choses en restent à une simple hyperplasie, ou qu'il en résulte un état hydatique, dans l'un ou l'autre cas il n'est rien de plus ordinaire que de trouver des cellules isolées, munies d'espaces transparents, vésiculaires. Ce sont des cellules telles que je les ai décrites sous le nom de *physaliphores*[3]. On les rencontre aussi bien dans l'épithélium, comme le dit H. Müller, que dans le parenchyme des villosités, ainsi que l'ont montré Mettenheimer et Wedl[4]. Mais c'est avec raison que Schröder van der Kolk[5] a déjà remarqué qu'elles sont trop fréquentes pour être placées dans une certaine corrélation avec le môle vésiculaire, et Hewitt[6] a montré que l'accroissement réel des villosités a lieu en dehors de ces cel-

[1] Pièce n° 136 de l'année 1858.

[2] Michael, dans *Beale's Archives of medicine*, vol. I, p. 320, pl. XXX, fig. 4.

[3] *Path. cellul.*, p. 338, fig. 125.

[4] Wedl, *Grundzüge der pathologischen Histologie*. Wien 1854, p. 202, fig. 31 et 32.

[5] Schröder van der Kolk, *Waarnemingen over het maaksel van de menschelijke placenta*. Amsterd. 1851, p. 49, tab. V, fig. 26.

[6] Graily Hewitt, *Transactions of the obstetrical Society of London*, 1860, vol. I, p. 254.

lules. La marche du travail morbide répond en tout cas à ce que l'on a décrit en d'autres endroits comme métamorphose muqueuse de cellules, et je ne veux point nier que quelques cellules ne disparaissent de cette manière et ne puissent également se dissoudre en mucus. Mais d'autres fois, les cellules disparaissent par métamorphose graisseuse; d'autres fois enfin, elles persistent en grand nombre et la principale accumulation de mucus se fait dans la substance intercellulaire. Partout où la substance intercellulaire consiste, dans sa plus grande partie, en mucus, le tissu prend l'aspect d'une masse cystique, relativement liquide; là, au contraire, où persiste ou bien où se forme une grande quantité de parties fibreuses, l'apparence est plutôt celle d'une simple hypertrophie ou, plus exactement, d'une hyperplasie.

Ainsi se transforment les différentes villosités, du reste très-déliées, du placenta en véritables tumeurs, et il en résulte ordinairement un *myxôme multiple*, qu'on ne saurait mieux comparer qu'à certains condylômes de la peau extérieure ou à des tumeurs villeuses d'une membrane muqueuse. Une villosité dont le diamètre normal est peut-être à peine d'une demi-ligne, peut alors atteindre un demi-pouce et au delà de diamètre. Plus elle augmente de volume, plus elle revêt nettement le caractère du tissu muqueux. Elle devient gélatiniforme, claire, transparente et, lorsqu'on y fait une piqûre, il s'en écoule un liquide filant qui donne les réactions de la mucine. L'aspect vésiculaire dépend donc principalement de la délicatesse du tissu rempli de liquide, que l'on peut en quelque sorte comparer au parenchyme végétal délicat dans certains fruits, par exemple dans les grains de raisin lorsqu'ils sont arrivés à maturité parfaite et que la peau en est très-mince.

Ce développement n'est pas lié à l'existence de vaisseaux. Toutefois ceux-ci existent d'ordinaire lorsque la maladie ne se développe qu'à une période tardive de la grossesse; il arrive même quelquefois que les vésicules deviennent le siége d'un développement extraordinairement riche du réseau capillaire. Gierse et Meckel[1] ont distingué du môle hydatique, sous le nom d'*hydropisie du placenta*, cet état qui se lie facilement à l'anasarque du fœtus. Mais d'ordinaire les vaisseaux manquent, au moins dans

[1] *Berliner geburtshülfl. Verhandl.*, t. II, p. 161, tab. II, fig. 7; tab. III, fig. 10.

les œufs provenant des premiers mois de la grossesse, où se produit très-souvent en même temps *l'hydropisie de l'amnios* et où l'embryon même s'atrophie et meurt par suite de la maladie, ce qui suspend, par conséquent, toute circulation.

Cette condition de l'embryon a depuis longtemps fixé l'attention des médecins et elle mérite certes le plus grand intérêt. Déjà les anciens auteurs[1] connaissaient les soi-disants *œufs vides* (ova inania), dans lesquels il n'y avait aucune trace de fœtus. D'autres fois, on trouvait encore dans l'œuf un appendice se terminant parfois par des vésicules, comparable au cordon ombilical[2]. D'autres fois enfin, un cordon ombilical court, mais épais et vésiculeux, parfois aussi long, mais alors ordinairement variqueux, tenait, suspendu, un fœtus, qui tantôt semblait trop petit en comparaison avec la grandeur des membranes de l'œuf et avec la durée de la grossesse, tantôt présentait en outre toute espèce de difformités[3]. Il est évident que ces états, qui ne se lient cependant pas toujours avec un développement hydatique des villosités, représentent les degrés d'une seule et même lésion, qui va depuis les simples vices de conformation jusqu'à la destruction complète du fœtus et du cordon ombilical.

Ici se présente maintenant la question de savoir si l'altération des membranes de l'œuf est l'effet ou la cause de la destruction de l'embryon. La plupart des observateurs modernes se sont prononcés en faveur de la priorité de la maladie des membranes de l'œuf et regardent l'atteinte du fœtus comme secondaire et consécutive. Hewitt[4], au contraire, est revenu à l'ancienne opinion, réellement déjà émise par Aristote, à savoir que le fœtus meurt d'abord et qu'alors les membranes de l'œuf sont encore retenues dans l'utérus un certain temps, peut-être des mois et continuent

[1] La littérature dans Haller, *Elem. physiol.*, t. VIII, p. 65, et dans Sandifort, *Obs. path. anat.*, lib. II, p. 77. — Cpr. Ruysch, *Thes. anat.*, VI, nos 39-40, tab. I, fig. 4 et 5. — H. Müller, *l. c.*, p. 36. — Barnes, *British and foreign med. chir.* Review 1855, Jan., p. 169. — Hewitt, *l. c.*, p. 258, pl. I, fig. 1.

[2] Sandifort, *l. c.*, p. 79-81, tab. VI, fig. 3-4. — Wedl, *l. c.*, p. 206, fig. 33. — Otto, *Seltene Beobachtungen zur Anat., Phys. u. Path.*, livr. I. Breslau 1816, p. 136.

[3] Ruysch, *l. c.*, nos 45, 47, tab. II, fig. 3, 5; *Obs. anat. chir. Centuria.* Amst. 1691, p. 20, fig. 15. — Sandifort, *Obs.*, lib. III, p. 91, tab. VIII, fig. 4-5. — Wedl, *l. c.*, p. 207, fig. 34. — Cruveilhier, *Atlas d'anat. path.*, livr. I, pl. II, fig. 1. — Otto, *l. c.*, p. 135.

[4] Hewitt, *l. c.*, p. 258; *ibid.*, vol. II, p. 112.

à s'y développer isolément. Cela s'accorde avec la manière de voir de ceux qui croyaient que le placenta ou une partie de celui-ci pouvait, après l'expulsion de l'enfant, rester dans l'utérus et subir la dégénérescence cystique[1].

Cependant il est des raisons importantes qui sont contraires à cette théorie. Personne n'a montré, jusqu'à présent, la croissance continue du placenta retenu après la naissance de l'enfant. A l'occasion des hématômes, j'ai décrit des cas de ce genre, où les villosités se sont conservées intactes (p. 145) ; j'ai vu la même chose dans des grossesses extra-utérines, notamment dans un cas où je trouvai encore le placenta dans la cavité abdominale vingt-cinq ans après la fin de la grossesse[2]. Ruysch lui-même figure de soi-disants pseudo-môles qui, d'après son opinion, doivent être des gâteaux placentaires retenus et comprimés[3], et il croit qu'ils se produisent dans les avortements de fœtus de deux à quatre mois, tandis que pour les fœtus de sept mois ou davantage, les placentas retenus deviennent hydatiques. Haller a déjà opposé à cette opinion, ce que confirme l'observation de chaque jour, c'est que la dégénérescence hydatique survient même dans les produits d'une gestation de deux mois. D'autre part on rencontre dans la grossesse à sept mois, la même compression du placenta retenu que Ruysch dessine après une gestation de deux à quatre mois (voy. p. 143 et suiv., fig. 15 et 16). Morgagni a aussi fait remarquer avec beaucoup de justesse que l'on rencontre dans des grossesses jumellaires des môles hydatiques à côté de fœtus bien conformés et à terme, et que le môle peut n'être expulsé que quelque temps après l'enfant bien développé. Ainsi peut très-facilement naître la supposition que le môle provient de parties retenues du placenta normal, tandis qu'il coexistait cependant avec celui-ci.

Il est une autre circonstance encore, contraire à l'opinion de Hewitt, c'est que les états en question, du fœtus et du cordon ombilical, se rencontrent aussi bien dans les môles carnifiés ou sanguins que dans les môles hydatiques. Toutefois il n'est pas très-rare

[1] Ruysch, *Obs. anat. chir. Cent.*, obs. 28 et 33. Amst. 1691, p. 34 et 43. — Sandifort, *l. c.*, p. 81.

[2] *Würzb. Verhandl.*, 1850, t. I, p. 104. — *Gesammelte Abhandl.*, p. 790.

[3] Ruysch, *Obs. anat. chir. Cent.*, fig. 25-27. Il figure de simple caillots sanguins provenant de l'utérus dans ses fig. 28-29.

que, dans un même môle carnifié, quelques villosités soient en même temps myxomateuses[1]; mais il est incomparablement plus vraisemblable que la production du myxôme n'est pas le phénomène secondaire, mais bien l'hémorrhagie, qui produit le soi-disant môle carnifié. Car rien n'est plus ordinaire, dans la gestation de môles hydatiques, que des hémorrhagies persistant et continuant pendant des mois. Enfin, et c'est là un argument capital, il est des myxômes partiels du placenta chez des enfants bien développés, morts seulement dans les derniers mois de la grossesse. J'ai gardé une pièce remarquable de ce genre au musée de Würzbourg, et je puis, pour ce qui est des légers degrés au début, montrer toute une série d'œufs avortés. Ruysch avait déjà fait la même observation[2]. Ces cas ne sauraient être écartés par la considération que Hewitt emploie contre Michael, qu'une partie des villosités du chorion n'est pas comprise dans la formation du placenta, car j'ai vu des ramifications myxomateuses des villosités au milieu du placenta d'ailleurs normal.

Mais, comme l'affection est, dans son ensemble, de nature irritative, il est certes plus simple d'en chercher le point de départ dans une irritation transmise de l'une des faces utérines ou directement du sang de la mère. Un argument en faveur de cette opinion est notamment l'observation d'après laquelle certaines femmes accouchent plusieurs fois de suite de môles hydatiques, et que la caduque porte des traces évidentes d'épaississement inflammatoire, et même parfois, comme je l'ai vu, de petites excroissances polypeuses. Mais s'il existe une endométrite plus ou moins étendue, le développement des vaisseaux de la mère peut alors prendre, de bonne heure, une extension extraordinaire et la surface entière de l'œuf se trouver poussée, par une incitation plus forte, vers l'accroissement, tandis que ce mouvement de croissance n'occupe d'ordinaire que les endroits devant plus tard correspondre au placenta et qu'on appelle *decidua serotina*. Si l'accroissement des villosités est très-considérable à une époque où l'embryon est encore très-petit, si chacune d'elles donne lieu à une véritable tumeur, celle-ci acquerra aussi le caractère indépendant, parasitique qui distingue toute forma-

[1] Pièce n° 166 de l'année 1858, n° 203 de 1859, n° 179 de 1860.
[2] Ruysch, *Obs. anat. chir. Centuria*, obs. 38. Amst. 1691, p. 48, fig. 34.

tion de tumeur (p. 16, 102). Non-seulement alors les villosités enlèveront à l'embryon les matériaux de nutrition qu'elles devaient normalement lui transmettre et qu'elles consomment à présent en elles-mêmes, mais elles peuvent encore continuer à exister comme parties vivantes après que l'embryon lui-même est détruit. En effet, les petites dimensions de beaucoup d'embryons, relativement à la durée de la grossesse, me font regarder comme vraisemblable que les villosités continuent réellement à s'accroître encore après la mort de l'embryon. En tout cas, elles fournissent l'exemple le plus parfait d'une *tumeur véritablement parasitique, devenue étrangère même au corps de la mère, hétérologue, et cependant procédant de celui-ci.*

Ce caractère de la tumeur devient encore plus frappant dans les cas où les villosités se développent en de grosses tubérosités plus dures. Les débuts de cet état, que l'on désigne ordinairement comme une simple hypertrophie des villosités, ne sont pas rares dans l'œuf expulsé par avortement, et ils ont toujours eu pour moi ceci de particulièrement caractéristique, que je trouvai précisément, dans ces cas, l'épaississement inflammatoire le plus nettement accusé de la caduque (*endometritis decidua*). Je n'en ai vu qu'un seul cas arrivé à un degré avancé, mais aussi un cas des plus surprenants. Le docteur von Pelzer m'envoya en 1858 le placenta d'un enfant bien développé du reste, né dans le septième mois de la grossesse, après de violentes hémorrhagies. Sur ce placenta, au milieu du parenchyme villeux flottant, proéminait un certain nombre de nodosités lisses, arrondis et durs, qui formaient ensemble une tumeur ayant presque le volume d'un poing. Un examen plus attentif montra qu'un cotylédon, au milieu du placenta, normal du reste, s'était développé et formait une tumeur d'apparence hétérologue (fig. 81, *t*). L'augmentation de volume s'étendait à toutes les parties du cotylédon, car elle allait, d'une part, immédiatement jusqu'au chorion; d'autre part, les divisions secondaires et tertiaires en étaient également atteintes, de telle sorte que, sur les nodosités plus centrales ayant jusqu'à la grosseur d'un œuf de pigeon, s'inséraient de nouveau, par des pédicules épais ou minces, d'autres nodosités dont le volume allait depuis celui d'une noisette jusqu'à celui d'un grain de mil. L'examen microscopique apprit qu'il y avait

dans l'intérieur un grand nombre de vaisseaux assez gros et à parois épaisses, ce que révélait déjà l'aspect rouge des nodosités,

Fig. 81.

mais que la masse principale consistait en un tissu dense, aréolaire, rempli çà et là de cellules à noyaux rondes, et offrant la plus grande ressemblance avec les parties plus périphériques du cordon ombilical.

Il faut bien distinguer ce singulier état des nodosités de l'*hématôme*, qui se trouvent si souvent dans le placenta et sont causées par des thromboses partielles. Les anciens observateurs ont vu, à ce qu'il semble, maintes choses à ranger ici, et les ont décrites sous le nom de *tubercules* et de *squirrhes du placenta*[1]. Ces descriptions sont, il est vrai, tellement vagues, qu'il serait à peine possible de distinguer quels sont les cas qui appartiennent aux

Fig. 81. Myxôme fibreux d'un cotylédon placentaire *t*, auquel sont suspendues différentes nodosités plus petites, pédiculées et ramifiées. *f* le cordon ombilical, *c c* le chorion plissé et développé. *p* un cotylédon ordinaire, assez lisse à sa surface; *p'* un autre semblable, revêtu de la caduque épaissie. En *t* se trouve à nu la surface de la masse myxomateuse, sans revêtement de la caduque. Les points intermédiaires rugueux sont des villosités ordinaires, qui partent du cotylédon malade (pièce n° 133 de l'année 1858). Demi-grandeur.

[1] Troll, *De placentæ morbis*. Diss. inaug. Berol. 1835, p. 28, 89.

myxômes et ceux qui n'en sont pas. Aussi quelques observateurs modernes, en particulier Simpson[1], ont-ils considéré comme plus juste de rapporter les anciens cas à des caillots sanguins, notamment à des caillots condensés et décolorés, et beaucoup ont vu, en général, dans tous ces états, des apoplexies du placenta. Je ne nie pas qu'il ne se rencontre de véritable caillot hémorrhagique, notamment sur la face maternelle du placenta, mais j'ai déjà insisté sur ce que le cas ordinaire est une thrombose des sinus placentaires de la mère[2]. J'ai observé, notamment dans un cas de transposition des viscères[3], combien peut être grande la ressemblance de ces caillots, lorsqu'ils sont limités et multiples, avec la production du myxôme, telle qu'elle vient d'être décrite. Mais on ne pourra plus à présent regarder comme hématômes tous les cas de nodosités, même lorsque celles-ci sont rouges ou rougeâtres; et, quand même aussi de véritables tubercules et squirrhes peuvent à peine survenir dans le placenta, on n'en doit pas moins bien distinguer dans chaque cas s'il s'agit de masses coagulées ou de myxômes hyperplasiques[4].

Si de ces tumeurs muqueuses des enveloppes de l'œuf nous passons à celles du reste du corps, je n'ai que peu de chose à dire de ce qui est relatif aux formes congénitales. Je ne tiens toutefois pas pour invraisemblable que nous ne devions ranger ici certaines formes d'éléphantiasis circonscrite, notamment de l'éléphantiasis cystique (p. 315). Il ne faut du reste, pour cela, que l'arrêt de développement de quelques parties du tissu muqueux, comme je l'ai montré jadis pour la crête de nos poules domestiques[5]. Seulement on manque trop, sur ce sujet, de descriptions exactes, et je n'ai pas eu moi-même, dans ces derniers temps, occasion de pousser cette étude plus loin. Mais les observations de C. O. Weber[6], qui a examiné trois fois des

[1] James Y. Simpson, *Obstetric memoirs and contributions*. Edinb. 1856, vol. II, p. 409.

[2] *Gesammelte Abhandlungen*, p. 599.

[3] *Virchow's Archiv*, t. XXII, p. 481. Pièce n° 116 *b* de l'année 1861.

[4] Je dois à cette occasion rappeler que parfois des jumeaux incomplétement développés, fixés par un court pédicule de cordon ombilical, sous la forme de ce que l'on appelle *anides*, peuvent être aisément pris pour des masses myxomateuses. Cpr. les cas de Ramsbotham, *Transact. of the London Path. Society*, vol. II, p. 87.

[5] *Würzburger Verhandl.*, t. II, p. 318.

[6] Weber, *Chirurgische Erfahrungen*, p. 388.

myxômes extirpés sur des enfants de la cicatrice ombilicale, me semblent d'un intérêt tout particulier. Schuh[1] extirpa un collonéma congénital chez un enfant âgé de cinq mois, dans la région de l'angle du maxillaire inférieur et de la parotide.

Les tumeurs muqueuses sont relativement rares chez les adultes, même dans la graisse atrophiée et revenue à l'état de tissu muqueux. Elles se présentent cependant quelquefois avec des dimensions extraordinaires et prennent une importance des plus grandes. Depuis que j'ai, il n'y a pas longtemps, appris à distinguer cette forme, d'autres observateurs[2] en ont déjà aussi publié un certain nombre de cas nouveaux, et l'on peut bien s'attendre à les voir s'augmenter considérablement par la suite. Seulement on ne doit pas, comme Billroth[3], comprendre le goître, le colloïde de l'ovaire et le sarcôme gélatineux dans cette catégorie, ni en général dans la même catégorie. La plus grande difficulté se présente quand il s'agit d'en séparer le sarcôme gélatineux ou muqueux ; on doit s'en tenir à n'appeler *myxôme* que ce qui reproduit réellement des formes connues du tissu muqueux.

Les tumeurs muqueuses que j'ai vues moi-même le plus souvent provenaient d'endroits où préexistaient d'épaisses couches de graisse ou de masses très-lâches de tissu connectif, notamment à la cuisse, au dos, à la main et aux joues. La disposition la plus marquée semble exister dans la cuisse; car non-seulement j'ai examiné cinq fois de grosses tumeurs qui s'étaient développées dans cette région, mais c'est aussi à celles-ci que se rapportent la plupart des autres observations, notamment celles de Förster, Kœberlé, Beck et une de celles de Weber. Il en est encore de même pour trois anciens cas de Gluge, qui sont décrits comme lipôme colloïde[4]; pour quatre autres tumeurs données

[1] Schuh, *Pseudoplasmen*, 1854, p. 252.

[2] A. Förster, *Virchow's Archiv*, t. XII, p. 207. — B. Beck, *Klinische Beiträge zur Histologie u. Therapie der Pseudoplasmen*. Freib. 1857, p. 14. — Senftleben, *Virchow's Archiv*, t. XV, p. 339. — Billroth, *Virchow's Archiv*, t. XII, p. 358. *Die Eintheilung, Diagnostik und Prognostik der Geschwülste*. Berl. 1859, p. 57. — C. O. Weber, *Chirurgische Erfahrungen und Untersuchungen*, 1859, p. 388. — E. Neumann, *Virchow's Archiv*, t. XXIV, p. 316.

[3] Billroth, *Eintheilung u. s. w. der Geschwülste*, p. 18.

[4] Gluge, *Anat. mikrosk. Untersuchungen*. Minden 1838, livr. I, p. 131, 132, 134. *Atlas der pathol. Anat.*, livr. VIII, tab. I, fig. 3-5.

par Paget[1] comme fibro-cellulaires, probablement une de Blasius[2] comme collonema, une de Lebert[3] et une de Verneuil[4] comme colloïdes. Toutes ont aussi cela de commun qu'elles présentent, jusqu'à un certain point, un retour du tissu muqueux au tissu graisseux, c'est-à-dire que les cellules s'emplissent d'une forte quantité de graisse. Le premier cas de ce genre que je rencontrai fut celui d'un vigneron d'Ochsenfurt, âgé de soixante-huit ans, qui entra en mars 1855 à l'hôpital Julius à Würzbourg pour une tumeur du volume d'un poing occupant la cuisse droite; il en ressortit bientôt après. La tumeur s'accrut alors très-rapidement, s'ouvrit, donna lieu à un écoulement abondant de sang et de sanie, devint plus volumineuse qu'une tête d'adulte et finit par peser, en décembre, à la mort du sujet, 5 à 6 kilogr. La coupe montrait de nombreux lobules allant jusqu'à la grosseur d'un œuf de pigeon, de consistance très-molle, de telle sorte que je crus d'abord avoir affaire à une tumeur des glandes lymphatiques. Quelques lobes étaient entièrement gélatiniformes, transparents, jaunâtres, tremblotant; d'autres avaient l'aspect d'un réseau à mailles, opaque, blanc-jaunâtre; beaucoup renfermaient de gros et nombreux vaisseaux, de façon à ressembler presque à du tissu caverneux. L'examen plus approfondi montra que les endroits gélatiniformes consistaient entièrement en tissu muqueux, tandis que les points jaunes laissaient voir au contraire une abondante formation de cellules adipeuses[5].

Les cas que j'ai examinés plus tard présentaient également tous une structure lobulaire remarquable. Une tumeur, extirpée par M. Wilms, renfermait tant de graisse que l'on eût pu, presque avec autant de raison, l'appeler *un lipôme myxomateux*[6]. Une autre, de beaucoup plus volumineuse qu'une tête d'adulte, était tellement vascularisée, qu'elle ressemblait presque entièrement à une production caverneuse[7]. Une quatrième, opérée par

[1] Paget, *Lect.*, II, p. 110, 117, 118 (cas de Lawrence, Stanley, Hunter et Skey).
[2] Blasius, *Deutsche Klinik*, 1852, n° 28.
[3] Lebert, *Physiol. pathologique*, t. II, p. 203.
[4] Verneuil, *Bullet. de la Soc. anat.*, 1852, p. 414.
[5] Virchow, *Untersuchungen über die Entwickelung des Schädelgrundes*. Berlin 1857, p. 49.
[6] Pièce n° 125 de l'année 1857.
[7] Pièce n° 183 *a* de l'année 1857.

M. Berend, avait une structure des plus délicates et était presque exclusivement formée de mucus. Elle consistait en lobes

Fig. 82.

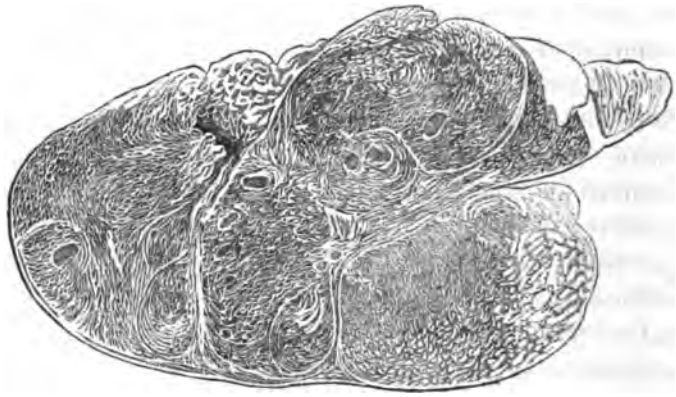

très-inégaux, qui étaient maintenus entre eux par un tissu intermédiaire mou et laissaient reconnaître dans leur intérieur une disposition à mailles blanchâtres plus ou moins grosses. Cette dernière était en grande partie due à la formation excessive de cellules de graisse suivant certaines traînées (fig. 82). Un cinquième exemple de myxôme[1] demi-fibreux et demi-cystique-hémorrhagique a mis cinq ans à acquérir la grosseur du poing sur la cuisse d'une femme âgée de trente ans.

Il est une autre région, celle du cou, qui est, à ce qu'il semble, assez souvent le siége de ce genre de productions, en particulier aux environs de l'angle de la mâchoire[2]; je trouve encore des cas de l'avant-bras[3], du siége[4], de la lèvre inférieure[5] et de l'orbite[6]. Ce sont assez souvent des formes compliquées.

Fig. 82. Myxôme lipomateux aréolaire de la cuisse. Les points blanchâtres en haut et à droite sont presque entièrement lipomateux, les autres plutôt muqueux. Le tout forme de gros lobes, avec de fortes cloisons (pièce n° 161 de l'année 1861). Le dessin reproduit en grandeur naturelle une partie de la tumeur, qui avait la grosseur d'une tête d'adulte.

[1] Pièce n° 1250 de l'année 1853.

[2] Gluge, *Atlas*, livr. XVII, tab. II, fig. 1-4 (*lipoma colloides*). — W. Adams, *Transact. of the London Path. Soc.*, vol. I, p. 344 (*Colloidkrebs*). — Haynes Walton, *ibid*, p. 340 (*Colloid*). — Schuh, voir plus haut p. 416.

[3] Paget, *Lect.*, II, p. 110 (cas de Gay).

[4] Delore, *Revue méd.*, 1855, juin.

[5] Frerichs, *l. c.*, p. 15.

[6] Paget, *Lect.*, II, p. 118.

notamment avec l'enchondrôme et le chondrôme ostéoïde, ainsi que je l'exposerai plus au long dans le chapitre suivant.

Il n'est pas rare de trouver le point de départ de ces tumeurs situé très-profondement, sous-aponévrotique ou même intra-musculaire. Cependant on en rencontre souvent aussi dont le siége est simplement sous-cutané. Comme elles se développent tantôt très-lentement, tantôt avec rapidité lorsqu'elles sont très-richement vascularisées, elles proéminent au-dessus du tissu sous-cutané ou entre les muscles, font peu à peu saillie à l'extérieur et forment de grosses protubérances arrondies qui rappellent, lorsqu'elles sont plus molles, les lipômes ou même les kystes, et lorsqu'elles sont dures, les tumeurs fibreuses. Si elles occupent un endroit où la peau n'est pas mobile, il peut arriver que la tumeur, proéminant peu à peu, atteigne la surface et finisse même par revêtir la forme d'une tumeur polypeuse. J'ai rencontré l'exemple le plus curieux de ce genre sur *le sein d'une femme*. Le myxôme s'était développé en deux ans chez une paysanne de vingt et un ans, juste à côté du mamelon gauche, où il avait eu pour point de départ une saillie verruqueuse; il formait, lors de l'extirpation par M. Vogelsang, de Minden, une tumeur de la grosseur du poing d'un petit enfant, qui pendait à la peau du sein[1]. J'ai reçu de M. Hoogeweg, de Gumbinnen, une pièce identique qui a été enlevée de la *grande lèvre* chez une femme enceinte (fig. 83). Elle était surtout remarquable par ce que la tumeur fixée par un pédicule assez

Fig. 83.

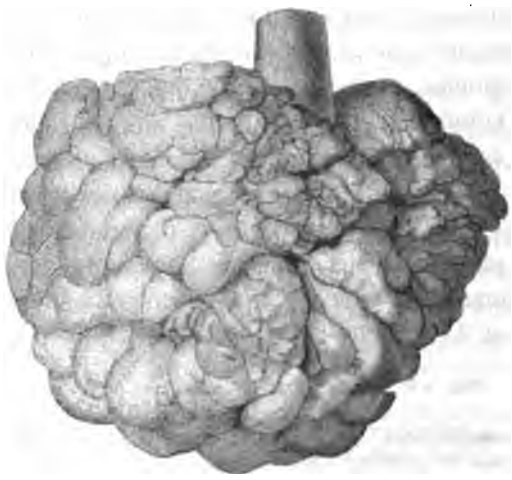

Fig. 83. Myxôme polypeux botryoïde (βότρυς, grappe) de la grande lèvre (pièce n° 100 de l'année 1857). A peu près grandeur naturelle.

[1] Pièce n° 65 de l'année 1860.

mince présentait extérieurement une masse de lobes transparents, semblables à des grains de raisin[1]. Ces cas s'accordent avec les observations de Paget[2] et avec celles de Blasius, qui prétend avoir vu le plus souvent le collonema occuper le sein, les grandes lèvres et le scrotum.

Il se produit quelquefois aussi des tumeurs analogues dans des parties internes, notamment dans des endroits, comme au bassinet du rein, où existe normalement du tissu graisseux, qui possède une grande disposition à se transformer en tissu muqueux. Les formes *épipéritonéales*[3], très-profondément situées, méritent une attention particulière, surtout à cause du danger qu'il y aurait à les opérer.

On rencontre dans les *os* les myxômes les plus variés. C'est particulièrement dans les maxillaires qu'il se développe souvent des tumeurs très-considérables de ce genre[4]. De ce nombre sont évidemment beaucoup de cas de soi-disant sarcôme gélatineux et d'ostéostéatôme; peu d'auteurs ont été aussi prudents que Stanley[5], qui parle simplement de tumeurs des os formées d'une substance gélatineuse molle. Mais il est très-difficile de tracer des limites précises à ces tumeurs, qui présentent énormément de formes transitoires et compliquées. Les myxômes cartilagineux en particulier se confondent tellement avec les enchondrômes mous, qu'il ne dépend parfois que de la volonté de l'observateur de décider où devra être rangé chaque cas particulier. J'ai décrit, il y a longtemps, une tumeur de ce genre provenant de la phalange d'un doigt, qui se rapprochait du myxôme, en ce que les cellules n'étaient nulle part enveloppées de capsules[6]; Valentin et Richard Volkmann[7] ont cité des

[1] *Berliner geburtshülfl. Verhandl.*, 1857, livr. X, p. 198.

[2] Paget, *Lect.*, II, p. 112, 115.

[3] Santesson, *Förhandlingar vid Svenska Läkare-Sällskapet Sammankomster*. Stockh. 1854, p. 12. Hygiea 1855, avril, p. 225. — Langenbeck, *Archiv f. klin. Chir.*, t. I, p. 105.

[4] G. Valentin, *Repert. für Anat. und Phys.*, 1837, t. II, p. 275. — Heyfelder, *Virchow's Archiv*, t. XI, p. 520. — Billroth, *Beiträge zur pathol. Histologie*. Berlin 1858. p. 94. *Deutsche Klinik*, 1855. — Erichsen, *St. Petersburger med. Zeitschrift*, t. I. livr. 11, tab. VI.

[5] Stanley, *Diseases of the bones*, p. 181.

[6] *Virchow's Archiv*, t. V, p. 240.

[7] Valentin, *l. c.*, p. 277. — R. Volkmann, *Deutsche Klinik*, 1855, n° 51.

exemples parfaits de la forme appartenant plutôt à l'enchondrôme. Je reviendrai sur cette espèce de tumeur compliquée à l'occasion des enchondrômes, où les transitions et les mélanges de ce genre sont, dans les parties molles, encore beaucoup plus fréquents et plus importants.

Le myxôme pur des os est une tumeur molle, facile à écraser, qui procède ordinairement de la substance interne et produit, à mesure qu'elle grandit, des saillies de l'os, qui ont encore au début une enveloppe dure, mais perdent celle-ci plus tard et s'accroissent alors sous forme de masses molles. Çà et là se trouvent encore, dans l'intérieur des nodosités composées pour la plupart de plusieurs lobes, quelques restes du tissu antérieur sous forme de trabécules, de réseaux etc. L'aspect de la tumeur est de coloration gris clair, blanchâtre ou jaune pâle, comme la chair des huîtres ou le disque gélatineux des méduses[1]; les vaisseaux s'y trouvent en quantité très-variable et donnent, suivant les circonstances, à la tumeur une coloration rose clair ou rouge foncé.

Le point de départ ordinaire semble en être la moelle, qui consiste si souvent en tissu muqueux (p. 397). Mais je ne suis pas en état de prouver que cela est chaque fois le cas, et notamment pas que l'os est absorbé uniquement par le fait de la croissance de la tumeur; peut-être s'agit-il aussi dans quelques cas de développement hétéroplasique[2] procédant du tissu osseux ou du périoste, et en poussant plus loin l'examen, peut-être verra-t-on que le myxôme possède aussi sous ce rapport une proche parenté avec l'enchondrôme. Il faut en tous cas se garder de ranger dans la catégorie des myxômes les ostéômes spongieux avec moelle muqueuse, ce qui sera plus tard l'objet de développements plus précis encore de ma part.

La catégorie des myxômes *hétéroplasiques* est comparativement, en tant qu'on peut en juger jusqu'à présent, la plus fréquente, et ce sont ici, comme je l'ai déjà mentionné (p. 399),

[1] *Virchow's Archiv*, 1854, t. VII, p. 558.

[2] Cpr. le cas de Bickersteth dans Paget, *Lectures*, II, p. 187, comme celui de Denonvilliers, où une tumeur de la cuisse pesant environ 10 kilogr. était extérieurement en connexion avec l'os et ne s'en rencontrait pas moins cependant aussi à l'intérieur de celui-ci (Topinard, *Bullet. de la soc. anat.*, 1857, p. 82).

notamment la névroglie et le périnèvre dans lesquels ils se développent le plus souvent. Une partie assez considérable, en particulier des *tumeurs du cerveau*, appartient à cette catégorie, et, d'après mes observations, ce sont notamment celles des hémisphères cérébraux. Elles forment des productions molles[1], qui se développent jusqu'à donner des tumeurs considérables, atteignant la grosseur du poing d'un adulte ou encore au delà ; elles ont souvent une texture si délicate, transparente, gélatiniforme, qu'elles ressemblent tout à fait à un kyste ; elles acquièrent même dans certaines circonstances un caractère réellement cystique, en ce qu'en certains endroits les cellules s'atrophient, la substance fondamentale se liquéfie, et il se forme des cavités remplies d'un liquide muqueux. C'est à cette catégorie qu'appartiennent : un cas décrit et dessiné par Joh. Müller[2], l'observation d'E. Wagner[3], comme probablement une de celles de Rokitansky[4] et peut-être une de Leubuscher[5]. On pourrait ici aussi admettre, parfois du moins, un développement congénital. On peut à peine expliquer autrement une pièce de notre collection[6], où un kysto-myxôme considérable du lobe antérieur est en rapport direct de continuité avec une tumeur osseuse du frontal.

On rencontre aussi des formes semblables dans les membranes-enveloppes de l'axe cérébro-spinal. Rokitansky cite un collonema fibreux de la dure-mère autour du trou acoustique. Dans un cas[7] provenant de l'arachnoïde spinale, que j'ai examiné (fig. 84), le myxôme avait, par la compression qu'il exerçait, amené la paralysie des extrémités. Levrat-Perroton[8] a décrit une tumeur colloïde du quatrième ventricule, qui devait, selon lui, avoir eu pour point de départ le plexus choroïde et avoir causé la glycosurie.

[1] Pièce n° 129 de l'année 1861.

[2] Joh. Müller, dans son *Archiv*, 1836. *Jahresber.*, p. CCXIX. *Ueber den feineren Bau der Geschwülste*, tab. III, fig. 12-13.

[3] E. Wagner, *Virchow's Archiv*, t. VIII, p. 532.

[4] Rokitansky, *Pathol. Anat.*, 1855, t. I, p. 167.

[5] Leubuscher, *Virchow's Archiv*, t. XIII, p. 494.

[6] Pièce n° 129 de l'année 1860.

[7] *Annalen des Charité-Krankenhauses zu Berlin*, t. IX, livr. 2, p. 151.

[8] Levrat-Perroton, *Quelques considérations sur un cas de glycosurie*. Thèse de Paris, 1859, p. 14.

Dans les nerfs périphériques, la tumeur ne part ordinairement pas du névrilème, de l'enveloppe des nerfs, mais de la substance interstitielle, du périnèvre, et se présente sous la forme appelée *névrôme*. Nous verrons plus tard que le névrôme, dans le sens précis du mot, est quelque chose de différent. Il s'agit ici d'un *faux névrôme*, mais qui apparaît sous des formes tout à fait semblables à celles des névrômes véritables; le nerf qui en est atteint présente en un endroit un gonflement fusiforme, sphérique ou noueux. J'ai vu de remarquables exemples de ce genre sur le nerf optique dans l'intérieur de l'orbite[1] et sur un rameau superficiel du nerf maxillaire inférieur[2]. La structure est d'ordinaire lobée, mais les différents lobes peu délimités et le tout de consistance transparente, souvent gélatiniforme. La disposition réticulée des parties

Fig. 84.

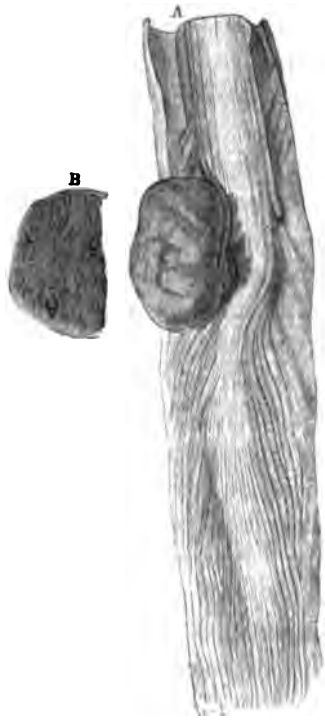

[1] Extirpé par M. de Gräfe en 1863. Cpr. le cas de Breschet dans Gluge, *Anat. mikr. Unters.*, II, p. 133.

[2] Pièce n° 1209. *Virchow's Arch.*, t. XIII, p. 262.

Fig. 84. Myxôme fibreux cystoïde provenant du canal vertébral. *A* le sac ouvert de la dure-mère spinale avec la moelle, qui est comprimée et atrophiée juste au-dessus du renflement lombaire. L'apparence de cette partie était gélatiniforme et le microscope y montrait des fibres nerveuses sans moelle et la dégénérescence graisseuse des cellules de la névroglie. Le volume de la tumeur excède celui d'une noisette; la surface en est quelque peu inégale; elle adhère tout autour à la pie-mère et aux racines nerveuses; ses adhérences sont particulièrement fortes avec la dure-mère à la hauteur des dizième et onzième vertèbres dorsales, de telle sorte que son point de départ n'est pas nettement reconnaissable. La moelle seule n'a pas pris part à ce développement. Sur la coupe *B* on distingue un noyau solide, blanchâtre, çà et là jaunâtre, d'où partent, en rayonnant, d'épais tractus, qui vont se perdre dans une couche corticale assez condensée. Entre ces tractus se trouve un tractus gris gélatiniforme et des excavations renfermant un liquide muqueux. Çà et là se trouvent des endroits rouges, dans lesquels le microscope montre de petites artères à parois épaisses et dilatées sous forme anévrysmatique; dans d'autres points il y a de petits amas de pigment granulé jaune et brun. Le microscope montre dans les endroits résistants des tractus fibreux infiltrés de mucus, avec de nombreuses cellules rondes à noyau, qui sont évidemment en voie de prolifération; çà et là des

cellulaires apparaît quelquefois d'une manière admirable à l'examen microscopique. D'autres fois c'est précisément la forme la plus parfaite du myxôme lipomateux[1]. En tout cas la consistance est comparativement molle, et de là peut très-facilement naître l'idée que l'on a affaire à une production cystique, tandis qu'en l'incisant on trouve une tumeur pleine, solide. J'ai moi-même une fois pris pour un hygrôme et ponctionné avec un trocart une tumeur de ce genre, qui était parfaitement indolore et siégeait à la jambe; mais comme il ne s'en écoula pas de liquide et que j'en entrepris l'extirpation, je reconnus qu'elle siégeait sur le nerf péronnier. Je réussis à conserver celui-ci, et la guérison se fit heureusement.

Une série de cas ont été rangés autrefois dans la littérature sous le nom de *névrôme cystique*[2]. Ils appartiennent probablement pour la plupart aux myxômes. Mais comme dans le fait la substance peut se liquéfier et revêtir la forme cystique dans les gros myxômes du cerveau, je ne regarde pas comme impossible qu'il se forme aussi de véritables cavités lorsque la tumeur occupe un nerf. Mais la formation de cavité n'est probablement qu'apparente dans la plupart des cas et causée par l'existence de points qui donnent au toucher extérieur la sensation d'un corps mou, laissent écouler du liquide à l'incision et montrent alors une cavité ou tout au moins une dépression. C'est ainsi que M. Wilms avait extirpé un névrôme du nerf radial, qui avait une forme ovale allongée, presque fusiforme, et donnait extérieurement une fluctuation si manifeste et avait en même temps une surface tellement mamelonnée et transparente dans certains points, que l'on devait s'attendre positivement à y trouver des kystes. Après que l'on eut fait une coupe à travers la pièce durcie dans l'acide chromique (fig. 85), on voyait bien un grand nombre de mailles circonscrivant des espaces plus ou moins grands, remplis

points présentent aussi une métamorphose graisseuse avancée. Les masses gélatiniformes sont pauvres en cellules et presque entièrement formées par la substance fondamentale muqueuse. Le tout est extérieurement compris dans une enveloppe résistante, richement vascularisée, se continuant avec l'arachnoïde (pièce n° 111 de l'année 1861). Grandeur naturelle.

[1] *Virchow's Arch.*, t. XI, p. 281. — Schnyder, *Schweizer Monatsschrift für praktische Medicin*, 1859, n° 4.

[2] Houel, dans les *Mém. de la Soc. de chir. de Paris*, t. III, p. 259.

de masses gélatiniformes, mais sans cavités véritables; le tissu, au contraire, avait conservé toute sa continuité. —

Une forme, paraissant encore plus hétéroplasique, se développe dans les organes glandulaires aux dépens du tissu connectif interstitiel, qui possède du reste une tendance beaucoup plus marquée à produire des fibrômes que des myxômes. Le premier de ces organes est *le sein chez la femme*. Il s'y développe un myxôme, que l'on range comparativement le plus fréquemment dans la série des sarcômes et qui représente notamment une forme capitale du soi-disant *cystosarcôme*. J. Müller avait déjà connaissance d'un cas de ce genre dans sa première publication sur le collonema; Rokitansky en rapporte deux analogues sous le même nom; E. Neumann en a décrit un troisième comme myxôme lipomateux. On ne saurait naturellement, dans l'ancienne littérature, assigner jusqu'à quel point l'on peut faire rentrer ici les différentes observations; mais je ne crois point tomber à faux en regardant comme myxômes les cas de fibrocolloïde dans Lebert[1] et ceux de cystosarcôme phyllode dans Mettenheimer[2], Heinr. Meckel[3] et Harpeck[4]. Il en est très-vraisemblablement de même pour quelques cas décrits par Bruch[5] comme cystosarcômes, ainsi que pour un

Fig. 85.

Fig. 85. Myxôme lobulaire cystoïde du n. radial. On voit de grands et de petits lobules, au milieu les plus grands et les plus anciens, à la périphérie les plus petits et les plus jeunes. Ces derniers se développent individuellement à côté des noyaux antérieurs, comme on le voit nettement au pourtour (pièce n° 31 de l'année 1862). Grandeur naturelle.

[1] Lebert, *Path. phys.*, t. II, p. 198. *Atlas d'anat. path.*, pl. CXLIV et CXLV, fig. 6-7.
[2] Mettenheimer, *Müller's Archiv*, 1850, p. 417.
[3] H. Meckel, *Münchener illustr. med. Zeitung*, 1852, livr. 3. p. 141.
[4] Harpeck, dans les *Studien des physiol. Instituts in Breslau*, publiés par Reichert. Leipzig 1858, p. 100.
[5] Bruch, *Die Diagnose der bösartigen Geschwülste*. Mainz 1847, p. 191. — *Zeitschrift für rationelle Medicin*, 1849, t. VIII, p. 135.

certain nombre de formes décrites par Schuh[1] comme cystosarcômes gélatineux et cancers fasciculés. Mais comme il se rencontre aussi dans la glande mammaire de véritables cystosarcômes gélatineux, de simples sarcômes gélatineux et des cancers gélatineux, la distinction de ces cas ne peut ici être établie très-facilement.

Le développement du tissu muqueux procède du tissu interstitiel qui entoure et sépare, les uns des autres, les conduits galactophores et en partie les grappes des vésicules terminales, et qui consiste normalement en un tissu assez résistant et dense. Au point de vue du tissu-mère, le myxôme est donc analogue au fibrôme (p. 325), qui se développe aux mêmes endroits. Il n'est pas rare non plus de trouver une transformation de ce genre envahissant la totalité du tissu interstitiel de la glande mammaire; le sein forme alors une tumeur diffuse énorme. D'autres fois il n'y a d'atteints que quelques segments ou lobes, et il en résulte des noyaux arrondis isolés. En même temps l'espace compris entre les conduits galactophores et les lobules glandulaires se remplit d'une masse d'apparence gélatineuse qui acquiert, rarement il est vrai, cette délicatesse et cette mollesse que montrent les myxômes du cerveau, mais qui parfois ne s'en laisse pas moins si facilement écraser qu'en en comprimant modérément une portion, elle se désagrége sous les doigts. La disposition interne de la masse présente rarement des mailles; d'ordinaire j'y ai vu les tractus de tissu ayant une disposition radiée de dedans en dehors, et l'on pouvait facilement diviser le tissu dans cette direction, en différentes sous-divisions. Lorsqu'il n'existe que des noyaux isolés cette disposition est moins apparente; le tout apparaît même alors comme une végétation gélatineuse lobulée, dont les rapports avec la glande peuvent être limités à de si petites parties que l'on ne sait si la tumeur ne s'est pas développée dans le tissu graisseux environnant, tout à fait en dehors de la glande.

Quelquefois, notamment lors du développement des noyaux isolés et lors d'une consistance très-molle de la masse de la tumeur, l'ancienne structure glandulaire disparaît complétement dans la prolifération. Il est bien plus fréquent, au contraire, du

[1] Schuh, *Pseudoplasmen*, 1854, p. 447.

moins dans les myxômes diffus de tout le sein, de voir les conduits galactophores, non-seulement persister, mais encore se dilater. Quelquefois ils s'élargissent et s'allongent simplement, de manière à devenir en quelque sorte tortueux et variqueux, et l'on voit çà et là, sur la coupe, une de leurs parties apparaître comme une cavité ouverte. D'autres fois il se produit de véritables kystes par le rétrécissement du conduit, bien que cela arrive beaucoup plus rarement qu'on ne l'admettait à l'époque où l'on adopta le nom de *cystosarcôme*. Il n'est presque pas d'exception à ce que les kystes ne soient les anciennes cavités dilatées et déplacées du sinus et des conduits galactophores.

Fig. 86.

Ce qu'il y avait de plus embarrassant pour les observateurs, c'est que très-souvent la masse myxomateuse, en s'accroissant, pénètre dans les conduits galactophores sous forme d'excroissances et remplit les conduits; il se forme ainsi un *myxôme polypeux, proliférant, phyllode ou arborescent*, tout à fait analogue à ce que j'ai montré pour le fibrôme papillaire intracanaliculaire, qui s'en rapproche beaucoup (p. 340). Le myxôme intracanaliculaire ne se distingue que par ce que ses proliférations

Fig. 86. Myxôme intra-canaliculaire arborescent diffus du sein, extirpé par M. Wilms. La figure représente, en grandeur naturelle, une portion de la tumeur, grosse environ comme une tête de nouveau-né. La partie inférieure semble très-dense et solide; cependant on y reconnaît certaines figures lobulées qui représentent la coupe des masses de la tumeur, pénétrant dans les conduits galactophores qu'elles remplissent entièrement. Vers le haut, on voit de plus grandes fentes entre les parois des canaux dilatés et les excroissances intra-canaliculaires. Ces dernières se présentent plus nettement comme telles et dans leur rapport de continuité avec le tissu de la paroi. Au pourtour supérieur se trouve ouverte une forte dilatation, et des excroissances verruqueuses situées à son extrémité sont plus isolées (pièce n° 105 de l'année 1861).

ont d'ordinaire un développement beaucoup plus considérable et plus rapide. Les conduits glandulaires s'élargissent alors et deviennent tortueux, tellement qu'en pratiquant une coupe on n'arrive jamais à y voir en une fois tout le parcours de ceux-ci. La réplétion complète dans certains cas des excavations par les masses se développant au-dessus de la paroi, donne lieu à une figure très-bariolée, telle que le plus souvent on a devant les yeux une tumeur solide avec toute espèce de fentes et de crevasses curvilignes. En incisant les fentes on arrive dans des espaces sinueux, communiquant entre eux, hors desquels on peut soulever de grandes excroissances, tantôt arrondies et unies, tantôt ramifiées et verruqueuses ou villeuses, qui sont fixées en quelque point de la paroi, tantôt par un mince pédicule, tantôt par une large surface, et se continuent dans le tissu interstitiel de la tumeur (fig. 86). Mais la masse qui croît ainsi jusque dans les canaux conserve toujours son caractère muqueux ; celui-ci apparaît même parfois, précisément dans les excroissances, avec plus de netteté que dans le tissu interstitiel plus fibreux.

Lorsque les conduits superficiels en sont atteints, il n'est pas rare de les voir faire saillie à l'extérieur sous forme de grosseurs, notamment dans le voisinage du mamelon. Si l'excroissance, partant de la paroi, s'accroît toujours de plus en plus dans la cavité du conduit, elle la repousse toujours davantage vers la surface, accroît la tuméfaction, amincit les téguments par la tension qu'elle exerce, et peut finir par se faire jour à la surface. Ainsi se produisent des ouvertures à travers lesquelles les excroissances apparaissent au grand jour et à travers lesquelles on peut faire pénétrer un stylet profondément dans l'intérieur de la tumeur. On regardait jadis cette forme comme très-maligne, parce que, d'après l'opinion ordinaire, elle est *fongueuse*, et parce qu'aussitôt que les masses de tissu sont exposées à l'air et se trouvent en contact avec les parties extérieures, elles deviennent le siége de fortes hyperhémies, s'ulcèrent, se désagrégent à leur surface et donnent lieu à une sécrétion ichoreuse. Elles peuvent ainsi faire aisément l'impression d'une production sarcomateuse ou cancéreuse.

Une forme de tumeur tout à fait semblable se rencontre dans le

testicule[1] et donne lieu à l'une des formes désignées comme *sarcocèles*. J'ai vu également des noyaux de myxôme dans le *poumon*. Les tumeurs muqueuses des glandes salivaires, spécialement décrites par Billroth[2], sont moins pures; j'y reviendrai en traitant de l'enchondrôme. —

Pour ce qui est enfin de la valeur des myxômes, on doit distinguer les différentes localités. Si la tumeur revêt davantage les caractères de l'hyperplasie, elle se présentera dès l'abord comme un objet d'importance plus locale et, au sujet de l'opération, on doutera rarement que l'on ne puisse, en enlevant la tumeur, enlever le mal en totalité. Ils n'entraînent d'ordinaire aucun grand danger; ils sont également peu disposés à l'ulcération. Ils siégent, pour la plupart, si profondément qu'en s'accroissant successivement de plus en plus, ils ne deviennent cependant gênants que par leur volume, la pression qu'ils exercent etc. Seulement leur importance change lorsqu'ils deviennent le siége d'une prolifération active et notamment d'une forte vascularisation. Alors ils s'accroissent rapidement, proéminent, et ceux même qui siégent dans la peau peuvent passer à l'ulcération. Il arrive ainsi qu'il est très-difficile de tracer la limite qui sépare les formes hyperplasiques et hétéroplasiques. Les myxômes intramusculaires se trouvent juste sur une limite de ce genre, et il ne faut pas méconnaître que Blasius même, qui se prononce du reste pour la bénignité absolue du collonema, est cependant forcé d'avouer des récidives répétées, et que, dans la plupart des cas, il existe autour de la tumeur-mère une série de noyaux accessoires qui ne se développent évidemment que consécutivement. On n'en doit pas moins maintenir qu'il est très-rare que les glandes lymphatiques se prennent et qu'il se produise des métastases myxomateuses secondaires, et que par conséquent la tumeur est bénigne dans le sens ordinaire du mot.

Il en est différemment des formes hétéroplasiques. Celles-ci montrent assez souvent une tendance très-marquée à l'extension et à la récidive dans la partie qui en est une fois atteinte. Ici rentre notamment, comme je l'ai montré[3] et comme cela ressort

[1] Lebert, *Atlas d'anat. path.*, pl. CXLIX, fig. 3-8 (*Fibrocolloïd*).
[2] Billroth, *Virchow's Archiv*, t. XVII, p. 364.
[3] *Deutsche Klinik*, 1860, n° 39, p. 381.

des observations de Blasius et de Richard Volkmann[1], une certaine partie des pseudo-névrômes périphériques qui peuvent donner lieu à des tumeurs volumineuses dans les nerfs où ils se développent, et, dans certains cas, revêtir entièrement l'aspect des tumeurs malignes. en ce qu'ils ne causent pas seulement une destruction locale, mais se développent en même temps ou successivement, notamment dans beaucoup de rameaux nerveux. Comme cette forme s'accompagne souvent aussi des névralgies violentes et qu'elle produit des douleurs lancinantes très-fortes, elle a une importance extrême sous le rapport aussi bien du diagnostic que du pronostic. Dans un cas de ce genre (fig. 87), où la tumeur était partie des nerfs de l'avant-bras, il s'était produit d'abord une adhérence entre elle et la peau, qu'elle finit par perforer; la tumeur se fit jour à l'extérieur et s'y ulcéra. Cette ulcération peut revêtir le caractère

Fig. 87.

[1] R. Volkmann, *Observ. anatomicæ et chirurg.* Lips. 1857, p. 3, tab. I. — *Virchow's Archiv*, t. XII, p. 27.

Fig. 87. Myxôme multiple recurrent ulcéreux des nerfs de l'avant-bras. La tumeur provient d'un médecin âgé de cinquante-trois ans, qui remarqua d'abord, en 1847, un tubercule un peu sensible, de la grosseur d'une tête d'épingle, au milieu de son avant-bras droit. Celui-ci s'accrut successivement et creva en 1850, après avoir atteint la grosseur d'une noix. Il s'en écoula du sang épais très-mucilagineux. La tumeur fut extirpée; des douleurs lancinantes persistèrent, et en 1854 l'extrémité inférieure de la cicatrice présenta une nouvelle tumeur, qui donna lieu à des sensations encore plus désagréables. En 1857 apparurent au pourtour supérieur de la cicatrice deux tubercules l'un à côté de l'autre, qui s'accrurent rapidement et dont l'un creva. En décembre le tout fut extirpé par M. Blasius, et M. R. Volkmann (*Bemerkungen über einige vom Krebs zu trennende Geschwülste*, extrait du t. IV des *Abhandl der naturf. Ges. zu Halle*, 1858, p. 43) le reconnut pour être un myxôme. Après la guérison persistèrent

d'une masse fongueuse et prendre la forme d'un champignon. Lorsque l'on extirpe une tumeur de ce genre, qu'il s'en reproduit une semblable quelque temps après, qu'on l'extirpe de nouveau et qu'elle se reproduit encore, on ne peut guère se défendre de l'idée que l'on a affaire à une tumeur cancéreuse. Il ne s'agit cependant ici d'ordinaire que de la disposition d'un tissu déterminé; ce sont toujours de nouveau des nerfs, et les nerfs d'une certaine localité d'où part le développement. Toute la partie périphérique du plexus brachial peut prendre une semblable disposition myxomateuse, et lorsque nous en excisons une tumeur, la production morbide peut partir à nouveau de la branche nerveuse la plus rapprochée.

Seulement le danger n'est pas entièrement limité à cette *multiplicité locale*, que l'on peut du reste toujours regarder comme une sorte de malignité. Il y a, dans le fait, des *myxômes malins* qui peuvent survenir dans des parties différentes du corps et accuser, par cette apparition multiple dans des tissus et des parties *différents*, une véritable malignité dans le sens le plus complet du mot. C'est ce que j'ai observé pour la première fois dans un cas très-remarquable de myxôme lipomateux, où la tumeur principale s'était développée dans le nerf crural[1]. Il existait en même temps des tumeurs absolument semblables sur la dure-mère cérébrale et spinale. Celles de la dure-mère spinale avaient pénétré, en se développant, à travers les trous intervertébraux jusque dans la cavité abdominale et y avaient formé des tumeurs assez

la sensibilité et les accès douloureux spontanés, et déjà six mois après apparut à l'angle inférieur de la cicatrice un nouveau tubercule, qui s'accrut rapidement et avait déjà, au printemps de 1859, atteint la grosseur d'une noix. Dans cet espace de temps il se montra aussi de nouveaux tubercules au-dessus et au-dessous de la cicatrice; le plus ancien s'ouvrit bientôt; au commencement de 1860 les autres en firent également autant et il s'en développa encore de nouveaux, de telle sorte que M. Blasius (*Archiv für klin. Chirurgie*, t. II, p. 200) se décida à amputer l'avant-bras. Il eut la bonté de m'envoyer celui-ci et il résulta de l'examen de cette pièce que toutes les tumeurs avaient les différents filets nerveux pour point de départ, mais qu'elles se comportaient comme de simples myxômes (*Deutsche Klinik*, 1860, n° 39). Le dessin qui est rappetissé d'au moins moitié, montre en partie la coupe du bras, en partie la surface. Les tumeurs adhéraient diversement entre elles et avec les parties voisines, faisaient saillie à la surface de la peau sous forme de tubercules ou de lobes, devinrent en partie « fongueuses » et s'ulcérèrent par suite de l'amincissement de la peau et de la véritable rupture des tumeurs (pièce n° 456 de l'année 1860).

[1] *Virchow's Archiv*, 1857, t. XI, p. 281.

considérables à côté de la colonne vertébrale. Cependant c'était ici aussi en général les enveloppes de l'appareil nerveux

Fig. 88.

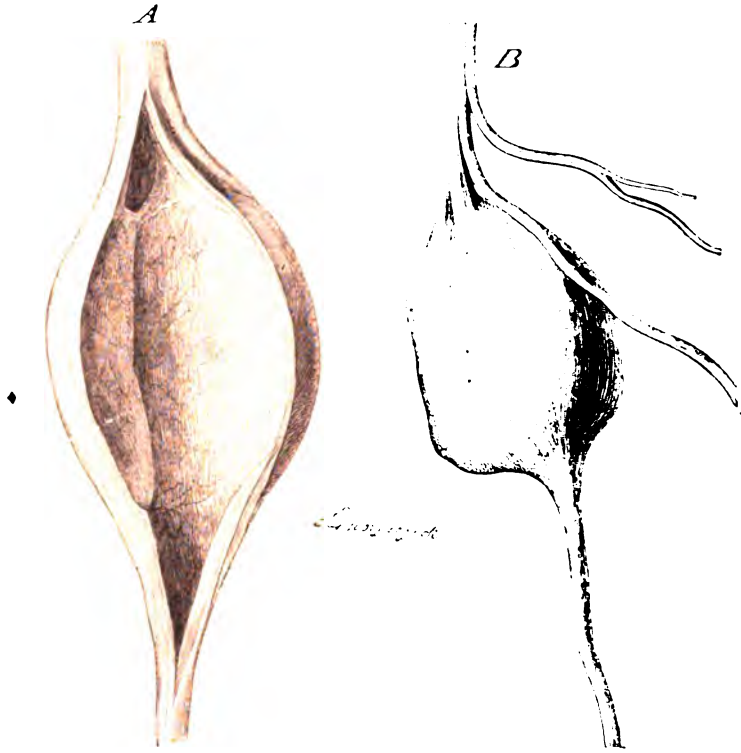

sur lesquelles apparaissaient les tubercules ; par conséquent le mal siégeait au moins toujours encore dans le même système organique.

Il semble aussi qu'il se rencontre pour les myxômes une véri-

Fig. 88. Myxôme lipomateux malin du grand nerf saphène (*Archiv*, XI, p. 282). *A* coupe. *B* aspect extérieur. La tumeur avait 0m,55 de haut, 0m,45 de large et 0m,35 d'épaisseur. On en voit encore en *B* sur la grosse tumeur un peu mamelonnée, une seconde plus petite qui se rattache à une branche nerveuse particulière. (Il existait aussi sur le petit nerf saphène une petite tumeur indépendante, du même genre, de 0m,04 de hauteur et 0m,03 d'épaisseur.) En *A* on voit la plus grande partie des fibres nerveuses s'appliquer extérieurement à la tumeur, qui cependant était entièrement enveloppée par le névrilemme. Dans l'intérieur, un grand nombre de lobules de 1 à 3 millimètres de diamètre, d'aspect blanchâtre, gélatiniforme, un peu opaque (pièce n° 113 *a* de l'année 1857).

table *multiplicité* dans *le sens malin* du mot. Ainsi j'ai vu un cas où la première tumeur gélatiniforme siégeait dans la joue, fut extirpée, récidiva et où la mort survint enfin, après qu'il s'était développé dans un grand nombre de parties internes, notamment dans l'intestin, des tumeurs gélatineuses analogues, polypeuses pour la plupart. Je ne puis, du reste, me prononcer positivement sur la valeur de ce cas; car je l'observai à une époque où mon attention n'était pas encore fixée sur cette espèce de tumeur; c'est pourquoi je dois regarder comme douteux qu'il appartienne à la série des sarcômes. Il en est de même du cas intéressant de Gust. Simon[1], où il se développa d'abord sur l'une des grandes lèvres, chez une fille de dix-huit ans, une tumeur cystique, qui fut extirpée, se reproduisit plusieurs fois et finit par donner lieu à des métastases dans les glandes de l'aine, dans le foie, la clavicule et le sternum. L'observation ultérieure pourra seule éclairer ce point, et les cas réputés *cancer colloïde* devront aussi être examinés et contrôlés avec plus d'attention[2].

[1] *Monatsschrift für Geburtsk.*, 1859, t. XIII, p. 68.

[2] Dans ces derniers temps, MM. Waldeyer et Virchow (*Virchow's Archiv*, t. XXXII, p. 543, 545) ont observé des cas de myxômes lipomateux généralisés.

(*Note du traducteur.*)

SEIZIÈME LEÇON.

(24 janvier 1863.)

Chondrômes.

Noms différents : tumeur cartilagineuse, chondroïde, spina ventosa, ostéo-stéatôme, ostéo-sarcôme, carcinôme, exostose. Confusion avec les fibrômes et les tumeurs fibro-musculaires.

Division en ecchondroses et en chondrômes hétéroplasiques (enchondrômes et chondrômes ostéoïdes) suivant l'homologie ou l'hétérologie (homœo ou hétérotopie). Terrain de neutralité : tumeur provenant de cartilages transitoires.

Ecchondrose : se développe dans les cartilages costaux, les synchondroses, les cartilages permanents des organes respiratoires. Variétés : ecchondrose ossifiante, ecchondrose amyloïde, ecchondrose proliférante ou physaliphore. *Cartilage laryngé* et *trachéal :* ecchondroses et exostoses du larynx ; ecchondroses verruqueuses et gaufrées de la trachée. *Synchondroses :* symphyse pubienne. Synchondrose sphéno-occipitale : ecchondrose, exostose, grains de physalides ; perforation de la dure-mère ; rapport avec la corde dorsale. Synchondroses intervertébrales. *Cartilages costaux :* forme solitaire et multiple. *Articulations :* corps libres des articulations. Troubles fonctionnels, nombre, forme et structure des corps articulaires. Corps simples et framboisés. Ossification et pétrification (arthrolithes). Leur production : détachement de portions fracturées de l'extrémité articulaire et formation nouvelle. Excroissances plus ou moins délicates de la membrane synoviale, du périoste sous-synovial et des bords du cartilage. — Formes aplaties, pédiculées et libres (arthrophytes). Rapport avec la goutte noueuse (arthrite déformante). Nécrose et exfoliation des cartilages. Origine irritative : irritations locales. Transition vers les tumeurs cartilagineuses hétéroplasiques.

Enchondrôme et *chondrôme ostéoïde*. Leurs délimitations réciproques. Cartilage dans les tumeurs composées et les tératômes. La tumeur fibro-cartilagineuse : ostéoïde. Le soi-disant cartilage membraneux et le tissu ostéoïde : sa production dans la croissance périostique. Chondrôme ostéoïde ou dermoïde. Le cartilage permanent de l'*enchondrôme dur :* cartilage hyalin, fibreux et réticulé. Nature de la substance intercellulaire et des cellules. Développement différent : par le tissu (indifférent) de granulation ou par le tissu connectif. Définition plus précise des corpuscules du cartilage : cellule et capsule. Les cellules cartilagineuses ramifiées et se mouvant. L'*enchondrôme mou* ou *gélatineux :* 1° *enchondrôme muqueux*. Différence avec l'enchondrôme ramolli (régressif) et avec les tumeurs compliquées (enchondrôme myxomateux, myxôme cartilagineux, tumeur à cartilage stellaire). 2° *Enchondrôme albumineux*. Le cartilage membraneux ou ostéoïde du *chondrôme ostéoïde :* analogie avec le fibroïde, rapprochement avec le sarcôme. Les *formes composées :* enchondrôme et chondrôme ostéoïde mixte. Production du cartilage sous forme d'îlots disséminés et dans certaines parties. Combinaison avec le cancer et le sarcôme, dépendant d'une prolifération progressive de cellules. Au point de vue de la vascularisation, *enchondrôme télangiecta-*

sique. Crétification et ossification : *enchondrôme pétrifié* et *ossifié*. Métamorphose régressive, ramollissement et ulcération : *enchondrôme cystoïde* et *ulcéreux*.

Etiologie. Nature hétérologue de l'enchondrôme dans les os et dans les parties molles. Fréquence pendant l'enfance : cas congénitaux et héréditaires. Rapport avec le développement défectueux du squelette : rachitisme, ossification tardive des synchondroses et des cartilages intermédiaires. Rétention des testicules. Rapport avec le sexe. Causes traumatiques : fractures des os. Affections inflammatoires chroniques.

Enchondrômes des os. Échelle de fréquence. Forme interne (centrale, médullaire) et externe (périphérique, périostique). *L'enchondrôme interne :* période latente. Matrices diverses. L'enchondrôme comme conglomérat : dissémination. Multiplicité dans différents os voisins ou éloignés les uns des autres. Infection des parties molles. Cloisons des différents lobes. *L'enchondrôme externe* (périchondrôme). Rapport avec le périoste. Développement. *Terminaison de l'enchondrôme :* ramollissement et transformation cystoïde : cas de l'épaule ; ulcération, crétification et ossification. Vulnérabilité relativement plus grande des formes molles que des formes dures. *Nature infectieuse* de l'enchondrôme des os. Affection des parties molles, des vaisseaux lymphatiques et des glandes lymphatiques. Multiplicité. Métastases : affection secondaire des poumons. Enchondrômes malins.

Enchondrômes des parties molles : formes diffuses et nodulées. Tumeurs pures et composées. Nature du cartilage ; transition vers le tissu muqueux et connectif. Ramollissement, ossification et crétification. Développement partant du tissu connectif ; point de départ irritatif. La période préenchondromateuse : orchite et parotite interstitielle chronique. Production directe et indirecte de cartilage. *Poumons :* enchondrômes multiples, se développant autour des bronches et dans le tissu connectif sous-pleural. Les fibrômes semi-cartilagineux. *Couche sous-cutanée* et *aponévroses :* formes pures et mélangées. Les enchondrômes de la région parotidienne. La combinaison avec le lipôme et le myxôme. *Canal vertébral :* congénital.

Enchondrôme des glandes : glandes lacrymales, reins. *Glandes salivaires :* sous-maxillaires, parotide. Forme diffuse et lobulaire. Rapports avec la substance glandulaire et le tissu interstitiel. Combinaison avec l'hyperplasie glandulaire, le myxôme, le fibrôme, le cancer et le cancroïde, la télangiectasie. Cylindrôme. *Glandes sexuelles :* ovaire ; glande mammaire chez l'homme et chez la femme, testicules. Rapport de l'enchondrôme du testicule avec les espaces lymphatiques.

Nature infectieuse de l'enchondrôme des parties molles : formes composées. Métastases des formes pures : sein, testicules. Nature maligne.

Chondrôme ostéoïde (ostéoïde malin, cancer ostéoïde, sarcôme ostéoïde). *Os :* apparence extérieure, structure intime, ossification, ramollissement, pronostic. *Fibrôme enchondromateux :* forme composée des deux types de tissu. *Parties molles :* chondrôme ostéoïde myxomateux.

SUPPLÉMENT. — Un cas de chondrôme ostéoïde malin de la paroi thoracique avec dissémination dans les poumons et la plèvre.

On a décrit, il y a déjà bien des années, une classe de tumeurs dites *cartilaginiformes* ou même *cartilagineuses* (*tumores cartilaginosi*[1]). Heusinger[2] leur donna le nom de *chondroïdes*. Cependant on n'était arrivé à aucune clarté parfaite, car on rangeait dans de tout autres genres de véritables tumeurs cartilagineuses, qui devraient rentrer indubitablement dans cette classe ; quelquefois même on mettait dans une autre catégorie la forme la plus caractéristique, tandis qu'au contraire on appelait chondroïdes beaucoup de tumeurs qui n'avaient qu'une dureté cartilaginiforme ou un aspect général cartilaginiforme, et qui

[1] Un des cas des plus anciens et en même temps des mieux décrits dans Ruysch, *Epist. anat. problemat.*, XIV. Amst. 1714, p. 5, 18, tab. XVII, XVIII.

[2] Carl Fr. Heusinger, *System der Histologie*, t. I. Eisenach 1822, p. 91.

n'avaient du reste absolument aucune raison de figurer dans cette classe de produits pathologiques. On peut dire que l'on ne pouvait en général tracer aucune ligne de délimitation bien tranchée, jusqu'à Joh. Müller[1], auquel revient l'honneur d'avoir, le premier, érigé le point de vue histologique comme celui qui permettait de juger en pareille matière. Il n'a pu arriver, lui non plus, à mettre en lumière l'ensemble du sujet; ce n'est que dans le cours des dernières années que l'histoire de cette tumeur a été solidement établie suivant différentes directions nouvelles; il existe du reste, encore à l'heure qu'il est, certaines lacunes dans ces connaissances.

Afin d'éviter les erreurs dans lesquelles on peut facilement tomber lorsque l'on remonte à la littérature antérieure, je dois rappeler dès à présent que précisément ces formes sur lesquelles Müller a le plus insisté et qui sont avec raison regardées comme les types des tumeurs cartilagineuses, c'est-à-dire celles des os, ont été jadis désignées sous de tout autres noms. Une partie d'entre elles répond au *spina ventosa*, qui ne se rapporte cependant pas toujours à l'enchondrôme, comme quelques auteurs modernes l'ont cru, mais beaucoup plus souvent à des affections carieuses et nécrotiques de la substance spongieuse, s'accompagnant d'une prolifération active des couches extérieures de l'os. Une autre partie fut désignée comme *ostéostéatôme* ou *ostéosarcôme*[2] et même comme *carcinôme*. Quelques exemples indubitables figurent encore dans notre siècle sous le nom d'*exostoses*, avec des épithètes de tout genre: cartilagineuses, malignes, molles, fongueuses. Tandis qu'ainsi toute une série de productions qui appartiennent à l'enchondrôme ne portent pas le nom histologique qui leur revient de droit, on a considéré, comme cela a déjà été relevé, toute une série d'autres tumeurs comme cartilagineuses, tandis qu'elles n'avaient aucun droit à cette désignation. Une partie de ces pseudo-chondroïdes appartient à la série *des fibrômes*, en particulier les formes dures, fibreuses décrites plus haut (p. 335), de consistance cartilaginiforme et d'aspect cartilaginiforme, dans lesquelles surviennent parfois en

[1] J. Müller, *Rede zur Feier des 42. Stiftungstages des K. med.-chir. Fried. Wilhelms-Institutes*. Berlin 1836.

[2] Joh. Fr. Meckel, *Path. Anat.*, t. II, 1, p. 272.

réalité des combinaisons remarquables avec une véritable production cartilagineuse. Les tumeurs composées, telles que les tumeurs *fibro-musculaires* de l'utérus, étaient encore, il y a une vingtaine d'années à peine, appelées *chondroïdes*.

Le nom de *tumeur cartilagineuse*, dans le sens moderne du mot, embrasse par conséquent un ensemble de cas auquel ne répond entièrement aucun des anciens noms. Depuis l'époque où Joh. Müller proposa de les appeler *enchondrôme* ou *chondrôme*, on a, presque partout, adopté cette première expression, et le groupe entier répondait à l'enchondrôme. Cela n'est pas très-juste, à mon avis, parce qu'en examinant avec attention la génèse des tumeurs cartilagineuses, on y reconnaît une différence profonde. Une partie d'entre elles consiste en formes simplement *hyperplasiques*. On peut les suivre et les voir passer d'une façon insensible à d'autres états pathologiques du cartilage, que l'on ne peut guère ranger au nombre des tumeurs : j'ai préféré les appeler *ecchondroses*[1]. Je distingue par conséquent, dans les tumeurs cartilagineuses ou les chondrômes, la petite subdivision des ecchondroses et la grande des enchondrômes. Enchondrôme exprime chaque fois dans ce sens une tumeur *hétérologue* (hétéroplasique), qui ne se développe pas d'un cartilage préexistant, mais est produite par un changement dans le type de formation, en procédant d'une matrice non cartilagineuse, tandis que l'ecchondrose implique la production homologue (hyperplasique) de masses cartilagineuses provenant d'un cartilage existant.

Je dois, il est vrai, reconnaître que cette division me laisse un scrupule assez fort, en ce que le premier début de la tumeur que j'appelle enchondrôme n'est en réalité jamais observé, et que, ainsi que je l'établirai encore avec plus de précision, certaines circonstances font toutefois penser qu'une partie de ces tumeurs procède d'un cartilage primitif. Cependant la différence n'en persiste pas moins, à savoir que l'ecchondrose implique, comme point de départ *indubitable* de la production pathologique, le cartilage légitime, le cartilage qui a le droit d'occuper la place où il se rencontre et où sa croissance produit l'ecchondrose,

[1] Virchow, *Untersuchungen über die Entwickelung des Schädelgrundes*. Berlin 1857, p. 58.

tandis que, même dans le cas où l'on devrait reconnaître le cartilage préexistant comme point de départ d'une partie des enchondrômes, ce cartilage ne devrait réellement pas exister à cet endroit, et par conséquent cela accuserait une certaine déviation du développement typique. On pourrait peut-être exprimer cette idée avec plus de clarté en disant que, dans la règle, l'ecchondrose procède du cartilage *permanent*, tandis que les cas douteux, où un enchondrôme pourrait s'être développé d'un cartilage, appartiennent au cartilage *transitoire* qui ne s'est pas transformé en os au moment voulu.

L'*ecchondrose*, comparativement à l'enchondrôme, ne constitue pas, la plupart du temps, une forme volumineuse de tumeur; tantôt elle représente une tuméfaction plus diffuse du cartilage qui subit un accroissement continu dans de grandes parties de sa périphérie, tantôt elle est tout à fait partielle. Dans le dernier cas elle atteint rarement un volume considérable.

Parmi les cartilages permanents, ce sont, d'après mon expérience, ceux des *côtes* qui produisent les plus grosses tumeurs de ce genre. Le début de ces transformations se voit en ce que, dans la masse cartilagineuse existant à certains endroits, d'ordinaire immédiatement au-dessous de la surface, il se produit des végétations; les cellules cartilagineuses se divisent, de la substance intercellulaire nouvelle se forme, la segmentation continue et la surface correspondante fait peu à peu saillie sous forme d'un nodule arrondi ou irrégulier[1]. Le cartilage subit ici une croissance tout à fait analogue à celle des végétaux, en quelque sorte comme lorsqu'un arbre produit sur un de ses points un nouveau bourgeon, un nouveau rameau, une nouvelle racine. Les petites ecchondroses se rencontrent extrêmement souvent sur les cartilages costaux. Lorsque, chez les vieillards, on considère attentivement la surface des cartilages costaux, on les y voit souvent en grand nombre; la surface cartilagineuse semble quelquefois comme condylomateuse (p. 332). Mais il est rare qu'elles revêtent la forme de véritables tumeurs, et alors même elles n'atteignent pas la plupart du temps un volume plus considérable que celui d'une petite pomme.

[1] *Path. cellul.*, p. 18, fig. 9.

Les *synchondroses* sont beaucoup plus souvent le siége de grosses excroissances cartilagineuses, que l'on rencontre comparativement le plus fréquemment dans celles du bassin et parmi ces dernières dans la symphyse pubienne. Celle-ci produit à sa surface postérieure des excroissances qui proéminent vers la cavité abdominale sous forme d'une tuméfaction. Il se produit de la même façon des excroissances semblables sur les *cartilages intervertébraux*, tantôt vers l'extérieur, tantôt vers le canal vertébral[1]. Nous les trouvons enfin, quoique d'une manière plus circonscrite, à la base du crâne et particulièrement à la *synchondrose sphéno-occipitale*, c'est-à-dire dans le cartilage qui est situé entre la partie basilaire de l'os occipital et le sphénoïde, ou plus exactement, entre le corps de la vertèbre occipitale et celui de la seconde ou moyenne vertèbre crânienne.

Enfin il faut mentionner les *cartilages permanents des organes respiratoires*, sur lesquels il n'est pas rare de voir un gonflement plus uniforme, un grossissement plus général, mais parfois aussi de véritables excroissances partielles, qui proéminent au-dessus d'eux comme des tubercules tout à fait circonscrits.

En comparant ces cas entre eux, il en résulte que les formes que revêt l'ecchondrose varient notablement d'après les conditions diverses de leur développement et qu'elles diffèrent beaucoup dans les différentes localités, et notamment d'après leur âge et leur grosseur. Elles commencent partout par être une simple excroissance cartilagineuse, *ecchondrosis vera simplex*. Après un certain temps il s'y produit des métamorphoses, d'après lesquelles on peut distinguer une série de variétés[2]. Dans beaucoup de cas il s'y fait plus tard une véritable ossification, de la même manière que dans les cartilages permanents eux-mêmes. Nous avons alors une ecchondrose ossifiante ; il peut même arriver que l'ecchondrose entière s'ossifie, de telle sorte que nous finissons par trouver une *exostose*, mais une exostose qui procède d'un cartilage. — Le second cas est celui où la masse augmentée de volume subit une transformation régressive, et alors on voit notamment quel-

[1] Il ne faut pas confondre ces derniers avec les écrasements et les « extravasations » des disques intervertébraux, dont j'ai cité un cas très-caractéristique (*Entwickelung des Schädelgrundes*, p. 53, note).

[2] *Entwickelung des Schädelgrundes*, p. 57.

quefois s'y faire des transformations amyloïdes dans une grande extension ; la substance fondamentale du cartilage aussi bien que les parties cellulaires subissent alors une transformation semblable à celle que nous observons dans les dégénérescences amyloïdes des organes internes : c'est l'*ecchondrose amyloïde*. Enfin il est des cas où le développement peut aller plus loin encore : l'excroissance ne s'arrête pas à son stade cartilagineux ; elle continue à se développer, et on voit alors se faire de très-singulières productions, notamment dans la synchondrose sphéno-occipitale que nous avons déjà mentionnée. Il se forme dans l'intérieur des cellules une série de produits vésiculaires, des physalides[1], soit en nombre multiple, soit de telle sorte que la cellule entière se transforme en une seule vésicule. La prolifération des cellules cartilagineuses, leur transformation interne et le ramollissement simultané de la substance intercellulaire finissent par donner un produit qui consiste presque entièrement en ces cellules vésiculaires et prend une consistance presque muqueuse. C'est la véritable *ecchondrose physaliphore* ou *proliférante*.

Ces différents modes de terminaison peuvent occasionnellement se rencontrer dans la même localité ; cependant l'une ou l'autre de ces formes prédomine comme fréquence dans les différentes localités. Afin d'en avoir un coup d'œil général, nous allons en parcourir rapidement quelques-unes. On pourra d'après cela facilement classer les différents cas que l'on en rencontre.

Dans les organes de la respiration, l'attention doit surtout se porter vers les *cartilages du larynx et de la trachée*. Les excroissances cartilagineuses qui s'y produisent sont tantôt plus diffuses et aplaties, tantôt plus circonscrites et nodulaires. Au larynx le développement part tantôt du cartilage cricoïde, tantôt du cartilage thyroïde, pour se faire ordinairement vers la cavité du larynx. Rob. Froriep[2] a observé un cas très-remarquable de « chondrôme du larynx », où le cartilage thyroïde portait trois tumeurs en partie ossifiées, en général aplaties, mais assez étendues, qui avaient

[1] *Entwickelung des Schädelgrundes*, p. 58, tab. VI, fig. 16 et 17. — *Path. cellul.*, p. 338.

[2] R. Froriep, *Pathol. anat. Abbildungen aus der Sammlung der K. Charité-Heilanstalt zu Berlin*, livr. II, Weimar 1837, tab. IX. Il cite encore un cas de Macilwain, *Edinb. med. and surg. Journ.*, 1831.

amené un fort rétrécissement de la cavité laryngienne. Gintrac[1] a décrit une « hypertrophie concentrique du cartilage cricoïde », qui n'est pas, il est vrai, incontestée. J'ai vu moi-même des excroissances seulement partielles qui formaient des protubérances arrondies devenant successivement de plus en plus pointues. J'ai trouvé[2] sur la moitié postérieure du cricoïde une ecchondrose mesurant deux lignes de hauteur et presque aussi large à sa base, et une plus grande encore occupant la moitié antérieure du pourtour intérieur du thyroïde. Dans ce dernier cas, l'excroissance était ossifiée et formait une véritable exostose, au-dessous de laquelle le cartilage-mère s'était conservé intact[3]. En regardant par la bouche dans un semblable larynx, on peut croire à l'existence d'un polype, l'excroissance étant encore recouverte par la muqueuse. C'est là, aujourd'hui où l'on prend tant d'intérêt à l'étude des productions laryngées, un cas particulièrement remarquable; car la densité et la dureté de ces produits rend naturellement tout à fait impossible une opération quelconque pratiquée par en haut.

Fig. 89.

Les cartilages trachéaux présentent, sinon le plus souvent, du moins avec une grande extension, ce genre d'excroissances[4]. Ils s'y montrent avec un caractère encore bien plus singulier, en ce que les excroissances ne sont pas seulement multiples sur le même anneau cartilagineux, mais qu'encore un grand nombre ou la totalité des anneaux cartilagineux présentent simultanément la même altération. Ainsi se produisent de petits nodules durs, souvent groupés, qui font légèrement saillir la muqueuse et rendent la surface inégale (fig. 89). Quelquefois les excroissances partent moins de la surface que du bord supérieur ou inférieur

Fig. 89. Ecchondrose trachéale multiple. La trachée est incisée verticalement d'avant en arrière; on voit dans la concavité d'une des moitiés proéminer des nodules dont la grosseur atteint celle d'un grain de mil, en partie solitaires, en partie groupés. En *a* est le groupe le plus grand, appartenant aux anneaux cartilagineux de la paroi antérieure. Le cartilage est hyalin et réticulé, ossifié dans la plupart des points. Grandeur naturelle (pièce n° 199 de l'année 1858).

[1] Cruveilhier, *Traité d'anat. path.*, 1852, t. II, p. 274.
[2] Pièce n° 127 de l'année 1861.
[3] *Deutsche Klinik*, 1860, n° 46, p. 452.
[4] *Entwickelung des Schädelgrundes*, p. 53.

du cartilage, et les cartilages superposés croissent l'un vers l'autre. J'ai vu quelquefois que lorsque les excroissances occupent des points correspondants, elles finissent par s'adosser les unes aux autres, et il se forme une sorte de treillis sous la muqueuse, résultant de ce que les cartilages trachéaux semblent aussi se confondre dans la direction de haut en bas.

La végétation qui donne lieu à ces produits est toute périphérique et part quelquefois des couches les plus profondes du périchondre. Lorsqu'elle devient plus forte, elle fait saillir hors du périchondre le noyau cartilagineux qui se forme; sa connexion avec le cartilage primitif devient de plus en plus mince; il prend l'aspect d'un polype, avec cette différence que ces polypes ne font pas librement saillie à la surface de la muqueuse, mais sont situés dans son épaisseur même, enveloppés en grande partie par le tissu ambiant. Quelquefois même la connexion avec le cartilage-mère est si infime qu'il semble que ces excroissances se soient développées librement dans la muqueuse. Lorsqu'elles ont atteint un certain volume, il se forme autour des cellules cartilagineuses, ordinairement grandes dans la substance intercellulaire hyaline au début, de nombreuses fibres fines et variqueuses; il se développe une sorte de nouveau cartilage réticulé, et le grain nouvellement formé ressemble à une reproduction tardive des cartilages de Santorini. Plus tard encore elles s'ossifient, et lorsqu'il se fait en même temps une ossification dans les anneaux même de la trachée, il se produit un véritable treillis osseux. On comprend qu'il doive s'ensuivre une rigidité progressivement croissante de la trachée, et il pourrait bien arriver que même en regardant d'en haut l'on reconnaisse ces excroissances, bien que, en tant que je sache, on n'ait pas encore fait une découverte laryngoscopique de ce genre.

Pour ce qui est des *synchondroses*, il est aisé, sur la symphyse pubienne, de constater la marche ordinaire de ce genre de végétations. Les principales transformations siégent d'ordinaire au pourtour postérieur de la symphyse pubienne, où existe déjà normalement une certaine proéminence. Le cartilage végète surtout par les bords postérieurs des deux os pubis, soit de telle sorte que l'on trouve deux saillies distinctes se formant l'une à côté de l'autre[1].

[1] Luschka, *Die Halbgelenke des menschl. Körpers*. Berlin 1858, tab. VI, fig. 3 et 5.

soit que la végétation se fait dans une étendue continue sous la capsule fibreuse. Lorsqu'il s'agit d'ecchondroses ossifiantes, il se forme en arrière une grosseur dure ou une gaîne ossifiée, par conséquent aussi une sorte d'exostose, qui passe au-dessus du cartilage et peut amener une synostose des deux os pubiens. Si au contraire le processus est plus régressif et notamment amyloïde, il se fait la plupart du temps une sorte de désagrégation. Les coupes présentent à l'intérieur des fentes et des crevasses ; le tout a un aspect plus jaunâtre et brunâtre ou blanc sale, et l'on y trouve des dépôts de parties grasses, notamment de cholestérine, tandis que dans d'autres points la masse est encore en connexion intime, mais donne avec l'iode et l'acide sulfurique les réactions amyloïdes connues[1].

L'*ecchondrose sphéno-occipitale*, que j'ai décrite le premier[2], est beaucoup plus singulière et donne lieu quelquefois à des phénomènes très-extraordinaires. Son apparition est d'autant plus frappante, que le disque cartilagineux situé entre la vertèbre occipitale et la vertèbre sphénoïdale postérieure s'ossifie d'ordinaire entièrement, déjà pendant la période de la puberté, de telle sorte que toute la base du crâne ne forme plus qu'une seule pièce que j'ai appelée *l'os tribasilaire*. Cette ossification se fait toujours très-irrégulièrement, non pas comme cela se passe ailleurs entre deux noyaux d'ossification voisins séparés par du cartilage, où l'on voit constamment de nouveaux disques de cartilage se transformer en os d'une manière régulièrement progressive, mais ordinairement de telle sorte que la ligne d'ossification est dentelée[3]. Dans cette formation de dentelures j'ai observé plusieurs fois que des portions du cartilage étaient circonscrites de tous les côtés par de l'os et persistaient à cet état, tandis que la ligne d'ossification s'avançait ; j'ai même parfois trouvé des portions isolées de cartilage derrière la ligne d'ossification au milieu de l'os. La synchondrose devient d'ordinaire entièrement osseuse à son pourtour inférieur, tandis que la partie supérieure touchant la cavité crânienne est encore entièrement cartilagineuse et se retrouve immédiatement sous la dure-mère.

[1] *Virchow's Archiv*, t. VIII, p. 364. — *Würzburger Verhandl.*, t. VII, p. 227.
[2] *Würzburger Verhandl.* (1856), t. VII. *Sitzungsber.*, p. XXIV.
[3] *Entwickelung des Schädelgrundes*, p. 33, tab. II, fig. 3 et 4 ; tab. VI, fig. 13.

Ici l'ecchondrose croît tellement en hauteur, que sur l'os dénudé ou macéré elle apparaît comme une protubérance sur la face plane du clivus[1]. A cet endroit, la dure-mère passe au-dessus du clivus sans y adhérer, séparée souvent de l'os par une couche très-vascularisée de moelle, et il peut en résulter une saillie apparemment sans protubérance, parce que la dure-mère la recouvre encore entièrement. La synchondrose s'ossifie plus tard entièrement et les os forment un tout continu, tandis que la portion qui fait saillie persiste encore à l'état cartilagineux. Si elle conserve une certaine grosseur moyenne, elle semble aussi de son côté devoir toujours s'ossifier plus tard, et alors se produit le cas que l'on peut voir assez souvent au clivus, à savoir : une véritable exostose située à cet endroit.

Mais que la croissance devienne plus active dans cette proéminence, celle-ci en viendra à percer la dure-mère ; il s'y produit une ouverture (fig. 90), et ensuite, si l'excroissance grandit encore, elle s'étend sous la forme d'un bouton sur la face libre de la dure-mère. Quelquefois aussi dans ces cas la plus grande partie de la tumeur s'ossifie en partant de la base ; seulement on trouve alors la surface ordinairement recouverte d'une couche cartilagineuse et semblable à l'extrémité articulaire d'un os. L'excroissance, en grandissant, s'élargit et forme une tumeur arrondie qui, à mesure qu'elle s'accroît, prend une consistance de plus en plus gélatiniforme ou muqueuse, résultant essentiellement de ce que les cellules prennent le développement particulier de physalides et que la

Fig. 90.

Fig. 90. Ecchondrose sphéno-occipitale proliférante et perforante. On voit le clivus de Blumenbach depuis le bord de la selle turcique *e* jusqu'au grand trou occipital *f*. A 1/2 pouce environ au-dessous de l'ephippium, la dure-mère est irrégulièrement perforée par une masse cartilagineuse lobulée, qui s'insère à l'os dans la région de la synostose sphéno-occipitale, et sur laquelle on voyait, à l'état frais, pendre une masse gélatineuse de la grosseur d'un pois. Grandeur naturelle (pièce n° 89 de l'année 1860).

[1] *Entwickelung des Schädelgrundes*, p. 51, tab. VI, fig. 14 et 15. — Luschka, *Virchow's Archiv*, t. XI, p. 8, tab. I, fig. 3. — Hasse, *ibid.*, t. XI, p. 395. — Zenker, *ibid.*, t. XII, p. 108. — Sangalli, *Ann. univ. di medicina*, vol. CLXIV, 1858, aprile.

substance intercellulaire se ramollit et forme une masse presque liquide contenant de la mucine[1].

Ce corps acquiert, dans les cas les plus prononcés, le volume d'un pois, et prend d'autant plus l'aspect vésiculaire ou cystique qu'il est plus volumineux. Il présente parfois la plus grande analogie avec un grain de mole hydatique; il est, comme celui-ci, de nature très-molle, mais essentiellement solide (p. 407). Il siége naturellement en un point très-constant. Il correspond intérieurement au pont de Varole: l'excroissance s'applique par conséquent toujours contre celui-ci et suivant que la saillie occupe exactement le milieu ou qu'elle est située un peu plus à droite ou à gauche, elle se trouve soit à droite, soit à gauche de l'artère basilaire. Il se forme ordinairement une légère adhérence entre la tumeur et la pie-mère, de telle sorte que lorsque l'on enlève, sans grande précaution, le cerveau, le corps d'apparence vésiculaire se déchire et reste adhérent au pont de Varole, comme s'il s'était développé du sein de la pie-mère (arachnoïde). Mais si l'on fait attention en détachant la base du cerveau de la base du crâne, on trouve toujours que ce corps a un pédicule extra-méningé et que sa genèse le fait appartenir non au pont de Varole, mais à l'os tribasilaire.

Quant à l'interprétation de sa génèse, un certain doute s'est élevé, notamment au sujet de la conformation vésiculeuse particulière des éléments cellulaires. J'avais déjà moi-même signalé leur analogie avec les cellules de la *corde dorsale* et du noyau gélatineux des cartilages intervertébraux[2]. H. Müller[3] a soulevé alors la question de savoir si le produit n'est pas réellement en corrélation génésique avec l'ancienne corde dorsale et s'il ne pourrait pas en représenter l'extrémité cérébrale étranglée. D'après les recherches de Müller, la corde s'étend bien encore à travers le corps de la vertèbre occipitale (l'apophyse basilaire) jusqu'au cartilage sphéno-occipital, mais elle ne pénétrerait plus jusque dans le sphénoïde[4]. Ainsi le siége de l'ecchondrose répondrait entièrement à l'extrémité antérieure de la *corde*, et

[1] *Entwickelung des Schädelgrundes*, p. 127, note.
[2] *Ibid.*, p. 57.
[3] H. Müller, *Zeitschr. für rationelle Medicin*, 1858, 3e série, t. II, p. 222.
[4] H. Müller, *l. c.*, tab. III, fig. I, II, XV.

comme la corde elle-même consiste ordinairement en cellules très-grandes, claires et vésiculaires, il était probable que l'on avait affaire ici à un produit pathologique qui procède de la corde. Mais que l'on tienne compte de toute la série d'états que nous observons dans l'ecchondrose et il semblera peu vraisemblable qu'il ne s'agisse ici que d'une hyperplasie de la corde dorsale. La corde elle-même n'est pas cartilagineuse, car elle ne renferme aucune substance intercellulaire; et bien que Gegenbaur[1] ait vu chez certains poissons et amphibies la substance cordale transformée en cartilage, on n'en connaît pas moins rien de ce genre dans les classes plus élevées d'animaux ni chez l'homme. Précisément dans l'ecchondrose du clivus on voit nettement l'excroissance en rapport de continuité avec le cartilage de la synchondrose, et on rencontre un si grand nombre de cas où l'on ne trouve pas trace de cellules vésiculaires, mais uniquement du cartilage et de l'os, qu'il ne me paraît au moins pas vraisemblable que nous ayons ici affaire à une excroissance de la corde. On devrait donc distinguer deux cas : l'un où il n'y a qu'une ecchondrose, et l'autre où l'ecchondrose se lie à l'ectopie d'un reliquat de corde dorsale. Une circonstance favorable à cette opinion est, d'après les données de Müller, la présence, dans les vestiges de la corde se rencontrant dans d'autres parties de la colonne vertébrale, des mêmes physalides que j'ai trouvées dans les ecchondroses du clivus et qui diffèrent totalement des cellules ordinaires de la corde. Une autre circonstance également favorable à cette opinion est l'observation de Luschka[2], qui, deux fois dans le canal vertébral, au pourtour postérieur des disques intervertébraux lombaires recouvert par le ligament longitudinal postérieur, trouva des excroissances cartilagineuses qui se rattachaient au noyau pulpeux des cartilages intervertébraux. Mais elles ne renfermaient, il est vrai, aucune cellule physaliphore. Il suit de là que jusqu'à nouvel ordre on devra regarder l'ecchondrose comme un produit morbide bien établi, tandis que le « chordoma » restera une espèce douteuse. —

Notre collection possède un exemple très-caractéristique d'ec-

[1] C. Gegenbaur, *Untersuchungen zur vergleichenden Anatomie der Wirbelsäule bei Amphibien und Reptilien*. Leipz. 1862, p. 60, 65.

[2] Luschka, *Halbgelenke*, p. 67, tab. II, fig. 8 et 9.

chondrose des *cartilages costaux*. Sur le cartilage de la dixième (fausse) côte est située une tumeur plus grosse qu'une noix, qui procède évidemment du milieu du cartilage costal (fig. 91 *A*). Elle

Fig. 91 *A*. Fig. 91 *B*.

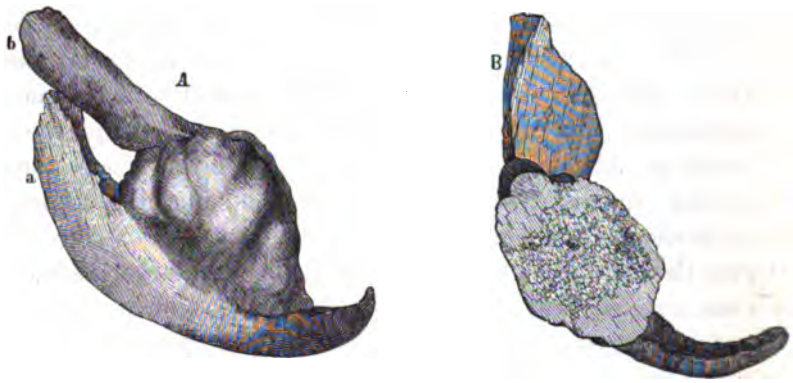

a une surface légèrement mamelonnée, renferme peu de cartilage hyalin et est presque entièrement osseuse (fig. 91 *B*), de telle sorte qu'elle représente une exostose globuleuse du cartilage costal. — Dufour[1] a vu aussi, chez un enfant de treize ans, des excroissances cartilagineuses faire saillie sur plusieurs côtes, précisément au point où le cartilage s'insère à la côte. Le cas de W. Busch[2], comme l'observation de Gintrac publiée par Foucher[3], d'un enchondrôme costal, laissent persister quelques

Fig. 91. Ecchondrose osseuse du 10e cartilage costal gauche, provenant d'un vieillard mort de paralysie progressive, dans la clientèle de MM. C. Mitscherlich et Quincke (pièce n° 176 *a* de l'année 1857). La tumeur, quelque peu lobulée, longue de 1 1/4'' et dépassant un peu 3/4'' en largeur et en épaisseur, est située sur le cartilage costal et adhère solidement à l'extrémité du dernier cartilage costal. *B* une coupe de la tumeur, parallèle à la côte. A l'intérieur, une partie spongieuse, remplie de moelle graisseuse et s'étendant en dedans presque jusqu'à la surface de la tumeur; à l'extérieur, l'os plus dense, éburné, néanmoins richement vascularisé et présentant du reste un système lamellaire très-étroit. L'enveloppe extérieure, plus molle, est en partie encore cartilagineuse. Sur une coupe, non figurée ici, passant verticalement sur la côte, on voit la substance de la côte, un peu jaunâtre et vers le centre blanchâtre, presque avec son volume normal; mais de son bord inférieur surgit une végétation cartilagineuse de la substance corticale se continuant plus loin dans la masse osseuse, qui en provient sous forme de champignon.

[1] Dufour, *Bull. de la Soc. anat.*, année XXVI, p. 85. — Lebert, *Traité d'anat. path.*, t. I, p. 235, pl. XXXI, fig. 2.

[2] W. Busch, *Chirurgische Beobachtungen*, p. 98.

[3] Foucher, *L'Union méd.*, 1859, n° 103, p. 409.

doutes au sujet du rapport génésique, bien qu'il ait existé évidemment des rapports intimes entre ces tumeurs et les cartilages costaux. —

A cette catégorie d'ecchondroses se rattache une forme de production très-intéressante au point de vue chirurgical; elle ne leur est, il est vrai, pas entièrement identique, en ce qu'elle nous offre en même temps la transition d'une production simplement hyperplasique de cartilage au développement hétéroplasique. Ce sont les *ecchondroses des articulations*, qui, dans leur développement ultérieur, conduisent à la formation des *corps libres des articulations* (*corpora mobilia, mures articulares*), déjà connus depuis Paré (1558) et Pechlin (1691), et donnent ainsi naissance à l'une des maladies chirurgicales les plus importantes[1]. Nous avons eu plus haut déjà plusieurs fois (p. 161, 204, 381) occasion de parler des corps libres et en avons distingué deux formes: les corps fibreux, qui commencent comme de simples excroissances, et les lipômes, qui adhèrent par un pédicule à la surface et finissent par se détacher. Nous en trouvons ici une troisième, même plus importante, en ce qu'elle constitue la forme type du corps libre des articulations et entraîne les troubles les plus graves et les plus étendus.

Ce genre de corps, tels qu'on les rencontre particulièrement dans l'articulation du genou, en nombre souvent très-considérable et d'une grosseur énorme, peuvent, par leur consistance et leur volume, avoir une importance très-grande pour l'état de l'articulation; ils peuvent même, dans certaines circonstances, enrayer totalement la fonction, soit qu'ils rendent le mouvement impossible, soit qu'en pleine activité de marche etc., ils viennent à se glisser subitement entre les surfaces articulaires et qu'il en résulte les plus graves inconvénients pour l'usage de l'articulation qui en est le siége. Ils causent surtout parfois des accès de douleurs si vives et si subites que le membre en est momentanément paralysé. Ils sont souvent d'une mobilité extrême, glissent tout à coup sous le doigt de l'observateur et vont se loger en quelque point

[1] Joh. Fr. Meckel, *Path. Anat.*, t. II, partie II, p. 206. — A. E. de Camp, *De arthrolithis et arthrophytis sive muribus articulorum*. Diss. inaug. Gryph. 1843. — Heinr. Meckel, *Mikrogeologie*. Berlin 1856, p. 235. — E. Gurlt, *Gelenkkrankheiten*. Berlin 1853, p. 83, 131, 558 etc. — Cruveilhier, *Traité d'anat. path.*, t. II, p. 133.

éloigné, moins accessible aux recherches dans la cavité articulaire. C'est surtout le cas lorsqu'ils sont solitaires. Mais ils sont quelquefois si nombreux et en même temps si volumineux qu'ils ne sauraient presque être déplacés, qu'il en résulte une tension extrême de la capsule articulaire, et que la mobilité de l'articulation se trouve presque entièrement suspendue. Ainsi s'explique la différence, déjà signalée par Cruveilhier, à savoir que les chirurgiens ne trouvent la plupart du temps qu'un ou deux corps étrangers articulaires, tandis que les anatomistes en rencontrent plus fréquemment plusieurs ou un très-grand nombre. J'en ai moi-même trouvé une fois dans un genou plus de soixante libres et un certain nombre d'adhérents; Morgagni[1] en cite environ vingt-six, Haller vingt provenant de l'articulation temporo-maxillaire etc.

Les corps articulaires solitaires (*mures articulares*) ont ordinairement une forme régulière; ils sont le plus souvent concaves-convexes comme la rotule, aplatis et ronds, ovoïdes ou même sphériques. Les corps multiples, au contraire, sont souvent très-irréguliers, mamelonnés, verruqueux, bosselés. Ils sont quelquefois entre eux très-différents de grosseur et de forme; d'autres fois, au contraire, ils semblent se correspondre les uns aux autres par des facettes articulaires, comme les petits os du poignet et du cou-de-pied. On remarque en outre sur beaucoup d'entre eux des appendices filiformes ou pédiculés, de petites villosités ou une enveloppe fibreuse. Quelques-uns cependant ont une surface tout à fait lisse.

Lorsque l'on recherche quelle est la texture des corps libres, on doit reconnaître d'abord que certains d'entre eux peuvent être de nature lipomateuse ou fibromateuse[2]. On ne peut pas non plus nier qu'un certain nombre de ces produits réponde à l'explication de John Hunter, qui regardait les corps libres comme des concrétions amorphes provenant de la coagulation de masses extravasées ou exsudées[3]. Seulement il ne faut pas confondre avec ces produits les concrétions d'acide urique

[1] Morgagni, *De sedibus et causis morborum*, Epist. LVII, art. 14 et 15.

[2] Ici doit probablement être rangé le cas provenant de l'articulation du genou décrit par Bidder (*Zeitsch. f. rationelle Medicin*, 1845, t. III, p. 102).

[3] J. Russel, *Ueber die Krankheiten des Kniegelenks*, traduit de l'anglais par Goldhagen Halle 1817, p. 66. — H. Meckel, *Mikrogeologie*, p. 239.

dans la goutte proprement dite, les *tophus* arthritiques. Lorsque par conséquent quelques auteurs n'ont admis qu'un de ces modes de production, ils étaient dans le vrai pour certains cas, mais pas pour la plupart d'entre eux, et encore moins pour la forme principale dont il s'agit ici. Pour ce qui est de celle-ci, la règle est bien plutôt que les corps articulaires sont ordinairement en partie cartilagineux et en partie osseux. Suivant les circonstances, il y a plus de cartilage et moins d'os, ou, réciproquement, plus d'os et moins de cartilage; dans quelques cas enfin ils sont entièrement osseux. Lorsque je dis tout simplement « osseux, » je n'entends cependant pas appliquer à ce mot son sens histologique; car, dans un nombre considérable de cas, j'ai trouvé bien plutôt de simples crétifications[1], mais souvent dans une extension telle que la masse crétifiée considérée en masse avait l'aspect d'un os. Ce sont là précisément les corps les plus durs, semblables à du marbre et appelés pour ce motif *arthrolithes*.

Fig. 92.

Il se rencontre dans ces produits aussi une variété qui consiste en ce que dans certains cas le cartilage occupe le centre, et la masse osseuse les parties plutôt extérieures (fig. 92 *a*), de telle sorte que ce n'est qu'en incisant la coque osseuse que l'on tombe, vers le centre, sur le cartilage; d'autres fois le

Fig. 92. Corps mobile de l'articulation du genou. Enlevé par M. Jüngken au professeur Lachmann. Coupe parallèle à la surface large. Le corps large de 3/4", sur 7/8" de long et en moyenne 1/8 à 1/4" d'épaisseur, est, sur l'un des côtés, presque entièrement uni et cartilagineux; seulement il y a tout autour un bord saillant, d'apparence osseuse, qui enduit toute la périphérie du corps. Il est, çà et là, interrompu par du cartilage et recouvert dans sa totalité par une mince couche de masse molle. A la coupe, la plus grande partie consiste également en cartilage blanc bleuâtre; ce n'est que dans les couches périphériques que se trouve, jusqu'à une profondeur de 1/8", 1/4" et au delà, une masse dense, éburnée. Le microscope montre tout autour à l'extérieur un revêtement de périchondre qui se transforme, en certains points, en cartilage plus parfait. La masse cartilagineuse intérieure a tous les caractères du cartilage articulaire. Une substance fondamentale un peu grenue, jaunâtre, dans laquelle se trouvent, assez distantes relativement, des cellules en voie de prolifération. Çà et là, la substance intercellulaire montre presque la disposition d'un réseau, bien qu'elle ne soit ni striée ni fibrillaire. La masse d'apparence osseuse est en partie simplement crétifiée et forme en partie de l'os cartilagineux avec des corpuscules irrégulièrement arrondis presque sans prolongement (pièce n° 867).

[1] M. Friedländer, *De malo coxæ senili nonnulla*. Diss. inaug. Vratisl. 1855, p. 13, tab. II, fig. II.

cartilage se trouve extérieurement et la substance ossifiée à l'intérieur.

Les formes les plus singulières sont celles où le cartilage et l'os sont mélangés sans disposition régulière. Elles ont d'ordinaire déjà extérieurement un aspect inégal, mamelonné ou verruqueux; certaines d'entre elles ont l'apparence des framboises ou des mûres par la conglomération d'une quantité de petits lobules arrondis [1]. Quelques-uns de ces lobules sont mous, transparents, blanc bleuâtre, par conséquent cartilagineux; d'autres, au contraire, durs, opaques, blancs, par conséquent crétifiés. Je dis crétifiés, car c'est précisément sur ces corps que je n'ai trouvé guère, malgré leur extrême dureté et densité, qu'une simple crétification. Chaque lobule en particulier résulte d'une prolifération cartilagineuse très-délicate, dans laquelle, au microscope, on voit encore les groupes de cellules résultant de la prolifération des différentes cellules cartilagineuses, entourés immédiatement d'une substance intercellulaire hyaline, et plus loin d'une enveloppe opaque, fibreuse, striée, de telle sorte que chaque lobule macroscopique semble n'être à son tour que l'agglomération de plusieurs lobules microscopiques. Dans ces derniers, la crétification commence par le centre, de la même façon que l'a décrite Rokitansky [2] pour l'enchondrôme, c'est-à-dire que l'incrustation débute par les capsules des cellules les plus centrales et qu'il se fait un noyau également pierreux, opaque au centre de chaque lobule macroscopique. Celui-ci grandit peu à peu par l'incrustation successive de nouvelles capsules, et plus tard aussi de la substance intercellulaire, et la crétification finit par embrasser des lobules entiers en produisant des états analogues à ceux que nous connaissons dans les cartilages articulaires [3].

Dans ces lobules le cartilage est hyalin. Seulement cela n'est le cas surtout que pour les points où la prolifération est le plus active. Du reste, on trouve très-souvent du fibro-cartilage dans les corps articulaires. Pour ce qui est de la substance osseuse, abstraction faite des parties crétifiées, qui acquièrent la densité du marbre, elle est plus souvent spongieuse que compacte. Dans les

[1] Pièce de notre collection n° 126 *b* de l'année 1861. Provenant du cas figuré en fig. 93.
[2] Rokitansky, *Path. Anat.*, 1855, t. I, p. 177, fig. 68.
[3] *Path. cellul.*, p. 308.

productions volumineuses on trouve ordinairement à la périphérie une enveloppe compacte sur laquelle s'étend une couche de cartilage, qui présente tous les caractères du cartilage articulaire, et notamment à la surface une disposition plus serrée de cellules aplaties, parallèles, tandis que dans la profondeur il y a de plus grands corpuscules ronds et souvent en prolifération. Puis vient immédiatement une zone de crétification, qui se transforme vers l'intérieur quelquefois en véritable os spongieux; plus souvent cependant elle ne forme qu'une masse pétrifiée continue, une sorte de *cartilage osseux*. Dans ce dernier cas, il n'est pas rare que sous cette couche se trouve de nouveau du cartilage et en suite de nouveau des îlots ou des languettes de couches crétifiées (fig. 92 *a*). Dans les points où se forme réellement de l'os spongieux, on trouve les trabécules du tissu osseux épaissies et leurs mailles remplies de tissu graisseux médullaire. Ce sont précisément ces formes qui démontrent, de la manière la plus frappante, qu'il a existé antérieurement une connexion des corps articulaires avec d'autres parties de l'articulation, car une semblable production de tissu médullaire suppose toujours une vascularisation considérable.

Mais de quelle nature est donc cette connexion dans le principe? Deux hypothèses sont seules ici possibles : ou bien, comme on l'a souvent admis jadis, il se détache réellement des morceaux de l'extrémité articulaire de l'os; cette solution de continuité provient d'une violence exercée sur l'extrémité articulaire, une partie de la surface est ainsi détachée, et le fragment cartilage avec le morceau d'os se trouvent libres dans la cavité articulaire; ou bien il s'agit d'un néoplasme proprement dit.

Quant à l'opinion proposée par Reimar, qui admet le détachement pur et simple de parties superficielles, on l'a, de nos jours, souvent entièrement rejetée. Il semble que l'on ait tort; car on ne trouve pas seulement dans la littérature ancienne des cas[1] très-caractéristiques, mais on a aussi réuni de nos jours quelques exemples[2]

[1] Abernethy, *Med. chirurg. Beobachtungen*, traduit en allemand par Meckel. Halle 1809, p. 187. — Schreger, *Ueber die beweglichen Concremente in den Gelenken*. Erlangen 1815. — Cruveilhier, *Arch. génér.*, 1826, t. IV, p. 165.

[2] Richet, *Annales de la chirurgie*, 1841, t. I, p. 63. — Stromeyer, *Handbuch der Chirurgie*. Freiburg i. Br. 1844, t. I, p. 523. — Deville, *Bullet. de la Soc. anat.*, 1851, p. 109. — Broca, *Denkschrift zur Feier des 10jährigen Stiftungsfestes des Vereins*

où tantôt il s'est produit une sensation douloureuse, accompagnée parfois d'un craquement sensible, par suite de violences exercées sur l'articulation, et où d'autres fois, sans cause connue, on découvre à l'autopsie, en certains endroits, une perte de substance, une dépression sur la surface articulaire, correspondant plus ou moins exactement au fragment détaché. J'ai, moi-même, observé plusieurs fois des cas de ce dernier genre. Ils ne sont pas, il est vrai, tout à fait probants, parce qu'il est possible que la dépression n'ait été produite que secondairement par la pression du corps étranger; cependant les faces se correspondent parfois si parfaitement et sont si profondes que l'on peut à peine se refuser à admettre leur connexion primitive. Dans les cas que j'ai vus, il y avait eu évidemment une affection articulaire antérieure, que je suis porté à considérer comme une véritable cause prédisposante de l'affection qui nous occupe, ainsi que je le démontrerai plus spécialement ultérieurement.

Mais alors même que l'on admettrait pour ces cas la possibilité d'une solution de continuité, cette explication ne saurait s'appliquer à la plupart des cas où il s'agit positivement d'un néoplasme; le seul doute qui puisse exister est relatif au point de départ de celui-ci; si les corps étrangers proviennent des cartilages, ce sont des ecchondroses ordinaires; s'ils procèdent au contraire de quelque autre tissu, ce sont alors des productions hétéroplasiques.

L'observation apprend que les deux cas existent[1]; non-seulement le cartilage préexistant entre en prolifération et produit des excroissances, mais il s'en produit aussi de semblables qui partent du périoste et de la synoviale. Le premier cas se rencontre dans toutes les formes possibles. Luschka[2] fixa particulièrement l'attention sur les excroissances plus délicates et villeuses qui partent du cartilage et pendent dans les cavités articulaires. Celles-ci ont cependant pour l'histoire des corps libres articulaires une valeur moindre que les excroissances arrondies qui appa-

deutscher Ærzte in Paris, 1854, p. 38. — Schuh, *Pseudoplasmen*, 1854, p. 84. — H. Meckel, *Mikrogeologie*, p. 236. — F. Forstmann, *De muribus articularibus*. Diss. inaug. Berol. 1857, p. 25.

[1] A. Förster, *Handbuch der pathol. Anat.* Leipz. 1855, p. 118.

[2] Luschka, *Virchow's Arch.*, t. VII, p. 309, tab. III, fig. 5-7. *Die Halbgelenke*, tab. III, fig. 8-9; tab. VI, fig. 7-8.

raissent le plus souvent le long du bord externe du cartilage et s'ossifient de bonne heure par leur base. A ces formes viennent également se rattacher, comme degrés de transition, certaines productions cartilagineuses et osseuses, qui partent du périoste, dans le voisinage du bord du cartilage, quoique sous la synoviale, tout à fait à la façon du cal cartilagineux survenant parfois après une fracture. Au point de vue génésique, elles se distinguent encore des véritables cartilages synoviaux, dont le siége principal est précisément l'endroit où la synoviale se réfléchit de la face externe de l'articulation sur l'os et où il existe déjà normalement certains replis et villosités[1]. C'est là le point de départ du développement d'excroissances pathologiques, tantôt simples, tantôt ramifiées sous forme de végétations dendritiques, notamment mentionnées par Rokitansky[2]; leur extrémité se renfle de plus en plus et devient le siége de la cartilaginification. Seulement la prolifération papillaire ne se borne pas uniquement à ce petit point; dans quelques articulations en particulier, comme dans celle de l'épaule, il se forme aussi, dans le feuillet pariétal de la synoviale, des plaques sclérotiques et des excroissances qui se cartilaginifient et s'ossifient.

Les nouveaux cartilages et os sont tantôt applatis sous forme de plaque, tantôt ils pendent par de longs pédicules dans l'articulation (fig. 93 *a*). Dans ce dernier cas les mouvements de l'articulation leur impriment un mouvement de va et vient, et ils peuvent déjà occasionner une gêne considérable pendant qu'ils adhèrent encore à leur base; mais ils finissent par s'en détacher et par devenir libres dans la cavité articulaire. Souvent, en même temps qu'ils s'accroissent, il se produit déjà certaines poches ou diverticulums de la synoviale, dans lesquels ils restent cachés (fig. 93 *b*) et où ils se glissent facilement de nouveau, après qu'ils sont devenus libres. Ils peuvent également s'y enchâtonner complétement[3].

Lorsqu'au contraire les excroissances ont une insertion plus large, ce qui arrive notamment pour les ecchondroses périostiques (fig. 93 *c*) et pour les ecchondroses proprement dites, elles

[1] Kölliker, *Mikroskopische Anatomie*, 1850, t. II, 1re partie, p. 323.
[2] Rokitansky, *Zeitschr. der Wiener Ærzte*, 1851, janv., p. 2.
[3] Friedländer, *l. c.*, p. 12-13. — Cruveilhier, *Traité d'anat. path.*, t. II, p. 135.

peuvent atteindre un volume considérable sans se détacher. Elles défigurent en tout cas l'articulation à un haut degré et donnent notamment lieu, au bord du cartilage, à des proéminences qui gênent les mouvements, causent des frottements et peuvent même s'entre-choquer. Il peut bien arriver, dans de telles conditions, qu'ils viennent à être brisés par de fortes violences extérieures et deviennent ensuite libres dans la cavité[1]. Telle me semble en tout cas être l'explication la plus probable de la plupart des cas où, après des actions violentes, on remarque tout à coup des corps libres et où l'examen anatomique ultérieur révèle en outre toute sorte d'autres altérations dans l'articulation.

Fig. 93.

L'opinion, suivant laquelle les corps articulaires proviendraient de fragments brisés de l'extrémité articulaire saine, demande en tout cas un contrôle anatomique beaucoup plus précis qu'il n'a eu lieu jusqu'à

Fig. 93. Arthrite chronique déformante proliférante de l'articulation coxo-fémorale (pièce n° 126 de l'année 1861). Le malade, coutelier, âgé de trente-quatre ans, était mort dans la clinique de M. Traube. L'autopsie révéla une syphilis chronique, une dégénérescence amyloïde de l'intestin et de la rate, une néphrite interstitielle et une affection pulmonaire particulière, causée par le dépôt de corps étrangers ferrugineux. L'articulation coxo-fémorale droite, remplie d'un pus épais, caséeux, renfermait trois corps libres, dont le plus grand était un peu plus gros qu'une noisette, avec une surface framboisée et consistait en un mélange de noyaux cartilagineux simples et crétifiés. La tête articulaire très-déformée, fortement usée à son bord, dépouillée en grande partie de son revêtement cartilagineux et présentant une surface cariée rugueuse Même état de la surface de la cavité. La capsule articulaire intacte, indurée, livide, avec beaucoup de diverticulums à son insertion et renfermant huit grands corps libres articulaires, crétifiés en grande partie, dont les uns (*a*) pédiculés et les autres (*bb*) applatis, cachés dans les diverticulums. Tout autour du bord de la tête fémorale, un bourrelet osseux, résultat d'un travail de prolifération (*c*). On trouva également des corps articulaires dans l'arrière-cavité cotyloïde.

[1] Brodie, *Med. chir. Transact.*, vol. IV, p. 276. — Ecker, *Archiv für phys. Heilkunde*, 1843, p. 244, note.

présent. Si, par exemple, il se détache une esquille du bord d'un os sain, on devrait cependant s'attendre à ce que la surface primitive seule soit recouverte de cartilage, tandis qu'au contraire la surface fracturée serait constituée, soit par de l'os compacte ou spongieux, soit tout au plus par une enveloppe de dépôts fibrineux. Cependant j'ai trouvé, même sur les corps articulaires de la forme la plus singulière[1], un revêtement cartilagineux presque complet, et ce qui semblait être un os ne consistait en grande partie qu'en du tissu cartilagineux simplement crétifié. Cette observation s'accorde bien avec l'opinion que des ecchondroses, primitivement applaties, avaient fait saillie sur la surface du cartilage articulaire, et avaient, en s'ajustant à la face articulaire opposée, revêtu les caractères d'une articulation, puis elles s'étaient crétifiées en partie et avaient fini par se briser dans leur partie cartilagineuse; mais on ne saurait trop faire concorder cette observation avec l'hypothèse d'une fracture de l'os même. Elle s'accorde encore avec le fait déjà avancé par Sander[2], à savoir que les corps articulaires sont susceptibles de se briser ultérieurement.

En général on peut, d'après ce qui précède, admettre comme démontré que les corps libres articulaires, comme Lænnec[3] déjà l'a enseigné, sont des cartilages accidentels, et pour la plupart d'entre eux il était dans le vrai en les regardant comme étant, dans le principe, des excroissances pédiculées de la synoviale. Celles-ci présentent, dans leur genre, assez d'analogie avec les excroissances en massue du lipôme arborescent (p. 376) ou les grains du môle hydatique (p. 404), auxquels ils ressemblent encore en ce que parfois plusieurs d'entre eux sont suspendus à un pédicule commun ou que le pédicule de l'un s'insère sur le corps d'un autre. On en trouve aussi quelquefois plusieurs comme soudés entre eux; on rencontre même des *conglomérats* considérables (fig. 94), semblables au calcaire gompholitique, où une grande quantité de

[1] Ici se rapporte notamment, outre le corps figuré dans la fig. 92, celui qu'a extirpé M. Jüngken de l'articulation du genou (pièce n° 99 de l'année 1861). Il mesure 1 pouce 1/4 de long, 1/2 pouce de large et 7/8 pouce d'épaisseur. D'apparence entièrement osseuse, il est d'une part concave, de l'autre convexe; à côté de celui-ci s'en trouvait un autre plus petit, également concave, convexe et d'apparence osseuse.

[2] Sander, dans *v. Siebold's Chiron*, t. II, p. 361.

[3] Lænnec, *Dict. des sciences méd.*, t. IV, p. 127.

petits corps est réunie par une masse assez lâche qui les relie entre eux. Ce sont probablement là des *cohésions secondaires*, causées par des dépôts et des coagulums fibrineux. Au moins y ai-je vu du pigment brun et jaune, comme vestige de complication hémorrhagique. — Il est encore juste, pour une partie des corps articulaires, notamment ceux qui proviennent du périoste, qu'ainsi que l'admit Lænnec, ils sont primitivement situés en dehors de la synoviale et ne proéminent que peu à peu dans la cavité articulaire. Ceux-ci trouvent leurs analogues dans les ecchondroses déjà décrites plus haut des cartilages de la trachée. D'autres, au contraire, se produisent primitivement

Fig. 94.

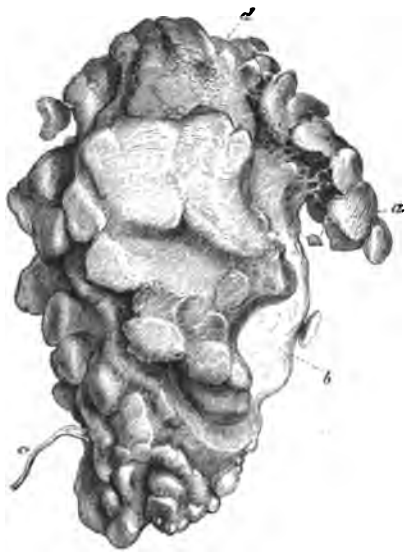

Fig. 94. Corps mobile, conglomérat de l'articulation du genou (pièce n° 60 *c* de l'année 1858). Grandeur naturelle, provenant d'une autopsie médico-légale. Le grand conglomérat mesure environ 3″ de long, 1 1/4 à 1 1/2″ de large et 3/4 à 1″ d'épaisseur. Il a en général un aspect analogue à la rotule ; presque pointu à une extrémité, large à l'autre, concave-convexe, cependant partout inégal, mamelonné ou même lobé. Sur la face concave se trouve un endroit plus considérable, continuellement recouvert de cartilage ; du reste, les saillies les plus fortes sont seules recouvertes de cartilage, tandis qu'entre elles il existe un tissu fibreux délicat qui contient à la face convexe beaucoup de grains de pigment jaune brunâtre (*a*). On voit très-peu de cartilage sur cette surface convexe, qui est beaucoup plus rugueuse. Un endroit (*b*) présente une surface plane assez étendue, déprimée, ressemblant à une cicatrice. Au bord se trouvent de nombreux petits corps (*cc*), dont une partie adhèrent à peine à la masse totale et sur un point se voit un long appendice filiforme (*d*). A l'intérieur, la substance est en partie spongieuse et même à larges mailles. — On trouva en outre encore dans l'articulation environ 50 petits corps libres et quelque 25 adhérents, cachés dans tous les recoins de la cavité articulaire, dont ces derniers occupaient surtout le pourtour postérieur, où ils étaient si serrés les uns près des autres qu'ils étaient tout à fait immobiles et avaient donné lieu à de grands diverticulums derrière les condyles du fémur et à la face postérieure du tibia. Ces corps, tant ceux qui étaient libres que ceux qui adhéraient, variaien considérablement de grandeur et d'aspect ; les uns petits, ronds et de la grosseur d'un pois, les autres plus grands, anguleux, avec des facettes d'apparence articulaire, comparables, pour leur forme et leurs proportions, aux os du poignet et du tarse, d'autre enfin plus grands encore et évidemment conglomérés. Plusieurs présentaient du pigmer.

dans les excroissances même qui peuvent, de leur côté, être cartilagineuses ou fibreuses.

Après que les corps sont détachés et libres dans la cavité articulaire, ils semblent subir peu de transformation. Peut-être peut-on regarder certaines pétrifications comme secondaires et en même temps posthumes. Quelques observateurs[1] ont cru, il est vrai, que ces corps continuaient encore à s'accroître à l'état libre. Cooper[2] rejette complétement cette opinion. Il est difficile de se prononcer à ce sujet. Il ne faut pas oublier que les corps libres peuvent aisément augmenter de volume par le dépôt d'exsudats ou de caillots sanguins. Par le fait de la conglomération, il peut aussi arriver qu'à la place de plusieurs petits corps il s'en forme un grand, qui fait alors l'impression d'une rapide croissance. Mais on ne peut théoriquement rien opposer à la possibilité de la persistance, dans les cartilages et les os détachés, au moins d'une vitalité minimum, si ce n'est plus active : ils peuvent puiser dans la synovie certains sucs, qui non-seulement suffisent à leur nutrition, mais ils peuvent aussi peut-être s'accroître. Car, dans le fait, les pédicules, en tant en général qu'ils ne sont pas détachés, sont aussi ordinairement peu vascularisés, quoiqu'ils ne manquent pas toujours de vaisseaux, et cependant les corps s'accroissent.

brun. Un très-grand nombre avaient un revêtement cartilagineux et des appendices filiformes. Quelques-uns étaient suspendus à des fils qui paraissaient les traverser pour s'insérer de part et d'autre. Quelques-uns, même des petits, avaient une structure spongieuse, d'autres avaient plutôt la dureté de la pierre ou du marbre. — L'articulation très-altérée. La synoviale couverte de toutes parts de nombreuses végétations, petites la plupart, globuleuses, parfois ramifiées, qui étaient pleines de pigment jaune brun. Elles atteignaient en général une longueur de trois à quatre lignes et renfermaient beaucoup de graisse. Toute la synoviale en outre épaissie, surtout aux endroits où elle formait des diverticulums. Au dessous du ligament rotulien se trouvait l'un des plus considérables, qui renfermait le gros corps figuré ici; il coexistait avec une forte dépression de l'os. Les ligaments interarticulaires et semi-lunaires un peu épaissis et rugueux. Les surfaces articulaires présentaient des politures linéaires et des surfaces usées par le frottement. Celle du tibia était presque entièrement privée de cartilage et un peu villeuse; celle du fémur présentait un revêtement cartilagineux épaissi en général, qui montrait, notamment devant l'arrière-cavité et le long des bords, de fortes excroissances globuleuses, crétifiées et ossifiées à partir de leur base. Quelques-unes de ces excroissances du bord étaient mobiles ou n'étaient séparées du cartilage que par un tissu cellulaire dense; dans quelques points on voyait le bord formé d'ostéochondrophytes superposés et dépassant la surface voisine, interrompu par des surfaces d'apparence cicatricielle.

[1] James Russel, *l. c.*, p. 66.

[2] Cooper, *Diseases of the joints*. Lond. 1807, p. 34.

Ils sont en tout cas une manifestation de processus irritatifs. Ceux-ci peuvent revêtir la forme d'une véritable inflammation articulaire, et c'est ainsi que nous la trouvons le plus souvent dans l'arthrite noueuse (*arthritis nodosa, rheumatismus nodosus, malum articulorum senile*), à côté de toute sorte d'autres altérations, en particulier à côté de l'usure partielle des cartilages articulaires, de l'usure et du raccourcissement des extrémités osseuses (fig. 93), de l'éburnation et de la périostose, de l'épaississement et de la vascularisation de la membrane synoviale [1]. Ils ne sont alors même à considérer que comme symptôme partiel de l'affection inflammatoire, qui existe ici sans aucun doute [2]. Broca a été plus loin encore, en ce que, outre cette inflammation (qu'il appelle *arthrite sèche*), il admet une nécrose soit superficielle, soit profonde et une élimination du cartilage, et il regarde les corps libres comme les produits de ce travail éliminatoire [3]. Il convient, il est vrai, que le mode ordinaire de production suit la voie de l'excroissance, mais il pense cependant pouvoir faire dériver une forme particulière de corps libres de la nécrose du cartilage, et Lebert [4] se range même de son avis pour la forme noueuse.

Il faut bien distinguer ici. Le cartilage articulaire peut se détacher et s'exfolier [5] aussi bien dans l'inflammation aiguë des synoviales et des extrémités articulaires des os que dans l'inflammation chronique, noueuse et déformante. Mais dans ce cas il se détache des *lamelles* de cartilage, des fragments applatis et non ces corps épais, tels que se présentent les corps libres articulaires. Ceux-ci se développent le plus rarement dans les endroits où se fait l'exfoliation, c'est-à-dire sur la surface articulaire proprement dite, mais bien là où se produisent aussi le plus activement les autres affections proliférantes de l'inflammation déformante, au pourtour du cartilage articulaire, sur le périoste ou sur

[1] Cruveilhier, *Atlas d'anat. path.*, livr. IX, pl. VI, fig. 11. — De Camp, *l. c.*, p. 25. — Ecker, *l. c.*, p. 244. — A. Wernher, *Beiträge zur Kenntniss der Krankheiten des Hüftgelenks*. Giessen 1847, p. 39. — X. Schömann, *Das Malum coxæ senile*. Jena 1851, p. 73. — Friedländer, *l. c.*, tab. I-II.

[2] *Virchow's Archiv*, 1852, t. IV, p. 295.

[3] Broca, *l. c.*, p. 38.

[4] Lebert, *Traité d'anat. path.*, t. II, p. 600, pl. 179, fig. 9, 10.

[5] Gay (*Transact. of the pathol. soc. of London*, vol. VI, p. 298) l'appelle *Shedding of cartilage*.

la synoviale. Mais il faut aussi bien se garder de considérer comme l'unique cause de la production des corps libres articulaires l'arthrite noueuse (*malum senile*), surtout considéré au point de vue de l'ensemble des symptômes cliniques, qui frappe si souvent un grand nombre d'articulations et apparaît sous forme de maladie constitutionnelle; l'inflammation articulaire déformante chronique se présente aussi, sans qu'il y ait « arthrite ou rhumatisme », sans troubles des nerfs sensitifs, chez des sujets jeunes, et très-limitée à de petites portions de l'articulation. Telle est la forme qui donne lieu à la production des corps articulaires solitaires. On ne peut dire encore exactement aujourd'hui jusqu'à quel point des irritations locales peuvent la produire; je dois cependant rappeler un cas de Shaw[1], qui excisa du genou, chez une servante âgée de dix-sept ans, un corps libre articulaire, dans l'épaisseur duquel se trouvait une cavité mesurant 1/12-1/15 de pouce de long et renfermant un corps dur métallique, que l'on reconnut être une pointe d'aiguille cassée. Il s'agit ici d'une affection toute locale et bénigne, au point de vue de l'onkologie.

Mais ce processus n'appartient plus simplement au domaine de l'hyperplasie; il tient au contraire déjà de l'hétéroplasie, en ce que le simple tissu connectif du périoste ou de la synoviale devient le siége du développement de cartilage. Mais, d'autre part, ces formes se rapprochent cependant beaucoup des ecchondroses pures avec lesquelles elles coïncident si fréquemment, car elles procèdent de tissus que nous savons produire très-facilement du cartilage en beaucoup de points. Le périoste notamment ne montre pas seulement cette propriété dans les fractures, mais encore bien plus fréquemment et d'une façon plus remarquable dans le changement des anciennes ou dans la formation des nouvelles surfaces articulaires, sur le rôle physiologique desquelles Hüter[2] a fourni tant et de si intéressantes données. Toujours est-il que ces formes sont à placer sur la limite qui sépare les tumeurs cartilagineuses hyperplasiques et hétéroplasiques. —

Le chondrôme *hétéroplasique*, que nous allons étudier, a toujours été défini d'après l'exemple de Jean Müller, comme un pro-

[1] Shaw, *Transact. of the Lond. path. soc.*, 1855, vol. VI, p. 331.
[2] C. Hüter, *Virchow's Arch.*, t. XXV, p. 572; t. XXVI, p. 484.

duit dont la partie essentielle est constituée par du véritable tissu cartilagineux. On s'est bien écarté de toute façon de cette définition dans la pratique, en ce que l'on parlait aussi d'enchondrômes, alors que le cartilage ne formait pas l'élément essentiel. On sait depuis longtemps que, dans beaucoup de tumeurs, on trouve souvent ce tissu mêlé à d'autres espèces de tissus, et dans quelques-unes le cartilage joue un rôle tellement secondaire qu'on peut ne le considérer que comme une simple adjonction. Ceci ne s'applique pas seulement à certaines tumeurs complexes, mais notamment à un grand nombre de tumeurs tératoïdes qui nous occuperont plus tard. Si l'on a, dans cette direction, un peu trop étendu le domaine de l'enchondrôme, il me semble que, dans une autre direction, à l'encontre des anciens auteurs, on a fait un pas en arrière en en excluant en grande partie une catégorie très-importante, les tumeurs dites *fibro-cartilagineuses*. Müller même en rangeait beaucoup, soit dans son ostéoïde, soit dans son desmoïde[1]; les auteurs ultérieurs l'ont en partie imité; d'autres ont rapporté quelques-uns de ces cas à l'enchondrôme, au sarcôme ou au cancer. Il s'est ainsi produit une grande confusion, qui se conçoit toutefois, lorsque l'on considère la malignité souvent si grande, la nature pour ainsi dire cancéreuse de ces tumeurs, et lorsque l'on doit également reconnaître que c'est précisément cette espèce qui constitue la transition la plus fréquente au sarcôme. Aussi ne peut-on prétendre que tous les cas décrits comme ostéoïde, cancer ostéoïde, sarcôme-ostéoïde, desmoïde, sont à ranger ici; mais on n'est pas plus autorisé, selon moi, à exclure d'ici tous ces cas.

Depuis longtemps déjà, même bien avant l'introduction du microscope comme moyen d'investigation anatomique, on a distingué le cartilage proprement dit de celui qui résulte de l'ossification des membranes, et qui diffère entièrement du cartilage ordinaire comme du fibro-cartilage. Je crois avoir le premier reconnu son caractère particulier, en décrivant la production des ostéophytes internes des os du crâne[2]. Je reconnus plus tard ses rapports avec le tissu connectif[3], et en particulier son développe-

[1] *Müller's Archiv*, 1843, p. 396.
[2] *Virchow's Archiv*, 1847, t. I, p. 135.
[3] *Würzburger Verhandl.*, t. II, p. 158.

ment comme partant des couches proliférantes du périoste ; je démontrai que le développement en épaisseur des os longs consiste essentiellement dans la production de masses nouvelles, provenant du périoste et semblables à la structure du tissu osseux, c'est pourquoi je les appelai *ostéoïdes*[1]. J'ai bien vu aussi des masses semblables parvenir du cartilage ordinaire[2], mais ce n'est cependant là qu'un cas exceptionnel.

On peut, il est vrai, rester dans le doute à savoir si l'on doit en général comprendre cette masse ostéoïde dans le cartilage. Abstraction faite de ce qu'un grand nombre d'observateurs l'appellent précisément *cartilagineuse*, elle occupe dans l'histoire normale du développement une place semblable à celle du cartilage relativement à l'os futur ; elle est une *préformation de l'os* et représente, sous ce rapport, précisément un *équivalent du cartilage*. Dans la production du cal elle se transforme souvent en véritable cartilage[3]. D'autre part elle ne répond à aucun tissu connectif ordinaire, puisque, lors de la production de la masse ostéoïde, la substance intercellulaire du tissu connectif se condense, se sclérotise ou se cartilaginifie. Aussi devrait-on faire choix d'un nom particulier pour ce tissu ainsi que pour les tumeurs qui en dérivent, et je préférerais, en dernière analyse, pour les tumeurs, le nom d'*ostéoïde* à tout autre, s'il ne devait, selon moi, en résulter une difficulté insurmontable dans la description des tumeurs cartilagineuses.

Aussi, depuis que l'on a peu à peu reconnu la nature suspecte de l'enchondrôme, le principal motif qui a poussé à la distinction de l'ostéoïde comme espèce particulière, la considération de sa malignité n'a-t-elle plus de raison d'être, et je n'hésite pas, pour ce motif, à ranger immédiatement au nombre des chondrômes les tumeurs formées par le véritable tissu ostéoïde. Il en résultera, à côté des chondrômes hyperplasiques ou des ecchondroses, d'une part les *enchondrômes dans le sens précis du mot*, et de l'autre les *chondrômes ostéoïdes* (desmochondrômes) comme les deux groupes principaux à distinguer dans les chondrômes hétéroplasiques.

[1] *Virchow's Arch.*, t. V, p. 439 et 457.
[2] *Ibid.*, p. 434.
[3] *Pathol. cellul.*, p. 356.

Mais, ainsi que l'apprend l'observation, il n'est pas facile d'assigner les limites qui séparent ces deux groupes. Il existe bien, pour chacun d'eux, certaines formes pures, qui peuvent facilement être reconnues ; mais entre elles se trouve une grande série de formes compliquées, dans lesquelles ou bien les divers types du tissu cartilagineux se rencontrent simultanément et ne permettent d'assigner à la tumeur aucun type général prédominant, ou bien la masse principale répond bien à un certain type, mais en certains endroits se trouve une transition vers un tissu de type voisin à celui-ci.

Pour ce qui est du *cartilage proprement dit de l'enchondrôme*, sa structure intime répond en général aux formes connues du cartilage *permanent*. Comme dans celui-ci on trouve aussi dans l'enchondrôme les trois variétés du *cartilage hyalin*, *fibreux* et *réticulé*[1]. Mais on ne peut ici établir une distinction trop tranchée et encore moins s'attendre à retrouver ces trois variétés dans autant d'espèces correspondantes d'enchondrôme. Rien n'est plus fréquent que de voir se produire dans la même tumeur ces trois formes du cartilage permanent. Dans certains endroits la substance intercellulaire est parfaitement homogène et apparaît presque transparente (hyaline) dans les minces coupes microscopiques. Mais cette texture ne se transforme pas seulement avec l'âge, de telle sorte que dans la substance intercellulaire se produisent de véritables granulations gélatiniformes (colloïdes), grands ou petits, anguleux, ou bien des fibres particulières, rigides ou rugueuses, dont la coupe transversale ressemble à des granules ou à des points ; au contraire, de très-bonne heure déjà apparaissent toutes sortes de fibres fines, qui sont disposées entre les cellules et les amas de cellules, partie isolées, partie en faisceau, tantôt dans la même direction, tantôt en se croisant en sens opposé[2]. Ces fibres se comportent parfois avec les réactifs comme de véritables fibres élastiques ; d'autres fois elles sont bien plus fines, ressemblent plus à des stries qu'à des fibres et résistent peu aux réactifs. Ces états ressemblent en tout cas extrêmement à l'état normal du cartilage fibreux et réticulé. Le cartilage réti-

[1] *Pathol. cellul.*, p. 89.

[2] C. O. Weber, *Die Knochengeschwülste*, partie I, tab. III, fig. 5, 9 ; tab. IV, fig. 5, 8. — Lebert, *Atlas*, pl. XXIX, fig. 8 et 16.

culé parfait, comme je l'ai décrit dans les ecchondroses des cartilages de la trachée (p. 442), est toutefois plus rare, mais cependant pas aussi rare que l'admettait H. Meckel[1], qui semble ne l'avoir vu que dans de petites tumeurs cartilagineuses du pavillon de l'oreille et de l'aile du sphénoïde[2]. Je l'ai trouvé dans de très-grands enchondrômes des parties les plus différentes, cependant la plupart du temps par traînée. On rencontre au contraire incomparablement plus fréquemment un fibro-cartilage qui, vu au microscope, a le plus d'analogie avec le cartilage normal des synchondroses du bassin et de la colonne vertébrale, et qui peut même ressembler, à s'y tromper, à certaines ecchondroses de ces parties. Car dans ces dernières se trouvent, comme dans beaucoup d'enchondrômes, des îlots ou des traînées de cartilage hyalin, alternant avec des trabécules ou des mailles de fibro-cartilage. Celles-là apparaissent déjà à l'œil nu comme plus claires, plus transparentes, d'un blanc bleuâtre; celles-ci au contraire répondent aux endroits plus denses, plus résistants, plus blanchâtres et tendineux.

Cet état variable de la substance intercellulaire implique aussi un état différent des parties cellulaires. Dans le cartilage hyalin les cellules sont en moyenne plus grosses, souvent aussi plus nombreuses et plus serrées, de manière à former un plus grand volume; dans le fibro-cartilage elles sont, pour la plupart, plus petites, séparées par de plus larges couches de substance intercellulaire, ou tout au moins en sous-ordre relativement à la substance intercellulaire. En même temps les cellules du cartilage hyalin sont régulièrement contenues dans des capsules rondes, et sont elles-mêmes primitivement rondes, quand même la préparation leur donne très-souvent un aspect anguleux, irrégulier. Dans le fibro-cartilage, au contraire, la capsule est ordinairement beaucoup plus mince; à peine y voit-on un double contour; parfois on ne la voit pas du tout et la cellule semble plonger librement dans la substance intercellulaire. En même temps la forme arrondie des cellules devient longue, ovale, fusiforme et stellaire, et tandis que le corps des cellules est souvent très-petit, on voit partir de leurs côtés des prolongements déliés

[1] H. Meckel, *Charité-Annalen*, t. VII, 2, p. 93.

[2] Pièce n° 1803.

qui peuvent s'anastomoser entre eux. En un mot, l'ensemble de cette structure ressemble à celle de l'anneau fibreux des synchondroses[1], sur lesquels j'ai pu, le premier[2], démontrer le passage de la structure proprement dite du cartilage à celle du tissu connectif.

Si, d'après cela, la structure fibro-cartilagineuse survient comparativement beaucoup plus souvent dans les enchondrômes qu'on ne l'admet ordinairement, il n'est pas sans intérêt de se demander si l'état de cartilage hyalin ou celui de fibro-cartilage est le plus ancien. D'après mon observation, le rapport chronologique n'est pas toujours le même. Cela vient de ce que l'enchondrôme ne *se développe pas toujours de la même manière*. Parfois, en effet, on voit d'abord apparaître, à la place où se trouvera plus tard un lobule enchondromateux, un simple amas de cellules dans lequel sont serrées les unes près des autres les différentes petites cellules arrondies, indifférentes sans substance intercellulaire[3]. J'ai vu le plus bel exemple de cet état de granulation (p. 86) sur un enchondrôme de la parotide. Lorsqu'ensuite les cellules secrètent de la substance intercellulaire, elle est d'ordinaire entièrement homogène et il se produit aussitôt du cartilage hyalin. Mais telle ne semble pas être la marche ordinaire des choses. Comme je l'ai, le premier, observé dans des tumeurs cartilagineuses du maxillaire supérieur[4], du sein[5], de l'omoplate[6] et du testicule[7], la production de cartilage commence souvent en ce que le tissu connectif existant, soit ancien, soit de formation nouvelle, s'épaissit, la substance intercellulaire augmente et devient sclérotique et les cellules grandissent peu à peu et s'augmentent. Il en résulte alors d'abord un aspect semblable à celui de la cornée[8]. Quelquefois ce tissu se transforme immédiatement en cartilage hyalin, en ce que la substance intercellulaire se condense et devient homogène, tandis que les

[1] Franz Jos. Kaufmann, *Virchow's Arch.*, t. VI, p. 412.
[2] *Würzburger Verhandl.*, 1851, t. II, p. 153.
[3] A. Förster, *Atlas der mikrosk. path. Anat.*, tab. XIX, fig. II.
[4] *Virchow's Archiv*, 1849, t. III, p. 224.
[5] *Würzburger Verhandl.*, t. I, p. 137.
[6] *Virchow's Archiv*, t. V, p. 234.
[7] *Virchow's Archiv*, t. VIII, p. 402, tab. IX, fig. 12.
[8] *Path. cellul.*, p. 82, fig. 100-101.

cellules grossissent, s'arrondissent et s'entourent de capsules. D'autres fois, au contraire, la substance intercellulaire ne devient homogène qu'en partie, tandis que d'autre part l'aspect fibrillaire persiste, absolument comme on le voit si souvent lors de la production de cartilage dans le cal périostique des os fracturés [1]. C'est alors, la plupart du temps, un fibro-cartilage qui, à son tour, montre encore des variétés en ce que, dans certains cas, les cellules sont volumineuses et entourées de capsules, tandis que dans d'autres elles restent dépourvues de capsule et sont anguleuses, fusiformes ou stellaires. Mais de ce fibro-cartilage peut aussi, plus tard, provenir du cartilage hyalin, en ce que les cellules se multiplient, en se segmentant par foyers, forment parfois des groupes arrondis de vingt éléments et plus, et que ceux-ci secrètent autour d'eux une masse intermédiaire hyaline. Ainsi se produit l'aspect si fréquent d'îlots, petits ou

Fig. 95.

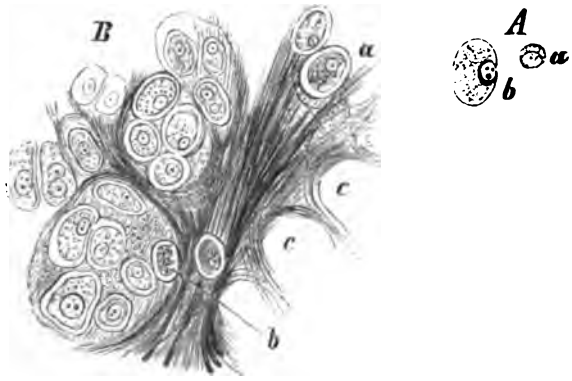

grands, de cartilage hyalin situés au milieu de faisceaux et de réseaux de fibro-cartilage (fig. 95).

Fig. 95. Provenant d'un enchondrôme des os du métatarse. Grossissement 300. *A*. Cellules cartilagineuses isolées jeunes (*a*) et vieilles (*b*), avec noyau, nucléoles et parenchyme granuleux. *B*. Une coupe pour montrer la formation des lobules avec la substance hyaline et les faisceaux fibreux qui les séparent. Cellules assez volumineuses, dont l'une en *a* a commencé à se rétracter en une masse plus dense, tandis que celle en *b* est entièrement ratatinée. *c*, *c* sont les ébauches des faisceaux fibreux aréolaires qui entourent les lobules cartilagineux.

[1] Wedl, *Pathol. Histologie*, p. 572, fig. 124 *a*.

Je dois, à ce sujet, rappeler que les anciennes descriptions sont souvent d'une compréhension difficile, parce que la valeur du mot « corpuscule cartilagineux » et « cellule cartilagineuse » était quelque peu incertaine. J'ai distingué d'abord[1], dans le *corpuscule cartilagineux* parfait, la *capsule* externe, que l'on avait jusqu'alors ordinairement regardée comme une membrane de la *cellule* qui remplit la cavité de la capsule, et que l'on avait coutume de considérer comme un noyau ou tout au plus comme un contenu cellulaire avec noyau. Cette cellule montre rarement, il est vrai, dans les préparations microscopiques, sa forme ronde ; elle est irrégulière, rugueuse, souvent stellaire, même épineuse dans les enchondrômes, ce qui a fait croire à beaucoup d'anciens observateurs qu'ils avaient devant eux le corpuscule osseux ultérieur préformé. Kölliker avait déjà montré que c'étaient là des formes secondaires qu'il fallait rapporter à un ratatinement ou à un retrait du produit qui remplissait primitivement la cavité. Dans le fait, ces cellules sont d'une telle sensibilité que les moindres influences suffisent pour y produire les plus singuliers changements de forme.

Fig. 96.

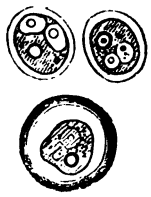

Que l'on continue donc toujours à appeler la formation d'ensemble *corpuscule cartilagineux*, il n'en faut pas moins maintenir que les véritables cellules n'en forment que la partie interne et que les capsules en représentent les produits externes de sécrétion, qui sont à distinguer de la substance intercellulaire ordinaire, aussi bien au point de vue morphologique que chimique, mais qui, par leurs métamorphoses successives, s'identifient et peuvent finir par se confondre avec elle[2]. Cependant il arrive aussi, et cela précisément de la manière la plus évidente dans les enchondrômes, qu'il ne se forme pas seulement *une* capsule, mais plusieurs l'une dans l'autre. Cela arrive parfois autour de

Fig. 96. Quelques corpuscules cartilagineux provenant de l'enchondrôme gélatineux (fig. 99). On voit extérieurement la capsule épaisse, homogène, et à l'intérieur, le corps cellulaire granulé avec un ou deux noyaux, qui circonscrivent à leur tour des nucléoles. Dans deux cellules, des gouttes de graisse. Grossissement 350.

[1] *Virchow's Archiv* (1849), t. III, p. 212, 217 ; t. V, p. 418, note. — *Würzb. Verhandl.*, t. II, p. 152. — *Pathol. cellul.*, p. 6, fig. 2.

[2] *Archiv*, t. V, p. 432-433.

cellules cartilagineuses uniques, particulièrement dans d'anciens enchondrômes; mais régulièrement lorsque la cellule primitivement unique se segmente et se multiplie dans l'espace capsulaire, alors chaque cellule nouvelle donne lieu à sa capsule particulière en dedans de l'ancienne.

Mon opinion sur la nature cellulaire du corps intérieur s'appuie essentiellement sur ce qu'il m'a été possible de démontrer l'identité de celui-ci avec certaines cellules stellaires, faciles à isoler et s'anastomosant souvent entre elles, que l'on trouve en grand nombre dans certains enchondrômes[1]. Ces mêmes produits avaient déjà attiré l'attention de Joh. Müller[2], Schaffner[3] et Queckett[4]; plus tard, notamment Paget[5] et Wedl[6] en ont donné des dessins remarquables. Mais on faisait peu d'attention au rapport de ces corps évidemment cellulaires avec les produits contenus dans les capsules même, et l'on s'est ainsi privé de l'un des meilleurs criteriums pour l'appréciation histologique de l'un et l'autre. Lachmann[7] a plus tard étudié à fond les caractères généraux des cellules dans l'enchondrôme et il a confirmé ce que j'avais avancé. Mais je dois à ce sujet faire observer qu'il faut bien ici aussi distinguer certains changements d'aspect des cellules qui résultent de leur contraction et de la production à leur pourtour d'appendices longs et parfois ramifiés. J'ai vu ces changements de forme se faire sous mes yeux sur des enchondrômes tout fraîchement extirpés ou amputés et se former partant des cellules, des prolongements qui s'étendaient sur tout le champ du microscope. Aussi suis-je de l'opinion que certaines cellules de l'enchondrôme possèdent une motilité très-considérable[8].

Les enchondrômes qui renferment surtout des grandes cellules stellaires ou les parties d'enchondrôme, dans lesquelles elles se trouvent principalement, se distinguent ordinairement par une plus grande mollesse: on les appelle *enchondrôme mou ou gélati-*

[1] *Würzburger Verhandl.*, 1850, t. I, p. 195.
[2] Müller, *Ueber den feineren Bau der Geschwülste*, p. 35, tab. III, fig. 8.
[3] Al. Schaffner, *Ueber das Enchondrom.* Diss. inaug. Würzb. 1845, fig. 5.
[4] Queckett, *Catalogue of the histological series in the Museum of the Royal College of Surgeons*, vol. I, p. 111.
[5] Paget, *Lect. on surg. path.*, II, p. 177, 188, fig. 24, 25, 27.
[6] Wedl, *Pathol. Histologie*, p. 580.
[7] Lachmann, *Müller's Archiv*, 1857, p. 15, tab. II.
[8] *Virchow's Archiv*, t. XXVIII, p. 238.

neux[1]. Ils renferment en même temps beaucoup de liquide et montrent, à l'état frais sur leur coupe, une consistance particulièrement glissante, analogue au blanc d'œuf. Chimiquement ils contiennent la plupart du temps une notable quantité de mucine, de telle sorte qu'on peut les désigner comme une sous-espèce particulière sous le nom d'*enchondrôme muqueux*. Ce que Wattmann a décrit comme parasites cartilagineux mous, et Schuh[2] comme stéatôme, rentre en partie au moins dans cette catégorie. Il faut bien distinguer cette forme de celles dont il sera question plus tard, où, par suite de métamorphoses régressives des cellules, il se fait des ramollissements et où la substance fondamentale, contenant de la chondrine, se transforme en mucus. Peut-être l'enchondrôme muqueux essentiel n'est-il quelquefois que la transformation d'un enchondrôme primitivement hyalin ou fibro-cartilagineux. Au moins ai-je observé déjà, dans la transformation du cartilage rachitique en tissu médullaire, que celui-ci se comporte comme une espèce de tissu muqueux[3]. Mais il arrive certainement aussi que les tissus muqueux et cartilagineux se produisent primitivement concomitamment, de telle sorte qu'une portion d'une grande tumeur peut consister uniquement en tissu muqueux et une autre en cartilage pur (p. 419). Cela se rencontre le plus souvent dans les enchondrômes gélatiniformes des parties molles, notamment de la parotide, où certains segments de la tumeur portent complètement le caractère du myxôme. On y trouve surtout les réseaux de cellules les plus délicats, souvent circonscrits par des faisceaux fibreux résistants[4], et entourés d'un mucus abondant, de façon à donner l'image parfaite du tissu muqueux aréolaire. H. Meckel[5] a appelé cette forme *tumeur de cartilage stellaire*. D'autres, guidés par son aspect, l'ont décrite comme tumeur colloïde, sarcôme colloïde, tumeur gélatiniforme etc. Je l'appelle, lorsque le cartilage prédomine, *enchondrôme myxomateux*, et lorsque le tissu muqueux est plus abondant, *myxôme cartilagineux* (p. 419). La limite entre ces formes et l'enchondrôme muqueux consiste

[1] C. O. Weber, *Knochengeschwülste*, I, p. 79. — Lambl, *Aus dem Franz-Josef-Kinderspital*. Prag 1860, I, p. 200, tab. 13.

[2] Schuh, *Deutsche Klinik*, 1850, n° 14.

[3] *Virchow's Archiv*, t. V, p. 424.

[4] Paget, *Lectures*, II, p. 203, fig. 30.

[5] *Charité-Annalen*, VII, 2, p. 88, fig. 1.

dans ce fait que ce sont des tumeurs mixtes ou composées, tandis que celui-ci représente une tumeur simple, dans laquelle on ne trouve qu'en certaines parties la substance fondamentale ordinaire avec son contenu de chondrine, mêlée avec la mucine ou transformée en celle-ci.

Il est vrai que Müller mettait une grande importance à ce que l'enchondrôme donnât de la chondrine à la coction et il regardait cette réaction comme une sorte de criterium. Seulement, opérant sur une tumeur de la parotide, qu'il n'en appelle pas moins *enchondrôme*, il n'obtint lui-même pas de chondrine, mais beaucoup de gélatine[1] (on ne peut naturellement pas extraire la mucine par la coction). Il est donc toujours très-important de s'assurer par la coction de la chondrine contenue dans une tumeur, surtout depuis que Donders[2] a appris que le fibrocartilage donne aussi de la chondrine ; mais cette analyse ne saurait servir de caractère différentiel. Dans un enchondrôme gélatiniforme de l'épaule, que j'appelai d'abord *sarcôme cartilaginiforme*[3], précisément à cause de cette conformation, j'ai trouvé moi-même une substance fondamentale albuminoïde qui ne donna pas de chondrine, mais qui, par le ramollissement spontané, se transforma en mucus. C'est, par conséquent, une seconde forme de l'enchondrôme mou, que l'on peut appeler *enchondrôme albumineux*.

Le *chondrôme ostéoïde*, décrit plus haut (p. 462), se distingue de toutes ces formes, autant par sa composition que par sa texture. Müller[4] a établi, pour certains cas du moins, que son tissu ne donne pas de chondrine, mais de la gélatine ordinaire à la coction, et se rapproche par conséquent des tissus connectif et osseux. On n'a pas jusqu'à présent fait de recherches plus étendues dans cette direction. Mais, au point de vue morphologique, ce chondrôme appartient aussi à une autre catégorie, au cartilage membraneux ou ostéoïde. Les cellules n'y sont pas régulièrement renfermées dans les capsules ; elles gisent libres dans la substance intercellulaire. Elles sont parfois rondes, mais la

[1] Müller, *Ueber den feineren Bau*, p. 40.
[2] Donders, *Holländische Beiträge*, t. I, p. 265.
[3] *Würzburger Verhandl.*, t. I, p. 137. — *Archiv*, t. V, p. 223.
[4] *Müller's Archiv*, 1843, p. 403.

plupart sont allongées, fusiformes ou lenticulées, souvent pourvues de prolongements et d'ordinaire relativement petites. La substance intercellulaire semble bien très-dense, parfois légèrement striée ; elle n'est cependant pas fibrillaire, mais réellement « cartilagineuse. » Elle ne forme pas une masse également répandue entre les cellules ; elle apparaît, au contraire, sous forme de lamelles, de faisceaux ou de réseaux, qui sont souvent si serrés que l'on y reconnaît à peine les cellules et que l'on ne croit voir à leur place que des fentes ou des vides dans les interstices du stroma. L'ensemble présente par suite une masse plutôt lamellaire, trabéculaire ou précisément feutrée, et la ressemblance avec les tumeurs décrites comme fibroïde ou desmoïde peut aller jusqu'à les confondre entre elles. Je ne doute même pas que quelques cas de ce genre n'aient réellement été décrits comme types de fibroïde. La substance intercellulaire prédomine notablement sur les cellules. Que celles-ci augmentent beaucoup en grandeur et en nombre, il en adviendra un sarcôme, et ce sarcôme forme précisément une forte partie du groupe décrit comme *ostéoïde malin*.

Il est aisé de se figurer combien peut être grande la difficulté de déterminer avec certitude les limites souvent si délicates des chondrômes. L'examen chimique et morphologique du tissu montre un certain va-et-vient et des transitions vers les formes si voisines des tissus connectif et muqueux. Il arrive de plus que, ainsi que cela a été déjà mentionné en partie, l'enchondrôme vrai, aussi bien que le chondrôme ostéoïde, se combine réellement avec d'autres formes de tissu et que la même tumeur répond, dans différentes de ses parties, à différentes types de développement : *enchondrôme* et *chondrôme ostéoïde mixtes*. Les enchondrômes des parties molles montrent notamment de semblables combinaisons dans la plus grande variété, comme je l'ai déjà montré depuis longtemps pour ceux des testicules[1]. Il est très-rare que cela arrive dans les enchondrômes des os. On trouve le plus souvent dans de semblables *tumeurs composées* de petites portions de cartilages, *dispersées sous forme d'îlots* dans une masse de tissu d'une tout autre espèce, soit qu'un tissu de même nature, par exemple le tissu connectif ou muqueux, forme la masse principale, soit que des tissus tout à fait

[1] *Würzburger Verhandl.*, t. I, p. 135.

hétérologues, épithéliaux, par exemple, viennent s'y ajouter sous forme de production cancéreuse ou kystomateuse. D'autres fois, au contraire, le développement cartilagineux embrasse de plus grandes parties *continues* de la tumeur, tandis que le reste, également en rapport de continuité avec celles-ci, est composé d'autres tissus. Il faut encore toujours distinguer le cas de la combinaison primitive, où les différents types de tissu apparaissent l'un à côté de l'autre, quoiqu'indépendants jusqu'à un certain point les uns des autres, du cas de transformation secondaire d'un tissu en un autre, de telle sorte que, ou bien l'enchondrôme devienne muqueux, médullaire ou osseux; ou bien que, *vice versa*, des tumeurs muqueuses ou fibreuses se cartilaginifient.

Sous ce rapport la combinaison la plus importante est celle qui se fait avec les tumeurs malignes proprement dites, comme *de l'enchondrôme avec le cancer, du chondrôme ostéoïde avec le sarcôme*. Dans les deux cas le point de départ est d'ordinaire une végétation plus active de cellules. La végétation cellulaire s'observe aussi, il est vrai, dans la croissance ordinaire de la tumeur cartilagineuse, surtout lorsqu'elle est très-rapide. Il n'y a rien de plus fréquent, particulièrement dans l'enchondrôme, que de voir certains éléments proliférer si fortement (p. 467) qu'ils donnent lieu à de vrais amas de nouvelles cellules, on pourrait presque dire à des lobules entiers de nouvelle masse de tumeur. Seulement, aussi longtemps que le caractère de la tumeur même n'est pas changé, les nouvelles cellules continuent à excréter toujours à nouveau de nouvelle substance intercellulaire autour d'elles. Que cela diminue au contraire ou que cela cesse complétement, comme dans les formes cancéreuses, où la sécrétion ne consiste plus qu'en un certain suc liquide, alors il y a changement dans le type du tissu, transition vers un type nouveau, et il n'est plus besoin que d'un développement plus avancé des jeunes cellules vers les formes épithéliales, pour produire un cancroïde ou un véritable cancer.

A côté de ces *métamorphoses progressives* se passent quelques autres transformations, qui ne sont pas, il est vrai, tout à fait constantes. La plus importante de celles-ci est certes la *vascularisation*. Nous savons déjà par une injection de M. J. Weber[1]

[1] Philipp v. Walther, *Gräfe's und Walther's Journal*, t. XIII, p. 351, 374.

plupart sont allongées, fusiformes ou lenticulées, souvent pourvues de prolongements et d'ordinaire relativement petites. La substance intercellulaire semble bien très-dense, parfois légèrement striée ; elle n'est cependant pas fibrillaire, mais réellement « cartilagineuse. » Elle ne forme pas une masse également répandue entre les cellules ; elle apparaît, au contraire, sous forme de lamelles, de faisceaux ou de réseaux, qui sont souvent si serrés que l'on y reconnaît à peine les cellules et que l'on ne croit voir à leur place que des fentes ou des vides dans les interstices du stroma. L'ensemble présente par suite une masse plutôt lamellaire, trabéculaire ou précisément feutrée, et la ressemblance avec les tumeurs décrites comme fibroïde ou desmoïde peut aller jusqu'à les confondre entre elles. Je ne doute même pas que quelques cas de ce genre n'aient réellement été décrits comme types de fibroïde. La substance intercellulaire prédomine notablement sur les cellules. Que celles-ci augmentent beaucoup en grandeur et en nombre, il en adviendra un sarcôme, et ce sarcôme forme précisément une forte partie du groupe décrit comme *ostéoïde malin*.

Il est aisé de se figurer combien peut être grande la difficulté de déterminer avec certitude les limites souvent si délicates des chondrômes. L'examen chimique et morphologique du tissu montre un certain va-et-vient et des transitions vers les formes si voisines des tissus connectif et muqueux. Il arrive de plus que, ainsi que cela a été déjà mentionné en partie, l'enchondrôme vrai, aussi bien que le chondrôme ostéoïde, se combine réellement avec d'autres formes de tissu et que la même tumeur répond, dans différentes de ses parties, à différentes types de développement : *enchondrôme* et *chondrôme ostéoïde mixtes*. Les enchondrômes des parties molles montrent notamment de semblables combinaisons dans la plus grande variété, comme je l'ai déjà montré depuis longtemps pour ceux des testicules[1]. Il est très-rare que cela arrive dans les enchondrômes des os. On trouve le plus souvent dans de semblables *tumeurs composées* de petites portions de cartilages, *dispersées sous forme d'îlots* dans une masse de tissu d'une tout autre espèce, soit qu'un tissu de même nature, par exemple le tissu connectif ou muqueux, forme la masse principale, soit que des tissus tout à fait

[1] *Würzburger Verhandl.*, t. 1, p. 135.

hétérologues, épithéliaux, par exemple, viennent s'y ajouter sous forme de production cancéreuse ou kystomateuse. D'autres fois, au contraire, le développement cartilagineux embrasse de plus grandes parties *continues* de la tumeur, tandis que le reste, également en rapport de continuité avec celles-ci, est composé d'autres tissus. Il faut encore toujours distinguer le cas de la combinaison primitive, où les différents types de tissu apparaissent l'un à côté de l'autre, quoiqu'indépendants jusqu'à un certain point les uns des autres, du cas de transformation secondaire d'un tissu en un autre, de telle sorte que, ou bien l'enchondrôme devienne muqueux, médullaire ou osseux; ou bien que, *vice versa*, des tumeurs muqueuses ou fibreuses se cartilaginifient.

Sous ce rapport la combinaison la plus importante est celle qui se fait avec les tumeurs malignes proprement dites, comme *de l'enchondrôme avec le cancer, du chondrôme ostéoïde avec le sarcôme*. Dans les deux cas le point de départ est d'ordinaire une végétation plus active de cellules. La végétation cellulaire s'observe aussi, il est vrai, dans la croissance ordinaire de la tumeur cartilagineuse, surtout lorsqu'elle est très-rapide. Il n'y a rien de plus fréquent, particulièrement dans l'enchondrôme, que de voir certains éléments proliférer si fortement (p. 467) qu'ils donnent lieu à de vrais amas de nouvelles cellules, on pourrait presque dire à des lobules entiers de nouvelle masse de tumeur. Seulement, aussi longtemps que le caractère de la tumeur même n'est pas changé, les nouvelles cellules continuent à excréter toujours à nouveau de nouvelle substance intercellulaire autour d'elles. Que cela diminue au contraire ou que cela cesse complétement, comme dans les formes cancéreuses, où la sécrétion ne consiste plus qu'en un certain suc liquide, alors il y a changement dans le type du tissu, transition vers un type nouveau, et il n'est plus besoin que d'un développement plus avancé des jeunes cellules vers les formes épithéliales, pour produire un cancroïde ou un véritable cancer.

A côté de ces *métamorphoses progressives* se passent quelques autres transformations, qui ne sont pas, il est vrai, tout à fait constantes. La plus importante de celles-ci est certes la *vascularisation*. Nous savons déjà par une injection de M. J. Weber[1]

[1] Philipp v. Walther, *Gräfe's und Walther's Journal*, t. XIII, p. 351, 374

que les vaisseaux dans les [illegible] ne se distribuent plus à l'endroit des lacunes cellulaires [illegible] entre elles [illegible] entre eux. Le tissu est alors peut-être immédiatement vascularisé, mais le cartilage proprement dit est alors privé de vaisseaux que le cartilage permanent utilise. Il est [illegible] [illegible] dans un [illegible]. Chez [illegible] on a pu voir que, par la une disposition vasculaire qui n'a pas grande analogie avec celle du vertébré tissu osseux[1]. Mais [illegible] aussi le nombre des vaisseaux est pour la plupart peu considérable. Une lacune [illegible] dans ces [illegible] plus [illegible] les lacunes [illegible], et peut alors se rencontrer un vrai développement vasculaire que les vaisseaux : *enchondrome* [illegible].

Mais ce cas est rare. La plupart du temps le développement vasculaire se fait une transformation du type du tissu. Le cas le plus fréquent est celui où se fait une [illegible]. Celle-ci est très-simple dans le chondrome osseux, puisque la disposition entière de la substance est pour ainsi dire préformée pour la production d'os et qu'il ne s'agit que du dépôt de sels calcaires dans la substance intercellulaire, pour donner immédiatement naissance à de vrais os. Dans l'enchondrome la marche en est plus longue, mais uniforme[2].

Dans beaucoup de cas, ce que l'on a appelé *ossification* n'est rien autre, comme dans les corps fibres articulaires (p. 153), qu'une crétification ou pétrification, une incrustation. Absolument comme dans l'incrustation du cartilage épiphysaire[3], il se fait ici d'abord un dépôt de sels calcaires dans les capsules des cellules cartilagineuses ; il se forme des cercles calcaires autour de celles-ci, et ce qui, à un examen superficiel, ressemble à de l'os, n'est autre chose, lorsqu'on l'analyse de près, qu'un amas de grains

[1] Lebert, *Atlas d'anat. path.*, pl. XXIX, fig. 13, 14. — C. O. Weber, *Knochengeschwülste*, I, tab. I, fig. 1, 2.

[2] *Path. chirurg.*, p. 67, fig. 32 et fig. 33 de la 3e édit. allemande.

[3] *Path. chirurg.*, p. 344, fig. 127, 128.

[4] Nous passons des descriptions de l'ossification de l'enchondrome par Rokitansky *Zeitschr. der Wiener Ärzte*, 1848-1849, 1re série, p. 6, fig. 6-10, Dusseau *Verhandelingen der eerste Klasse van het Nederlandsch Instituut*, III Reeks, III Deel, p. 134, Schulz *De enchondromate*, Diss. Inaug. Vratisl. 1855, p. 28, 31, tab. I-II, A. Förster *Allg. pathol. Anat.*, 1856, p. 125, *Atlas der mikrosk. path. Anat.*, tab. III, fig. 1 et C. O. Weber *l. c.*, p. 9. Elles peuvent en général par le manque de clarté, ce qui vient de ce qu'alors on n'avait pas encore assez nettement précisé les limites entre l'ossification et la simple crétification.

ronds calcaires, représentant les capsules entièrement incrustées. La substance intercellulaire interposée peut bien successivement aussi se charger de chaux, et alors les différents cercles ou noyaux calcaires finissent par se confondre en une seule masse homogène, dans laquelle on ne reconnaît plus des anciennes cavités des capsules que des trous ronds ou légèrement anguleux, comme cela se voit aussi dans la crétification du cartilage articulaire[1]. Ainsi s'expliquent les plaques que l'on trouve parfois sur des coupes microscopiques et qui, au premier abord, ressemblent à de véritables plaques osseuses, mais qui en diffèrent en ce qu'elles renferment des trous ronds sans canalicules, et que par conséquent elles ont plutôt, dans leur ensemble, l'aspect d'un crible. Si l'on dissout les sels calcaires par des acides, on retrouve le cartilage.

Seulement, à côté de la crétification simple, on observe cependant aussi la *véritable ossification*. Celle-ci produit quelquefois les os spongieux les plus beaux : des mailles de diploé renfermant de la moelle. J'en ai vu, même dans l'enchondrôme des parties molles, le plus bel exemple dans une grande tumeur de la glande sous-maxillaire. D'autres fois il se produit une substance parfaitement dure, compacte, même éburnée. Dans le fait cela est plus rare et arrive plutôt dans certaines tumeurs cartilagineuses, de croissance lente, siégeant sur des os, dans lesquelles il existe, la plupart du temps, si peu de cartilage, qu'il me paraît plus convenable de ranger cette forme dans l'ostéôme, à l'occasion duquel je reviendrai sur ce point. Car ces cas seuls méritent d'être compris dans l'enchondrôme, dans lesquels domine le caractère du cartilage *permanent*, et où, par conséquent aussi, l'ossification n'apparaît que dans de petites parties ou très-tard. —

Le phénomène diamétralement opposé à l'ossification et beaucoup plus fréquent est la *métamorphose regressive*, qui, dans sa marche progressive, conduit au *ramollissement* et à l'*ulcération*. Elle débute le plus souvent par une métamorphose graisseuse des cellules, qui s'étend non pas dans le noyau, comme on l'a si souvent prétendu à tort, mais bien à côté du noyau dans le corps de la cellule[2]. Tandis que les cellules se transforment en

[1] *Pathol. cellul.*, 3e édit. allemande, p. 345, fig. 125.
[2] *Virchow's Archiv*, t. I, p. 147.

cellules granulo-graisseuses et en globules granuleux, le ramollissement se produit dans la substance intercellulaire, qui se liquéfie sous forme d'une masse épaisse d'abord, plus tenue ensuite, gélatiniforme, filante, très-glissante et contenant une forte proportion de mucine. Quelques masses plus solides, quoique renfermant d'ordinaire déjà des cellules dégénérées, se désagrégent et nagent dans le liquide. Il n'est pas rare en même temps que les vaisseaux de la paroi se rompent et déversent dans le liquide du sang, qui s'y transforme en pigment et lui donne une coloration rouge, brunâtre ou jaunâtre. Ainsi se produisent des cavités, des places fluctuantes, des *kystes* dans la masse primitivement dure; et ou bien un chirurgien imprévoyant les incise et produit un ulcère fistuleux, ou bien la collection liquide, une fois sous-cutanée, crève spontanément et son contenu s'écoule au dehors.

Cet *ulcère enchondromateux fistuleux*[1], hors duquel il est possible que fassent saillie, sous forme de fongosités, des parties de la tumeur existant encore, doit bien être distingué de l'ulcération superficielle qui se fait si facilement dans les enchondrômes superficiels, ceux des doigts par exemple, lorsque, par la rapide croissance de la tumeur, les parties molles environnantes sont toujours de plus en plus tendues et qu'il finit par s'y produire des érosions ou de la gangrène. Ce sont alors des ulcères qui secrètent très-peu, dans le fond desquels la masse solide de la tumeur résiste très-longtemps.

Le ramollissement trouve aussi son analogie dans l'histoire du cartilage permanent (p. 136). C'est surtout sur les cartilages costaux des vieillards que l'on peut voir, très en petit il est vrai, des processus tout à fait analogues. Il semble ordinairement que le début en soit marqué par une irritation qui incite les cellules cartilagineuses à la croissance et à la prolifération. L'apport des vaisseaux supprimé, la masse se désagrége, parce qu'elle ne peut subsister dans son état d'accroissement avec le quantum ordinaire, très-parcimonieux, de matériaux de nutrition qui lui arrive. Il en est aussi de même dans les enchondrômes. Le ra-

[1] Gluge, *Anatomisch-mikroskopische Untersuchungen zur Pathologie*. Jena 1841, livr. II, p. 155.

mollissement commence par la prolifération et il est central d'ordinaire au milieu de gros îlots de cartilage. —

L'*enchondrôme véritable* se développe dans des endroits où il ne devrait pas exister à proprement parler de cartilage, ou bien, comme l'a dit Müller[1], où ce tissu n'est pas nécessaire. Toutefois il résulte de l'observation que le plus grand nombre de ces tumeurs se produit dans l'os; l'enchondrôme des os est la forme la plus commune, et c'est pourquoi elle a, d'ordinaire, servi d'exemple pour la description. Mais ce ne sont précisément pas les parties ordinairement cartilagineuses de l'os, les surfaces articulaires qui donnent naissance à l'enchondrôme; celui-ci se trouve bien plutôt dans la continuité des os[2]. Müller a déjà fixé l'attention sur ce phénomène très-caractéristique, que d'ordinaire, même lorsqu'un os entier devient enchondromateux, les surfaces articulaires restent intactes, et que, par conséquent, le cartilage permanent ne participe pas à l'affection. D'autre part, les enchondrômes se produisent aussi dans les parties molles et sont alors empreints d'un caractère certainement hétérologue. D'après ce que l'on sait jusqu'à présent, il y a environ un enchondrôme des parties molles sur trois ou quatre cas d'enchondrôme des os[3], et ils se rencontrent toujours dans des endroits où nous ne connaissons aucun cartilage préexistant; le plus souvent c'est dans les glandes, notamment dans les glandes salivaires et sexuelles (les testicules chez l'homme et la glande mammaire chez la chienne).

Il est de plus une circonstance très-remarquable qui montre la possibilité, au moins pour les enchondrômes des os, du cartilage comme point de départ dans certaines circonstances : c'est qu'ils se développent *extraordinairement souvent dans les premières années de la vie.* Dans quelques cas on a observé l'en-

[1] Joh. Müller, *Ueber den feineren Bau der Geschwülste*, p. 41.

[2] Il n'y a ici que du périoste, de la moelle ou du tissu osseux proprement dit, qui, on le sait, ne consiste pas, comme on l'admettait jadis, en cartilage crétifié, mais se rapproche davantage du tissu connectif par sa structure (*Pathol. cellul.*, 3e édit., p. 346).

[3] La proportion s'est changée de plus en plus à l'avantage des enchondrômes des parties molles à mesure que les recherches sont devenues plus précises. Müller en connaissait si peu de cas encore, qu'il arriva à la proportion de 1 : 9. C. O. Weber (*Die Knochengeschwülste*, 1re partie. *Die Exostosen und Enchondrome.* Bonn 1856, p. 112) compte dans sa statistique 237 enchondrômes connus des os pour 67 enchondrômes des parties molles.

chondrôme [illegible] dans le plus grand nombre il apparaît dans les dix premières années de la vie. Il est vrai que le plus petit nombre de cas, à cet âge, sont mis en traitement; seulement lorsque l'on poursuit l'histoire des malades, il en ressort que la plupart des enchondrômes qui sont opérés plus tard, existaient déjà depuis une série d'années, souvent déjà depuis vingt ans et plus et que l'on avait remarqué de très-bonne heure le début du mal. D'après une statistique dressée par Weber[2], sur quatre-vingt-quatorze cas d'enchondrômes des os, on trouva que le début du développement de la tumeur, dans plus de la moitié des cas, remontait aux vingt premières années de la vie, et dans un tiers environ à l'âge de dix ans. La même proportion s'applique généralement aussi à l'enchondrôme des parties molles. Ajoutez à cela enfin que l'on connaît quelques exemples de transmission héréditaire des enchondrômes; ainsi, outre l'observation de Dalrymple[3], le cas très-caractéristique de la famille française Pellerin, que l'on rapportait jadis à une forme de cancer malin, mais que l'on a reconnu de nos jours, par des recherches plus exactes, être de nature chondromateuse. On a, dans ce cas, observé sur trois générations successives la production multiple d'enchondrômes sur diverses parties du squelette, notamment sur les tibias, les côtes et l'avant-bras[4].

Ces observations semblent prouver que déjà dans le premier développement des os il se passe certaines irrégularités qui engendrent la prédisposition à la production ultérieure de tumeurs de ce genre. Lorsque je considère les formes possibles de semblables troubles de développement, je suis porté à regarder comme probable que, occasionnellement, dans les os en croissance, quel-

[1] Ruysch, *Epist. anat. probl.*, XIV, p. 9 (mains et pieds). — Murchison, *Edinb. monthly Journ.*, 1852, mai, p. 491 (doigts). — Syme, *The Lancet*, 1855, vol. I, p. 116 (doigts). — C. Hennig et E. Wagner, *Virchow's Archiv*, 1856, t. X, p. 209. — C. Hennig, *Virchow's Archiv*, 1858, t. XIII, p. 505 (crâne). — E. Wagner, *Archiv f. Heilkunde*, 1861, p. 283 (plancher de la cavité buccale). Ici appartient probablement aussi un enchondrôme du canal vertébral (pièce de notre collection n° 521 de l'année 1860). Il faut y adjoindre aussi quelques cas d'enchondrômes mixtes et de tératômes, par exemple quelques-uns des soi-disant hygrômes du sacrum et un nævus enchondromateux de la cornée provenant de A. v. Græfe.

[2] C. O. Weber, *l. c.*, p. 136.

[3] Paget, *Lectures on surg. path.*, II, p. 207.

[4] Cpr. l'exposition de C. O. Weber, *l. c.*, p. 139. Le cas de Lambl dans la note suivante a également de l'importance.

ques fragments du gisement cartilagineux primitif restent non ossifiés, pour devenir plus tard le point de départ du développement d'une tumeur. Jadis, alors que l'on s'en prenait encore aux dyscrasies générales, on est souvent revenu, en recherchant le développement des tumeurs des os, sur d'autres maladies osseuses, le rachitisme par exemple. On a plus tard rejeté cette manière de voir, et il n'est pas douteux que l'on n'a constaté que dans peu de cas un rachitisme accompli chez des sujets enchondromateux[1]. Je ne puis cependant m'empêcher, d'après mes observations sur les particularités de l'affection rachitique[2], d'admettre la possibilité de voir la prédisposition à l'enchondrôme naître réellement de cette affection ou d'un processus anormal semblable. En effet, sous l'influence d'un principe rachitique, l'ossification se fait dans toutes les parties possibles avec une irrégularité semblable[3], ainsi que je l'ai autrefois signalé dans les synchondroses comme phénomène ordinaire (p. 444). La ligne d'ossification ne s'avance pas régulièrement, mais en zigzag;

[1] Ici se rapporte le cas extrêmement remarquable de Græfe, que Bail (*De ossium luxuratione*. Diss. inaug. Berol. 1820, p. 16, fig. IV) a décrit comme une hypérostose et comme l'analogue de l'éléphantiasis des Arabes, et que plus tard Joh. Müller (*Ueber den feineren Bau*, p. 46, tab. IV, fig. 3) a reconnu pour un enchondrôme. Le malade fut atteint de rachitisme dans la première année de la vie et en souffrit pendant douze ans. Peu après le début de cette maladie, on remarqua sur le petit doigt le commencement de la tumeur, qui fut opérée environ vingt-sept années après. — C'est également ici que doit être rangé un cas de Lenoir publié par Lebert (*Traité d'anat. path.*, t. I, p. 230, pl. XXVIII, fig. 10, 11; pl. XXIX, fig. 7-12). Le malade avait vingt-six ans lors de l'opération; il portait les traces d'une ancienne affection rachitique, et, d'après lui, un des frères de son père aurait eu un mal semblable. Il avait des enchondrômes multiples des os métacarpiens et des phalanges des deux mains, des os métatarsiens de l'un des pieds et du tibia correspondant; ces tumeurs étaient en tout au nombre de quinze. On s'aperçut du mal à l'âge de trois ans; huit ans après il avait pris un grand développement et était resté stationnaire depuis l'âge de seize ans. Cruveilhier (*Traité d'anat. path.*, t. III, p. 803), qui rapporte avec détail la marche clinique du cas, attire particulièrement l'attention sur le rachitisme, et remarque que Lenoir et lui regardent l'enchondrôme comme une espèce de rachitisme local. Je n'ai certes pas besoin de développer que cette opinion diffère essentiellement de la mienne. — Je mentionne enfin encore une observation de Lambl (*Aus dem Franz-Josef-Kinderspital*. Prag 1860, t. I, p. 205) : Une femme âgée de trente-deux ans, portant une kyphose depuis son enfance, remarqua, il y a un an, une petite tumeur de l'extrémité inférieure du tibia; celle-ci s'accrut d'abord lentement, puis rapidement dans les derniers temps, devint grosse comme une tête d'enfant et fut plus tard reconnue être un enchondrôme gélatineux. On remarque en outre que le père du malade doit avoir succombé des suites d'une tumeur occupant la région auriculaire droite.

[2] *Virchow's Archiv*, 1853, t. V, p. 409.

[3] *Ibid.*, p. 425, 434, tab. IV, fig. 2 et 3.

elle plonge, par des dentelures ou des prolongements de substance médullaire et osseuse, dans le cartilage. Comme dans les synchondroses destinées à une ossification tardive, on trouve pendant le rachitisme, dans les parties les plus différentes, du cartilage persistant encore derrière de l'os déjà parfait; on rencontre même alors des portions de cartilage tout à fait isolées, circonscrites par la substance spongieuse de l'os.

On est certainement très-porté à supposer qu'un semblable fragment isolé de cartilage, venant à se développer davantage, peut devenir le point de départ d'une tumeur, à peu près comme un sac dentaire caché dans le maxillaire devient le point de départ d'une dentition, qui souvent ne se fait que des années plus tard. Quant au phénomène singulier qui fait que si souvent on peut faire remonter le début du développement de la tumeur jusqu'aux premières années de la vie, et que précisément *les parties osseuses qui s'ossifient normalement tard* en sont exemptes, on le conçoit le plus facilement lorsque l'on admet un semblable mode de prédisposition. Mais j'insiste expressément sur ce que ce n'est là qu'une hypothèse de ma part. Je n'ai jamais observé qu'une semblable partie séquestrée soit devenue le point de départ d'un développement ultérieur, et il est certain que dans quelques cas la tumeur se développe dans l'âge le plus avancé, sans qu'auparavant on en ait rien remarqué. Nous verrons encore plus tard que quand même on aurait découvert quelque point de départ primitif de ce genre, on ne pourrait pour cela rejeter le fait incontestable que l'enchondrôme, dans son développement ultérieur, est tout à fait hétérologue. Mais on ne saurait méconnaître que l'hétérologie de l'époque ultérieure, tardive, n'est pas un argument qui prouve l'hétérologie du début. Il est certes fort singulier de rencontrer parfois l'enchondrôme multiple chez des individus relativement jeunes, comme nous le verrons encore plus tard avec plus de détails. Morton[1] cite le cas d'un jeune homme de seize ans qui avait à toutes les phalanges et aux os métacarpiens des deux mains des enchondrômes qui étaient en partie restés stationnaires depuis longtemps déjà; ce jeune homme prétendait que la moindre contusion était suivie de près chez lui de l'apparition

[1] Morton, *Transact. Path. Soc. London*, vol. II, p. 118.

d'une nouvelle tumeur. Si l'on prend de plus en considération que, d'après les tableaux de Weber, les enchondrômes de la main sont extraordinairement fréquents dans les dix premières années de la vie, tandis que depuis l'âge de dix ans jusqu'à quarante, ceux des autres os forment la proportion la plus considérable, on voit qu'il existe là un certain rapport avec la marche de l'ossification en général. La prédisposition la plus marquée à la production de l'enchondrôme se rencontre précisément dans les points où l'ossification se fait tard et irrégulièrement, comme les environs des synchondroses sphéno-occipitale, ilio-pubienne, sacro-iliaque, ainsi que, pour les os longs, les environs des cartilages épiphysaires (avec plus de raison diaphysaires) ou intermédiaires[1], par conséquent les extrémités articulaires. Tout cela me porte à prendre en grande considération *une ossification irrégulière*, et je voudrais de plus rappeler encore particulièrement que les courbures osseuses ne sont pas l'attribut nécessaire du rachitisme, que bien plus des cas très-graves de rachitisme se rencontrent avec des os parfaitement droits.

Quant à l'histoire des enchondrômes des parties molles nous manquons encore davantage de points de repère précis dans l'état des tissus. Je ne puis que renvoyer à l'exemple de la *rétention des testicules*, déjà cité dans les généralités (p. 64), qui est important au moins pour la production tératoïde de l'enchondrôme[2]. Il me semble aussi résulter d'une statistique qui n'a pas été, il est vrai, dressée avec une grande exactitude, que certains enchondrômes des parties molles, par exemple ceux du tissu sous-cutané, sont relativement fréquents chez les femmes, tandis que les enchondrômes des os prédominent dans le sexe masculin[3].

Comme nous venons de traiter de l'étiologie, je puis encore ajouter, ce qui a en général de l'importance pour l'onkologie, que nous ne connaissons pour aucune autre tumeur que pour l'enchon-

[1] Zeis (*Beobachtungen und Erfahrungen aus dem Stadtkrankenhause zu Dresden*, livr. II, 1853, fig. 5) donne le dessin d'un enchondrôme plutôt cortical de la première phalange du quatrième doigt chez un garçon de dix-sept ans ; d'après le dessin, la tumeur était en rapport de continuité avec le cartilage intermédiaire. Fichte (*Ueber das Enchondrom*, p. 80) décrit un enchondrôme de la phalangette du pouce chez un garçon de treize ans, où la masse centrale de la tumeur se confondait en un point avec le cartilage épiphysaire.

[2] Senftleben, *Virchow's Archiv*, t. XV, p. 344, 349.

[3] C. O. Weber, *l. c.*, p. 135.

[illegible] malade, le
[illegible] on [illegible] a une
[illegible] bien a des
[illegible] semblent
[illegible] fractures.
[illegible] au bout
[illegible] éprouva.
[illegible] Dans
[illegible] considé-
[illegible] à guérir.
[illegible] une fu-
[illegible] L'homme

[illegible] de quel-
[illegible] cheval;
[illegible] De
[illegible] ans
[illegible] Six
[illegible] correspondant,
[illegible] VII,
[illegible] anneaux; la
[illegible] mais
[illegible] peu
[illegible] homme de
[illegible] droit;
[illegible] remarqua
[illegible] atteint la
[illegible] premier
[illegible] 38,
[illegible] arrondienne,
[illegible] se dissipa
[illegible] autre
[illegible] de la
[illegible] douleurs
[illegible] pendant
[illegible] Depuis
[illegible] sur un
[illegible] Jena 1855,
[illegible] grand nombre
[illegible] p. 35 le son
[illegible] de quarante-huit
[illegible] Il attache au-
[illegible] Xamen [illegible] attentif
[illegible] Histoire,
[illegible] de l'in-
[illegible] dans a
[illegible] de la tumeur

mourut de consomption dans la cinquième année après la première fracture; l'autopsie démontra l'existence d'un enchondrôme. Otto[1] rapporte le cas d'une femme qui, deux ans avant sa mort, eut une fracture du bras, qui guérit, mais resta très-douloureuse et fut très-maltraitée; il s'ensuivit le développement d'une tumeur (qui était vraisemblablement un chondrôme ostéoïde) qui atteignit un volume colossal. Ducluzeau[2] extirpa chez un homme un enchondrôme d'une côte, qui s'était développé depuis quelques années, après une fracture de cet os. Langenbeck[3] désarticula le bras d'un homme de vingt-trois ans pour une tumeur que je reconnus être un chondrôme ostéoïde et qui avait débuté un an et demi après une fracture, suite de chute. On peut naturellement ici se demander si les fractures ne sont pas plutôt causées par l'existence des enchondrômes[4]; mais cela est, en soi, invraisemblable, parce que l'enchondrôme n'est pas une tumeur molle, du moins pas plus molle que les cartilages costaux, qui cependant ne se fracturent pas si facilement. En tant que l'on veuille en général admettre une étiologie à ces tumeurs, on est certes aussi porté à reconnaître, comme point de départ de la tumeur, un travail analogue à la formation du cal que nous savons être lié à la production nouvelle de cartilage. Si on établissait avec certitude un semblable point de départ, on gagnerait aussi de cette manière une origine plus précise pour les cas où il n'y a eu que simple contusion.

Il reste encore, il est vrai, un grand nombre d'autres cas où, après qu'un certain nombre d'années se sont passées, les malades ne se rappellent plus aucune donnée sur la cause de leur mal. Mais je crois que cela ne suffit pas pour ôter toute valeur

[1] Otto, *Seltene Beobachtungen zur Anatomie, Physiologie u. Pathologie*, livr. I. Breslau 1816, p. 83, tab. II, fig. IX.

[2] Lebert, *Traité d'anat. path.*, t. I, p. 230, pl. XXVIII, fig. 12, 13.

[3] *Deutsche Klinik*, 1860, p. 217.

[4] C. O. Weber (*l. c.*, p. 120) est porté à admettre cela pour le cas d'Otto, par analogie avec un autre figuré par Stanley; mais ce dernier pourrait bien n'être pas un cas d'enchondrôme, mais bien de myxôme. Lebert aussi regarde comme probable, dans le cas de Ducluzeau, la priorité de l'enchondrôme sur la fracture. Si la description anatomique en était plus précise, on aurait un cas tout à fait décisif dans celui de W. Adams (*Transact. Lond. Path. Soc.*, vol. I, p. 344), où l'on trouva une tumeur composée de colloïde, d'enchondrôme et de kystes dans le bras d'un homme âgé de soixante-six ans, qui vingt-cinq ans auparavant s'était fracturé le bras, se l'était luxé six ans avant sa mort et remarquait la tumeur depuis quatre ans.

tout à fait indépendante de cette échelle de fréquence. Les enchondrômes des doigts n'entraînent presque jamais de réels dangers pour la vie; plutôt gênants et incommodes, ils entravent l'usage des parties. Quelques formes plus rares ont une importance bien plus grande. Ainsi les enchondrômes des os du bassin sont des causes très-graves de dystocie; la forme la plus rare de toutes, l'enchondrôme de la base du crâne[1], est de la plus haute importance par les accidents les plus graves qui peuvent résulter du développement du cartilage vers le cerveau et les nerfs.

Le plus grand nombre des enchondrômes qui procèdent de l'os se développent dans le corps même de l'os; un petit nombre d'entre eux commencent extérieurement, quelquefois nettement du périoste, quelquefois de telle sorte qu'il y a du moins plus de vraisemblance à ce que le périoste en ait été le point de départ. Les deux formes, *centrale* et *périphérique*, diffèrent entre elles dans tout leur développement, et l'on peut trouver entre elles certains caractères distinctifs. Seulement il n'existe pas une ligne de démarcation franche qui les sépare. Notamment les tumeurs cartilagineuses corticales, développées dans la couche osseuse extérieure, ne peuvent plus, à un certain degré de leur développement, être nettement distinguées de celles qui procèdent du périoste.

L'enchondrôme développé dans l'intérieur de l'os peut *rester très-longtemps tout à fait latent*. On ne le découvre le plus souvent que lorsqu'il commence à faire saillie à la surface de l'os, d'ordinaire encore recouvert alors de substance osseuse. Dans certains de ces cas le point de départ de l'enchondrôme est indubitablement dans la substance médullaire[2]; aussi doit-on regarder alors la tumeur comme un développement hétéroplasique procédant du tissu médullaire. D'autres fois des restes de cartilages ayant persisté peuvent avoir servi de matrice au produit morbide. D'autres fois enfin, il est douteux de savoir si le développement n'est pas parti de la substance osseuse compacte, du tissu osseux proprement

[1] Joh. Müller, *Ueber den feineren Bau* etc., p. 34, 49. (Le même cas dans Stanley, *Diseases of the bones*, p. 148. Illustrations, pl. XIII, fig. 4; XVII, fig. 3, et dans Paget, *Lectures*, II, p. 195, 210.) — Hischfeld, *Comptes rendus de la Soc. de biologie*, 1852, t. III, p. 94. — T. Holmes, *Transact. of the Lond. Soc.*, vol. X, p. 250, pl. VI.

[2] *Virchow's Arch.*, t. V, p. 248.

dit ; j'ai du moins quelquefois vu que, à côté d'enchondrômes de la substance médullaire, il s'en rencontre précisément de semblables, isolés dans la substance corticale de l'os (fig. 97). Weber[1] a aussi suivi directement dans l'enchondrôme la métamorphose immédiate du tissu osseux en tissu cartilagineux.

Plus la tumeur devient considérable, plus forte devient naturellement la protubérance extérieure de l'os, mais non pas, comme beaucoup d'auteurs modernes l'ont encore admis, parce que la couche osseuse externe s'est simplement distendue, mais bien comme Astley Cooper[2] l'a déjà signalé, il y a des années, dans l'exostose cartilagineuse interne ou médullaire décrite par lui, et comme je l'ai noté (p. 358) pour les fibrômes des os, parce qu'il se forme extérieurement de nouvelles couches osseuses de par le périoste, à mesure que de l'intérieur la croissance de la tumeur amincit le tissu osseux. Tel est le mode de développement de ce que Müller a appelé l'*enchondrôme avec coque osseuse*. La tumeur continuant à s'accroître, la coque devient naturellement toujours plus mince ; elle finit par faire défaut en certains endroits et on ne trouve plus alors que des écailles et des plaques de substance osseuse disséminées à la surface. A cette production corticale périostique correspond parfois une ossification interne, médullaire qui produit de plus en plus au pour-

Fig. 97.

Fig. 97. Enchondrôme ulcéreux de l'humérus. On voit, sur la coupe, les différents lobules agglomérés par petites masses, s'étendant aussi bien dans la direction de la cavité médullaire et de la diaphyse de l'ancien os, qu'aussi par-dessus celle-ci. A cet endroit, la pièce était ramollie et en partie endommagée par la scie ; sans cela, on verrait une masse cartilagineuse encore plus saillante. Autour des noyaux cartilagineux, aussi bien dans la cavité médullaire qu'à la surface de l'os, se voit de la substance osseuse très-dense, de nouvelle formation. Réduit de moitié d'après un dessin de M. L. Mayer. Pièce n° 2115, sect. VI (127 de l'année 1852) de la collection de Würzbourg.

[1] C. O. Weber, *l. c.*, p. 83.

[2] A. Cooper and B. Travers, *Surgical essays*. Lond. 1818, p. I, p. 173.

tour des noyaux d'enchondrômes naissants, de nouvelles masses osseuses, parfois sclérotiques et une oblitération de la cavité médullaire (fig. 97). On ne saurait, en tout cas, établir une différence spécifique, comme Müller l'a prétendu, entre les enchondrômes à coque osseuse et ceux qui en sont privés, car tout grand enchondrôme finit par ne plus avoir de coque. Mais ceux qui primitivement n'ont pas de coque, n'en ont pas davantage plus tard.

Si l'on examine attentivement un enchondrôme interne des os après qu'il a atteint un certain volume, on voit qu'il est de règle qu'il ne se présente pas comme une masse unique, mais qu'il consiste en un certain nombre de petites subdivisions, de tubercules ou, si l'on veut, de lobules, semblable en cela au fibrôme, au lipôme ou au myxôme (fig. 97 et 98). Les différentes sous-espèces ne se distinguent entre elles qu'en ce que les lignes de démarcation sont plus ou moins nettes chez les unes ou les autres; la coupe peut alors paraître presque homogène et il faut y regarder avec beaucoup d'attention si l'on veut reconnaître les différents segments, tandis que d'autres fois on reconnaît de suite au premier coup d'œil la disposition lobulée.

Fig. 98.

C. O. Weber et Cruveilhier ont d'après cela établi une subdivision : les formes où la segmentation est évidente et où dans chaque lobule les transformations ultérieures se font plus isolement, ont reçu le nom d'*aréolaires* ou bien également de *cystiques*. On ne saurait, à mon avis, persister dans cette manière de voir. Il n'est pas possible de distinguer complétement entre elles ces sous-espèces; chaque enchondrôme

Fig. 98. Portion de la coupe d'un enchondrôme lobulé (aréolaire), ramolli (multiloculaire) des os du bassin, de la grosseur d'une tête d'adulte. On voit la segmentation des différents lobules et le ramollissement central de ces derniers (pièce n° 739).

est, jusqu'à un certain point, aréolaire[1], ou pour mieux dire, *lobulaire*, il consiste en un multiple de petits nodules, dont chacun a un développement à lui et chacun un point de départ indépendant. En d'autres termes, chaque grand enchondrôme ne procède pas d'un seul foyer qui s'agrandit excentriquement, mais il s'étend parce que, à côté d'un foyer déjà existant, il se forme de nouveaux foyers qui s'adjoignent concentriquement au premier foyer, et chacun de ces nouveaux foyers s'accroît successivement de dedans en dehors jusqu'à ce qu'ils aient atteint une certaine grosseur. Il peut en même temps se produire au milieu de la masse cartilagineuse néoplasique de nouveaux foyers et noyaux, en ce que quelques cellules ou groupes de cellules commencent à proliférer et se font de la place en distendant la masse enchondromateuse ambiante. Mais la croissance de chaque nodule est limitée et non démesurée. Dans la règle chaque nodule particulier atteint tout au plus la grosseur d'un noyau de cerise, rarement il la dépasse et souvent il reste plus petit.

En considérant que les enchondrômes atteignent assez souvent la grosseur d'une tête d'enfant et deviennent parfois encore beaucoup plus volumineux, on peut facilement présumer qu'un tel volume ne peut être atteint que par l'adjonction successive aux nodules-mères (p. 47) de nodules accessoires toujours plus nombreux, dont chaque nouveau procède à son tour soit d'une seule cellule, soit d'un petit nombre de cellules groupées du tissu-mère. *Chaque enchondrôme volumineux est donc indubitablement un produit multiple, quelle que soit d'ailleurs l'apparence d'unité qu'il revête.* Il faut ici déjà porter l'investigation sur la multiplicité, et la première question est de nouveau de savoir si les nodules secondaires dépendent des nodules-mères. Je pense qu'il faut ici bien distinguer. Pour certains nodules secondaires, je ne doute pas que leur apparition implique déjà une *dissémination dans le voisinage*, ainsi une espèce *de contagion des tissus voisins*. Mon idée est la suivante : supposons que nous ayons un os long avec une couche corticale épaisse et qu'il s'y développe, dans la cavité médullaire, la première tumeur, le nodule-mère; les nodules suivants (accessoires) se développeront ensuite en partie dans la cavité médullaire et en partie dans le tissu compacte de l'os. Plus

[1] *Medicinische Reform*, 1849, n° 51, p. 271.

il se produit de nouveaux nodules, plus la tumeur prend l'aspect lobé, elle s'étend toujours davantage, il y a toujours plus de tissu médullaire et osseux qui se transforme en tissu cartilagineux, et la coque ne peut persister que par l'apport que fait à l'extérieur le périoste de nouvelle substance osseuse.

Il est évident que le développement des nodules secondaires part de foyers individuels, puisque les différents noyaux sont parfois entièrement séparés les uns des autres par du tissu-mère intact ou tout au plus altéré par l'inflammation (irritation). Le seul point par conséquent à mettre en question est de savoir si les nodules accessoires ne sont pas absolument indépendants du nodule-mère. Car la même multiplicité qui cause la structure lobée de l'enchondrôme se manifeste aussi dans l'apparition de foyers indépendants dans les os voisins. Nous connaissons surtout sous ce rapport l'enchondrôme de plusieurs ou de beaucoup d'os de la main et du pied, et l'expérience a montré que les extrémités osseuses voisines l'une de l'autre, quand même elles sont séparées par une articulation, sont particulièrement exposées à cette extension du mal[1]. Le même fait se présente au genou lorsque les extrémités articulaires du fémur et du tibia sont atteintes de la prolifération enchondromateuse. On peut, il est vrai, objecter qu'ici aussi la maladie ne procède que d'une prédisposition commune générale. Cependant il arrive presque toujours que le développement de la tumeur soit inégalement plus avancé dans l'un des os, et qu'il semble par conséquent plus ancien et antérieur à celui de l'autre; parfois même on ne trouve tout au plus dans l'un que le plus petit germe, tandis que dans l'autre le développement est parfait. Cela ne saurait en tout cas décider la question et on doit avouer qu'il est difficile d'indiquer la voie que suivrait une infection si on l'admettait. Car les cartilages articulaires restent presque toujours tout à fait intacts et il arrive seulement parfois que l'enchondrôme étende de l'extérieur sa végétation autour de ceux-ci et pénètre ainsi dans l'articulation.

Si, par conséquent, ce point est peu apte à élucider la question des propriétés contagieuses de l'enchondrôme, il ne reste plus qu'à prendre en considération les parties molles environnantes. On a cru pendant longtemps que l'enchondrôme ne dé-

[1] C. O. Weber, *l. c.*, tab. I, fig. 2. — Cluge, *Atlas der path. Anat.*, livr. V, tab. V.

passe jamais les limites de l'organe dans lequel il s'est développé. On montrait comment les tendons, les nerfs et les vaisseaux passaient à côté de l'enchondrôme, sans se combiner avec lui, et même comment il finit par se former à la surface de la tumeur de profondes rainures resultant de la végétation autour de ces parties de l'enchondrôme toujours recouvert par le périoste. Cela est incontestablement juste, mais pas pour tous les cas. Range[1] déja cite un enchondrôme du doigt, où la masse enchondromateuse avait perforé l'aponévrose et s'était développée entre elle et la peau. Il regarde bien cela comme l'accroissement continuel de la tumeur vers l'extérieur, mais sa figure montre que la masse située entre la peau et l'aponévrose consistait aussi en nodules distincts. Graf[2] observa positivement dans un enchondrôme de l'os iliaque la présence de cellules cartilagineuses dans le tissu connectif et les muscles ambiants. J'ai, à mon tour, montré[3] dans un enchondrôme de l'omoplate que l'affection s'étendait aux parties molles mêmes, sur le cou et le bras, et avait non-seulement produit de nouvelles éruptions entre les muscles, mais aussi dans l'os. L'extension du travail morbide se fit ici dans le tissu connectif, comme cela a été vu plus tard dans d'autres cas, et comme on peut régulièrement l'observer très-nettement dans l'enchondrôme des parties molles. Par conséquent tout en ne résolvant pas la question de savoir si la multiplicité dans plusieurs os séparés n'est pas à considérer comme l'expression d'une disposition s'étendant au loin, je n'en regarde pas moins comme démontrée l'infection dans des parties en relation de continuité entre elles. Et de même, pour moi, les nodules accessoires dans l'intérieur des os sont les manifestations d'une infection partant du nodule-mère.

Si nous considérons à présent de plus près la disposition du *conglomérat* formé de nodules primitifs et accessoires que nous appelons *enchondrôme*, nous constatons ce qui suit :

Entre les différents nodules qui consistent en tissu cartilagineux, se trouvent des cloisons, une sorte de réseau à mailles, qui varie de nouveau dans les différents cas, en ce qu'il consiste

[1] G. Range, *De enchondromate*. Diss. inaug. Halis 1848, p. 12, fig. 3.
[2] Ed. Graf, *De enchondromate*. Diss. inaug. Gryph. 1851, p. 17.
[3] *Virchow's Archiv*, 1853, t. V, p. 230.

tantôt simplement en un tissu fibreux dense et tantôt en substance osseuse. Ce sont ces cloisons qui renferment les vaisseaux : les noyaux proprement dits sont absolument dépourvus de vaisseaux (p. 474). Les cloisons représentent en partie l'ancien tissu non transformé en enchondrôme, le reste du parenchyme préexistant, et en partie elles sont formées par de nouveaux tissus hyperplasiques qui se développent à côté de l'enchondrôme et en même temps que lui. Moins cette masse interposée est considérable, plus la coupe présente une surface plane; plus la couche interlobulaire est lâche et épaisse, plus on voit avec netteté les différents nodules séparés les uns des autres (p. 487).

Jusqu'à présent, dans mon exposé, je me suis tenu essentiellement à l'enchondrôme intérieur primitif des os. Il me reste à ajouter quelques observations sur les formes extérieures. Elles diffèrent des premières en ce qu'elles manquent de période latente et de coque osseuse. Dans le fait, ce dernier caractère ne peut servir de signe distinctif véritable, puisque les enchondrômes internes peuvent aussi atteindre de bonne heure le périoste et suspendre sa disposition à l'ossification. La division proposée par A. Cooper en formes *médullaire* et *périostique* serait en tout cas préférable s'il était certain que les enchondrômes internes proviennent toujours de la moelle et les extérieurs du périoste. La division de Jul. Vogel[1] en *centrale* et *périphérique* est meilleure, bien que l'on puisse aussi opposer à l'expression de centrale qu'elle n'est pas toujours exacte. Cruveilhier[2] qui appelait autrefois ces derniers *ostéochondrophytes*, a proposé maintenant pour eux le nom *périchondrôme*. Ces deux expressions ne me semblent pas convenir, la première déjà parce que l'addition du mot *ostéon* lui donne un sens double inadmissible, mais toutes deux parce que l'enchondrôme externe a essentiellement la même nature de tumeur que l'interne. Il ne faut seulement pas confondre avec cette espèce le chondrôme ostéoïde comme cela est souvent arrivé. C'est pourquoi je préfère dire dans ce cas *enchondrôme externe* ou *périphérique*.

La présomption qui place dans le périoste le point de départ régulier de cette tumeur, a en tout cas pour elle beaucoup de vrai-

[1] Jul. Vogel, *Pathol. Anat.*, p. 195.
[2] Cruveilhier, *Anat. path.*, livr. XXXIV, pl. 4-5. *Traité d'anat. path.*, t. III, p. 781.

semblance; mais la démonstration précise n'en est souvent pas possible, et certains enchondrômes externes sont en général à considérer non pas comme périostiques, mais comme *tumeurs corticales de l'os même*. D'ordinaire la base de la tumeur est en corrélation intime avec le tissu osseux même, et Cruveilhier a remarqué avec raison que l'on peut souvent y distinguer trois couches différentes : une externe cartilagineuse, au-dessous de laquelle s'en trouve une crayeuse, qui en recouvre une troisième osseuse adhérant aussi solidement à l'os que l'externe cartilagineuse adhère au périoste encore persistant. Parfois même la tumeur se rattache à l'os par un pédicule ossifié[1]. La cavité médullaire de l'os peut être entièrement libre ou oblitérée par une ossification interne; cependant il est aussi des cas d'enchondrôme, où, bien que le développement extérieur prédomine, l'os contient également dans son intérieur, même dans la cavité médullaire, des nodules cartilagineux de nouvelle formation[2]. Dans ce cas on ne rencontre pas ordinairement dans la tumeur aucune ossification ni crétification; plusieurs cas ont présenté un ramollissement cystoïde très-étendu.

Abstraction faite des ecchondroses, l'enchondrôme périphérique semble se distinguer essentiellement de l'interne en ce qu'il se développe à une période avancée de la vie, ce qui concorde avec cette observation que leurs siéges de prédilection ne sont pas non plus les mêmes. Ainsi le bassin[3] est souvent atteint d'enchondrôme périphérique, tandis qu'il n'est que très-rarement le siége d'enchondrômes[4] internes bien reconnus pour tels. Il s'y produit des tumeurs très-volumineuses, toutefois le plus souvent dans les endroits qui répondent aux synchondroses et aux soudures cartilagineuses antérieures, comme au pourtour postérieur de l'os iliaque et du sacrum, à la branche horizontale du pubis etc. Il en est

[1] Gluge, *Atlas*, livr. IV, tab. I, fig. 10, 11, p. 9. — Rouyer, *Bullet. de la Soc. anat.*, 1857, p. 50.

[2] Paget, *Lectures*, II, p. 193.

[3] John Hughes Bennett, *On cancerous and cancroid growths*. Edinb. 1849, p. 110. — Fichte, *l. c.*, p. 58 (planche). — Ed. Graf, *De enchondromate*, p. 17. — Cruveilhier, *Traité d'anat. path.*, t. III, p. 792. — H. Meckel, *Charité-Annalen*, VII, 2, p. 70. — H. Hildebrandt, *De enchondromate quodam in pelvi observato*. Diss. inaug. Regiom. 1856. — A. Förster, *Wiener Med. Wochenschrift*, 1858, n° 22, p. 381.

[4] Dolbeau, *Bullet. de la Soc. anat.*, 1859, déc., p. 338.

de même de l'omoplate[1]. Les petits os de la main et du pied présentent très-rarement cette forme de l'affection, bien qu'ils n'en soient pas absolument préservés[2]. Pour ce qui est des grands os creux[3], il est très-possible qu'une partie des enchondrômes périphériques décrits sur eux appartiennent réellement à la variété ostéoïde. Le même doute existe pour moi au sujet de l'enchondrôme des os de la face, au nombre desquels le maxillaire supérieur mérite une mention spéciale[4]. Oscar Heyfelder[5] a réuni une série de cas d'après lesquels il pourrait sembler qu'il existe un enchondrôme périphérique partant de la cavité du maxillaire supérieur.

Toutes les tumeurs cartilagineuses périphériques ont pour caractère commun qu'elles proéminent fortement à la surface de l'os, qu'elles circonscrivent peu à peu les os, les atrophient en partie par la compression qu'elles exercent sur eux et se terminent par des excroissances, des prolongements ou des tubérosités vers différentes directions[6]. Cela s'applique aux tumeurs du maxillaire supérieur citées ci-dessus, qui se développent vers les fosses nasales et la cavité orbitaire. L'exemple le plus extraordinaire est cependant celui que cite Paget[7] d'un enchondrôme du musée de l'hôpital Saint-Barthélemy; le point de départ de son développement était la tête des côtes; en pénétrant par les trous intervertébraux dans le canal vertébral, il produisit la compression de la moelle épinière et la paralysie.

L'histoire de l'évolution ultérieure de l'enchondrôme des os répond à ce que j'ai déjà consigné dans les généralités sur ce sujet (p. 474-476). Il est à remarquer précisément dans cette tumeur, combien il est relativement fréquent que la masse d'abord tout à fait solide se ramollit au centre et que sa partie la plus interne se liquéfie (fig. 98, 99). La tumeur devient

[1] Gluge, *Atlas*, livr. IV, tab. I, fig. 1-9, p. 8. — Rouyer, *Monit. des hôp.*, 1856, n° 137 (tumeur pédiculée).

[2] Cruveilhier, *Traité d'anat. path.*, t. III, p. 787, 793. — C. O. Weber, *Knochengeschwülste*, I, p. 73. — Gray, *Transact. of the Lond. Path. Soc.*, vol. II, p. 114.

[3] Bransby Cooper, *Med. Times*, 1852, févr., p. 213. — Paget, *Lectures*, II, p. 191. — Busk, *Transact. of the Lond. Path. Soc.*, 1857, vol. VIII, p. 378, pl. IX. — Schuh, *Pseudoplasmen*, p. 137.

[4] B. Beck, *Histologie u. Therapie der Pseudoplasmen*, p. 39.

[5] O. Heyfelder, *Virchow's Archiv*, t. XI, p. 524, tab. VII, fig. II.

[6] O. Heyfelder (*Virchow's Archiv*, t. XIII, p. 99) décrit un cas très-caractéristique observé sur le chien, où les côtes étaient le point de départ du mal.

[7] Paget, *Lectures*, II, p. 196.

une sorte de kyste[1]. Ce fait se présente aussi bien dans les enchondrômes durs que dans les mous; cependant ces derniers y sont plus prédisposés dans leur forme tant muqueuse qu'albumineuse (p. 471). On peut alors observer au microscope comment les éléments cellulaires subissent la métamorphose graisseuse, tandis que la substance intercellulaire devient fibrillaire ou striée, et finit par se convertir en un liquide filant, muqueux, qui, lorsque la transformation est accomplie, présente les caractères du véritable mucus; nous avons alors un *ramollissement muciniforme*[2], et s'il atteint un grand nombre de nodosités enchondromateuses, il en résulte un *cystoïde multiloculaire*. Comme on peut le démontrer par les descriptions des anciens auteurs, cette forme a été jadis indubitablement décrite comme une affection simplement cystique ou aussi comme un cysto-sarcôme. Notre collection possède deux pièces, un enchondrôme du métatarse et un autre des os pelviens, qui présentent cette transformation sur une grande étendue[3].

Fig. 99.



Lorsque ce ramollissement progresse, il disparaît peu à peu de plus en plus de tissu cartilagineux et il arrive parfois que presque toute la masse de quelques lobules se transforme en un liquide muqueux. La cavité de nouvelle formation finit par atteindre la cloison qui circonscrit le lobule, et lorsque la même transformation porte sur plusieurs lobules juxtaposés, les cloisons finissent aussi par se dissoudre et les cavités confluent entre elles.

Tandis que cette fonte se fait au centre, la tumeur peut très-bien continuer à se développer à sa périphérie. Il peut s'y former de nouveaux nodules, et ainsi se produisent de grandes tumeurs, qui présentent quelquefois un intérieur tout fendillé, résultant de

Fig. 99. Enchondrôme cystique albumineux de l'épaule, en voie de ramollissement (voy. *Virchow's Arch.*, t. V, p. 226, tab. I, fig. 6). Un nodule accessoire, dans le voisinage des anciens, formé au milieu du tissu musculaire, présentant le ramollissement muqueux central. La paroi permet d'y distinguer une enveloppe de tissu connectif et la masse cartilagineuse encore dure dont la surface est villeuse vers l'intérieur. Dessin de A. Mayer.

[1] *Virchow's Archiv*, t. V, p. 231, 244, 247.

[2] Un cas remarquable de ce genre décrit par Wedl (*Path. Histologie*, p. 577), Schuh (*Pseudoplasmen*, p. 138) et H. Meckel (*Charité-Annalen*, VII, 2, p. 83).

[3] Pièce n° 59 de l'année 1855 et n° 739.

ce que les restes des cloisons antérieures pendent dans la cavité à l'état de lambeaux, recouverts en partie de restes cartilagineux,

Fig. 100.

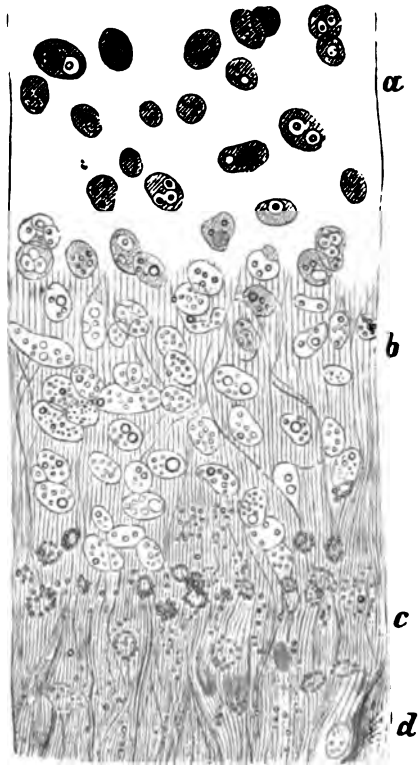

tandis qu'à la périphérie se trouve une masse lobulaire de croissance jeune. La cavité est d'ordinaire remplie d'un liquide filant, parfois gélatiniforme, ressemblant à de la synovie, souvent coloré par le mélange de produits hémorrhagiques; on y voit nager un nombre plus ou moins considérable de fragments de cartilage

Fig. 100. Coupe microscopique provenant du cas dessiné dans la fig. 99 (*Virchow's Arch.*, t. V, tab. II, fig. 1). Grossissement 300. En *a*, les cellules pâles contenant de gros noyaux et des gouttelettes de graisse, dans la substance fondamentale hyaline, sans capsules. En *b*, métamorphose graisseuse commençante des cellules et transformation fibreuse de la substance intercellulaire. En *c*, métamorphose graisseuse complète des cellules, aspect fibreux plus accentué. En *d*, absence de cellules, disparition de la graisse. Dessin de M. C. Gegenbaur.

transparents, ressemblant à des grains de sagou gonflés. On a, avec raison, donné à cette forme le nom d'*enchondrôme cystique*.

Fig. 101.

Il faut souvent une recherche très-attentive pour voir dans une semblable tumeur ce qu'elle était primitivement. On peut très-facilement se figurer avoir sous les yeux une autre tumeur cystique quelconque, un hygroma, un cysto-sarcôme, alors que c'est cependant un enchondrôme parfait.

La première tumeur où j'ai pu suivre de près ce développement pour l'enchondrôme, la première tumeur en général sur laquelle j'ai pu montrer le développemement pathologique de masses hétérologues procédant du tissu connectif, celle par conséquent qui a eu une certaine importance pour la doctrine des tumeurs, était une récidive de tumeur de l'épaule[1] opérée par M. Textor et mentionnée déjà plus haut (p. 471). La tumeur faisait saillie de chaque côté de l'omoplate et formait un double kyste irrégulier rempli d'un liquide visqueux et sillonné à l'intérieur par une multitude de trabécules et de cloisons (fig. 101). En certains endroits toutefois celles-ci rappelaient le cartilage, mais cependant sans qu'en aucune façon on pût dire avec certitude que ce soit du cartilage. Beaucoup plus tard seulement lorsqu'il se fit une récidive à côté de la cicatrice de la première extirpation, on reconnut que de toutes parts dans le voi-

Fig. 101. Surface interne du chondrôme cystique de l'épaule, représenté dans les fig. 99 et 100. Pris dans le nodule-mère. La surface figurée est en partie plane et privée de cartilage, en partie recouverte de trabécules et de bourrelets rugueux, qui sont revêtus de cartilage (reste non encore ramolli de la masse primitivement solide). Dessin de M. Louis Mayer.

[1] *Virchow's Archiv*, 1853, t. V, p. 216, tab. I, fig. 6, 7; tab. II. A ce travail appartiennent aussi les fig. 99-101, qui lui ont été empruntées pour être insérées dans le texte ci-dessus.

sinage se développèrent de nouveaux noyaux, qui grandirent de plus en plus, se ramollirent au centre et formèrent chacun un petit kyste (fig. 99). La confluence de plusieurs d'entre eux les uns dans les autres produisit de plus grandes excavations. Plus je poursuivais la genèse de ces productions morbides, plus j'étais ramené à des points toujours de plus en plus petits, pour arriver enfin à la transition en tissu connectif, et ainsi fut établie positivement la connaissance nouvelle de la transformation de tissus physiologiques en tissus pathologiques avec un caractère hétérologue.

Ces formes cystoïdes, lorsqu'elles acquièrent un volume considérable, peuvent plus tard crever, laisser écouler leur contenu; il peut en rester une cavité villeuse, dont le contenu devient putride et qui donne lieu à un *ulcère* de très-fâcheux caractère. Alors on peut très-facilement les confondre avec les ulcères cancéreux malins ou avec les fongus graves. Les formes solides, au contraire, qui se développent dans les grands os creux et dans les phalanges, persistent la plupart pendant très-longtemps, parce qu'elles croissent lentement et conservent leur texture plus compacte. C'est d'elles aussi que l'on a dit que l'enchondrôme se développait sans douleur et n'entraînait pas d'autre accident que ceux résultant du volume et de la pression de la tumeur. La connaissance plus précise des formes cystiques et ulcéreuses qui ont une croissance beaucoup plus rapide, a montré que l'absence de douleurs et la bénignité ne constituaient pas des caractères généraux des enchondrômes. Ils se développent parfois avec de telles douleurs et réagissent si gravement sur le corps entier, qu'ils se rapprochent aussi sous ce rapport de tumeurs très-malignes.

Les formes solides montrent plus de disposition à la *crétification* et l'*ossification*. Il faut ici distinguer la simple incrustation ou pétrification de quelques segments, aussi bien de la véritable ossification des parties isolées de la tumeur et du dépôt périostique qui forme la coque, qu'également des restes de l'ancien os qui se trouvent dans les nodules morbides à l'état de cloisons[1]. L'ossification proprement dite est en général limitée dans les enchondrômes purs. On cite toutefois dans la littérature un assez grand nombre d'exemples de tumeurs des os, où l'on relate qu'elles

[1] A. Baur, *Reichert's und du Bois' Archiv*, 1859, p. 291.

procèdent de tumeurs cartilagineuses; quelques auteurs même prétendent que l'exostose eburnée en dérive. Je me suis déjà expliqué sur ce point auparavant et je ne compte pas ces formes parmi les enchondromes (p. 475). L'enchondrôme vrai ne s'ossifie d'ordinaire que partiellement, même lorsqu'il met vingt ou trente ans à sa croissance; les formes dures ont en général peu de tendance à subir des transformations ultérieures. Des lésions violentes même sont souvent très-bien supportées par ces tumeurs. La preuve en est dans le cas très-caractéristique de Dieffenbach[1], où devant une tumeur du maxillaire inférieur difficile à opérer, on se contente d'en extirper successivement des fragments, sans qu'il en résulte une altération notable du reste ou une croissance plus active du néoplasme. Plus la tumeur est molle et richement vascularisée, plus est grande sa vulnérabilité, et l'histoire de la chirurgie renferme un grand nombre d'exemples où des enchondrômes, exposés à de nouvelles influences traumatiques ou traités par des moyens irritants, ont vu leur développement devenir plus actif.

L'enchondrôme des os a précisément été pendant longtemps, d'après l'opinion de Joh. Müller considéré comme une tumeur parfaitement bénigne, qui peut être extirpée avec toute certitude et ne récidive jamais après l'opération lorsque l'extirpation a été complète. L'expérience nous a montré d'une façon évidente que c'était là une erreur. Nous avons déjà vu (p. 490) que l'enchondrôme, comme sa nature hétéroplasique et sa richesse souvent très-grande en sucs le rendait probable, appartient aux *végétations infectieuses* qui, une fois qu'elles existent, peuvent provoquer un travail morbide semblable dans d'autres parties, souvent très-éloignées. Heureusement cela n'est pas fréquent; on observe surtout cette généralisation dans les formes molles, gélatiniformes, succulentes. Mais cela arrive cependant. Toutefois l'infection se limite dans la plupart des cas, au plus proche voisinage, et l'extension de la tumeur ne se fait que localement; mais il ne s'ensuit pas moins qu'une tumeur qui siégeait primitivement dans l'os s'étend peu à peu aux parties molles et qu'il se développe, à côté et en dehors des os, des nodules isolés d'enchondrôme dans les parties molles.

[1] Dieffenbach, *Operative Chirurgie*, t. II, p. 62.

Lors de cette extension dans les parties molles, on a remarqué dans des cas très-rares une particularité qui est cependant peut-être plus fréquente qu'on n'y a fait attention, c'est *la production de masses enchondromateuses dans les vaisseaux sanguins et lymphatiques*. Les premières observations de ce genre ont été faites presque en même temps par Paget[1] et par moi[2], par le célèbre chirurgien anglais sur un enchondrôme du testicule, par moi sur une tumeur analogue du péroné, où de longs bouchons enchondromateux cylindriques, lisses, pénétraient sans y adhérer dans les vaisseaux du voisinage fortement dilatés et à parois minces et s'y étaient propulsés. Ils se comportaient à leur périphérie comme du cartilage embryonaire, ou comme des couches de périchondre, et se continuaient en certains endroits dans le tissu connectif ambiant.

Les *glandes lympathiques* correspondantes peuvent plus tard devenir enchondromateuses. C'est encore là un phénomène qui n'a été, il est vrai, que rarement observé jusqu'à présent. Dans le cas de l'épaule que j'ai cité auparavant, j'ai[3] le premier trouvé à côté d'une extension considérable dans les parties molles, la production la plus étendue d'enchondrôme dans les glandes lymphatiques du cou. Förster[4] a décrit un cas d'enchondrôme périphérique de l'os iliaque, où se trouvait à la place des glandes lombaires une grosse tumeur, qui ne contenait, il est vrai, que peu d'endroits nettement cartilagineux et avait plutôt un caractère muco-médullaire.

Mais la malignité ne se limite pas là fatalement; nous savons au contraire aujourd'hui que l'affection peut frapper aussi des os éloignés. Une partie toutefois de ces cas restent douteux, en ce que l'on ne peut que constater la *multiplicité* des enchondrômes dans des parties différentes du squelette, mais non leur développement successif. Il en existe une foule d'observations. Et d'abord, on connaît déjà depuis quelques siècles des cas où sur le même individu toutes les phalanges d'une main ou des deux mains, ou bien encore des os du tarse, du métatarse ou des orteils

[1] Paget, *Med. chir. Transact.*, vol. XXXVIII, 1855, pl. I-V.
[2] *Virchow's Archiv*, 1855, t. VIII, p. 404.
[3] *Virchow's Archiv*, t. V, p. 230.
[4] A. Förster, *Wiener Med. Wochenschrift*, 1858, n° 22.

ont été atteints en même temps ou successivement. J'ai trouvé chez le même sujet des enchondrômes dans la cavité médullaire du fémur et dans les os du tarse[1]. Wedl[2] rapporte un cas où il existait en même temps des enchondrômes dans l'extrémité inférieure du fémur et du tibia, ainsi que dans les os du métatarse et de la première phalange du gros orteil de la même extrémité. Dolbeau[3] amputa la jambe d'une femme de vingt-cinq ans, pour un enchondrôme du tibia et après la mort, qui suivit de près l'opération, il trouva un enchondrôme de l'os iliaque. On peut chercher à expliquer tous ces cas, comme les verrues, les lipômes etc. (p. 37) en admettant qu'il existe de bonne heure une disposition morbide des tissus. Il ne reste même qu'à remonter à un germe morbide primitif, pour les cas analogues à celui de Schuh[4], où tous les os d'une jeune fille de douze ans étaient atteints, à l'exception des os du crâne et de la colonne vertébrale.

Mais il en est autrement lorsque la même affection frappe des organes internes, ce qui est positivement établi maintenant par cinq ou six observations : ainsi lorsque à côté d'un développement enchondromateux dans les parties périphériques il survient dans les poumons des productions analogues *métastatiques*. J'ai observé le premier cas, dans lequel, à côté d'un très-grand enchondrôme des côtes, il s'en était formé un petit dans le poumon du même côté[5]. Richet, de Paris, a ensuite décrit un cas remarquable[6], où existait d'abord un enchondrôme cystique gélatiniforme (ressemblant beaucoup à l'enchondrôme malin que j'ai décrit), et où l'autopsie montra une trentaine de tumeurs semblables de la grosseur d'un grain de mil jusqu'à celle d'une noisette, à la surface et dans la profondeur du poumon droit. Plus tard, Richard Volkmann[7] publia une observation, où un enchondrôme myxomateux du métacarpe fut opéré et le malade ayant

[1] *Virchow's Archiv*, t. V, p. 247.

[2] Wedl, *Pathol. Histol.*, p. 577-579. — Cpr. le cas de Lenoir, *supra*, p. 479, note.

[3] Dolbeau, *Bullet. de la soc. anat.*, 1859, nov., p. 296, 338.

[4] Schuh, *Pseudoplasmen*, 1854, p. 135.

[5] *Gaz. hebdom. de Paris*, 1855, t. II, n° 7, p. 125.

[6] *Gaz. des hôp.*, 1855, n° 95. Cruveilhier donne une description très-précise de la tumeur-mère. *Traité d'anat. path.*, t. III, p. 794.

[7] R. Volkmann, *Deutsche Klinik*, 1855, n° 51, p. 577 (cpr. *supra*, p. 422).

succombé bientôt après à des abcès du foie, des infarctus de la rate etc., on trouva 16 à 20 enchondrômes de la grosseur d'un pois, plus gélatiniformes, sur les poumons et dans leur épaisseur. On connaît encore un cas décrit par Mulert[1], dans lequel existait d'abord au pubis un enchondrôme gélatineux considérable et sans qu'on ait pratiqué d'opération, on rencontra dans la rate un nodule cartilagineux de la grosseur d'une noix. Förster aussi, dans le cas déjà mentionné d'enchondrôme de l'os iliaque, a observé dans les poumons plusieurs noyaux dont le volume allait jusqu'à celui d'une noisette, et qui présentaient, d'après sa description, l'aspect de la forme composée que j'ai appelée *enchondrôme myxomateux*. Enfin Wilh. Baum et C. O. Weber[2] ont publié un cas où, chez une femme de trente-sept ans, on amputa la jambe droite à cause d'un enchondrôme ossifiant du péroné; six mois après il se forma une tumeur analogue de la deuxième phalange du cinquième orteil droit, et après la mort on découvrit dans les poumons plusieurs nodules d'enchondrôme atteignant la grosseur d'une lentille. Il est difficile ici de douter qu'il se soit agi de véritables métastases, qu'il y ait eu infection telle que nous la connaissons dans des tumeurs malignes. Heureusement le nombre de ces observations est très-restreint[3], et je puis encore ajouter que, malgré l'énorme volume et l'âge de quelques-uns de ces enchondrômes, qui siégeaient primitivement dans des os périphériques, les nodules métastatiques étaient pour la plupart très-petits et par conséquent également très-jeunes. Il ne s'ensuit pas que l'enchondrôme possède une disposition spéciale à la métastase et il appartient certainement aux tumeurs les moins nuisibles. Mais il est hors de doute qu'il peut atteindre l'extrême malignité du cancer, et si l'on voulait appeler *cancer* toutes les tumeurs malignes, on devrait appeler celle-ci *cancer cartilagineux*, et on le pourrait avec d'autant plus de raison que l'on a

[1] Mulert, *Diss. inaug. enchondromatis casum rariorem sistens.* Lips. 1852.

[2] Baum, *De carcinomate osteoide.* Diss. inaug. Bonn 1858. — C. O. Weber, *Chirurgische Erfahrungen*, p. 300.

[3] On ne saurait faire rentrer ici l'observation d'Otto, citée déjà plus haut, d'un chondrôme ostéoïde probable du bras, que Weber cite également comme un exemple de métastase. L'excroissance de l'ovaire présentant la forme d'un champignon, et la masse fibro-cartilagineuse dans le goître ne peuvent, sans plus ample démonstration, être regardées comme chondrômes.

rangé bien souvent les chondrômes ostéoïdes au nombre des cancers. —

Pour ce qui est des enchondrômes des *parties molles*, nous pouvons résumer en peu de mots ce qui a rapport à leur structure. Les même formes et les mêmes modes de terminaison que j'ai notés pour les os peuvent aussi se rencontrer dans les parties molles. Seulement la plupart des enchondrômes des parties molles ne sont pas des formes pures. Un organe entier, auparavant parfaitement mou, peut, il est vrai, devenir enchondromateux. Nous possédons dans notre collection une tumeur de la glande sous-maxillaire (fig. 102), grosse comme un poing, où cet organe a entièrement disparu et a été remplacé par un enchondrôme compacte, ossifiant. D'autres fois la production morbide se fait plutôt par nodules isolés, mais caractéristiques, dans le parenchyme d'organes mous; rarement solitaire dans ce cas, elle est au contraire ordinairement multiple. Tel est notamment le cas dans la parotide, le testicule, le sein et les poumons[1]. Mais telle n'est point la règle; dans la plupart des cas, et précisément dans

Fig. 102

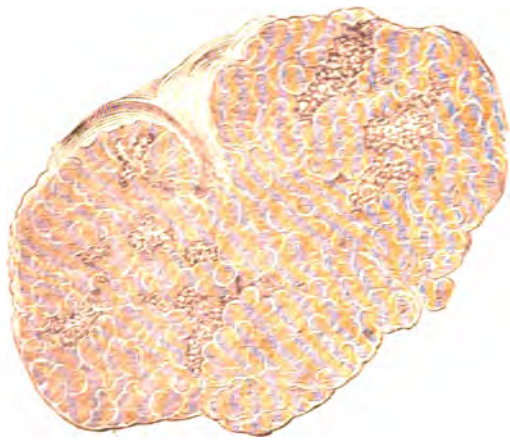

Fig. 102. Enchondrôme dur, lobé, ossifiant de la glande sous-maxillaire, provenant de la clinique de M. Jüngken (pièce n° 188 de l'année 1857). La tumeur entière est arrondie, un peu aplatie, presque de la grosseur d'un poing, extérieurement très-mamelonnée, très-dure à la palpation. Sur la coupe on distingue certains tractus fibreux grossiers, répondant aux anciens conduits glandulaires, et les lobes de l'enchondrôme, dont beaucoup sont crétifiés à leur centre ou transformés en os spongieux. Grandeur naturelle.

[1] Ce que les anciens auteurs ont décrit comme chondrôme du cerveau n'a jamais été constaté comme tel par l'examen microscopique. Cpr. Hooper, *The morbid anatomy of the human brain*. London 1828, p. 14, 27, 31, 38. — Craigie, *Elem. of gen. and path. anat.* Edinb. 1848, p. 344. Cependant quelques données, celles de Monro par exemple, (*Morbid anat. of the brain*, vol. I, p. 194) sont très-positives.

les glandes, ce sont des *tumeurs mixtes* ou *composées :* des tératômes; en effet, il se développe parfois dans le même organe, l'un à côté de l'autre, quatre, cinq ou six tissus différents, et la tumeur qui en résulte présente en différents endroits un aspect tout différent. Une combinaison assez fréquente est celle qui se fait avec des tissus médullaires, particulièrement avec du cancer.

La structure de ce cartilage ne dépend pas de la nature pure ou mixte de la tumeur prise dans son ensemble. Il est ici aussi toujours lobé ou bosselé. Si la tumeur est pure, elle consiste, comme l'enchondrôme des os, primitivement en un seul nodule (unilobulaire), et lorsqu'elle grandit, en un conglomérat de nodules (multilobulaires), comme le montre clairement la pièce provenant de la glande sous-maxillaire (fig. 102). Si elle est mixte, on y trouve le plus souvent des nodules ou lobules isolés répandus dans de très-petites portions et en des points très-distants les uns des autres. On rencontre cependant aussi la disposition qui fait qu'une certaine partie de la tumeur totale consiste en un conglomérat de nodules cartilagineux, tandis que tout le reste de la masse montre une autre texture.

Le tissu cartilagineux de nouvelle formation présente ici aussi les deux variétés dure et molle (gélatiniforme). La dernière est particulièrement celle qui se transforme très-souvent directement en d'autres tissus mous, notamment en tissu muqueux (p. 420, 470), et bon nombre des tumeurs des parties molles[1], décrites comme enchondrômes gélatineux, sont ou des enchondrômes myxomateux ou même des myxômes. Les transitions de l'une à l'autre espèce sont tout à fait insensibles. La substance intercellulaire devient molle, les cellules perdent leurs capsules et restent rondes ou prennent la forme d'éléments anguleux, souvent stellaires. Mais le tissu muqueux de son côté se transforme tout aussi insensiblement en tissu connectif : la substance intercellulaire devient fibrillaire, la mucine disparaît, les cellules se rappetissent. De tels *enchondrômes fibromateux* se rencontrent le plus souvent dans les parotides. Ils sont de la plus haute importance pour l'étude des équivalents histologiques; souvent,

[1] Paget, *Lect.*, II, p. 208. — C. O. Weber, *Knochengeschwülste*, I, p. 79. *Chirurgische Erfahrungen und Untersuchungen*, p. 378, tab. VII, fig. 19. — H. Merckel, *Charité-Annalen*, VII, 2, p 88.

en effet, la structure lobée s'étend à toute la tumeur, mais l'un des lobes est cartilagineux, l'autre muqueux et le troisième composé de tissu connectif.

Le cartilage dur est parfois remarquablement hyalin, d'autres fois réticulé ou fibreux. Il donne à la masse de la tumeur une résistance particulière et un aspect blanc bleuâtre dense, qui la fait très-nettement ressortir à côté des tissus mous environnants. Dans son intérieur surviennent plus tard des transformations analogues à celles qui ont été décrites en général (p. 474). Cependant chose singulière, le ramollissement pur et simple est beaucoup plus rare dans ces enchondrômes des parties molles et alors aussi ordinairement beaucoup plus limité que dans ceux des os. La crétification et l'ossification, au contraire, sont extrêmement fréquentes dans les nodules d'une certaine grosseur, parfois même déjà dans de très-petits, presque microscopiques; il en est ainsi plutôt cependant dans les cas purs que dans les tumeurs mixtes. L'ossification peut ici être des plus parfaites. Comme je l'ai déjà mentionné (p. 475), j'ai trouvé précisément dans l'enchondrôme de la glande sous-maxillair (fig. 102) un grand nombre d'endroits formés de tissu osseux spongieux parfait, contenant de la moelle graisseuse. Mais il n'est pas rare aussi dans de tels points qui, à l'œil nu, apparaissent comme de l'os poreux, ordinairement d'aspect un peu jaunâtre, de ne trouver rien autre chose qu'une simple crétification allant jusqu'au cartilage osseux criblé cité plus haut (p. 453), dont il me semble exister des transitions à de l'os véritable. J'ai vu notamment dans les enchondrômes du poumon (fig. 103), où la crétification est ordinaire, les aréoles arrondies ou un peu anguleuses, mais toujours très-larges dans le « cartilage osseux » et remplies de cellules, devenir peu à peu rayonnées et présenter des prolongements, de façon à donner aux parties affectées l'image de plaques osseuses ordinaires.

Quant au développement de ce cartilage, j'ai d'abord démontré sur l'enchondrôme du testicule sa production successive procédant du tissu connectif interstitiel[1]. Je dois faire observer en outre que ce tissu connectif est très-souvent déjà auparavant dans un état d'irritation, d'où résulte aussi bien son augmenta-

[1] *Virchow's Archiv*, t. VIII, p. 402, tab. IX, fig. 12.

tion (multiplication, hyperplasie) que sa condensation, et que le tissu connectif, en partie de nouvelle formation, subit seulement plus tard les métamorphoses en cartilage. Nous reconnaissons là le même travail que celui qui se fait dans le périoste lors de la formation du cal cartilagineux dans les fractures, et nous y voyons en même temps une preuve importante de *l'origine inflammatoire ou au moins irritative* de l'enchondrôme. Cette manière de voir s'accorde aussi mieux que toute autre avec l'histoire et la marche de la maladie. En effet, les enchondrômes des testicules se développent précisément d'ordinaire après des influences traumatiques positives, notamment des contusions; ce développement s'accompagne de douleurs vives et continues et répond au type de l'inflammation chronique. Mais le point de départ inflammatoire[1] et la *période préenchondromateuse*, le stade initial de l'irritation d'apparence non spécifique (p. 73, 85) est également très-nettement reconnaissable dans d'autres enchondrômes des parties molles, notamment dans ceux de la parotide. A cette période, la substance glandulaire (les canaux revêtus d'épithélium et les vésicules terminales) est encore parfaitement constituée, elle est même parfois si fortement développée que l'on peut songer à une simple hypertrophie. Mais il se forme dans le tissu connectif interstitiel, du reste si lâche, une tuméfaction avec induration, qui circonscrit les canaux glandulaires, augmente la distance qui les sépare les uns des autres et donne parfois à la partie une dureté cartilaginiforme. L'examen microscopique ne montre rien d'autre que l'image d'une *parotide interstitielle chronique*, un tissu connectif condensé, tendineux avec des cellules relativement petites, pour la plupart fusiformes ou stellaires.

Ce tissu connectif, au moins en partie de nouvelle formation, est la matrice de l'enchondrôme ultérieur[2], et il est en même temps, dans les formes composées, le germe du myxôme, du fibrôme ou de toute production qui du reste peut en dériver[3]. Les éléments cellulaires du tissu connectif s'agrandissent et se

[1] W. Busch, *Chirurg. Beobachtungen*, p. 57.

[2] *Deutsche Klinik*, 1858, n° 49, p. 481.

[3] J'ai montré il y a longtemps déjà que dans la parotide suppurée il y a d'abord un stade catarrhal, puis une période de suppuration interstitielle, dans laquelle le pus provient du tissu connectif interstitiel (*Charité-Annalen*, 1858, VIII° année, livr. 3, p. 6).

segmentent de plus en plus. La prolifération par fissiparité va quelquefois si loin qu'il se forme, comme cela a déjà été mentionné, des groupes de jeunes cellules indifférentes; il en résulte plus tard, par le développement des cellules qui les composent et par la sécrétion de substance intercellulaire et capsulaire, des nodules d'enchondrôme (p. 468). Mais ordinairement ce développement de nouveaux éléments par foyer n'arrive pas à se former; la segmentation des cellules se limite plutôt à un petit nombre d'entre elles; la substance intercellulaire ne tarde pas à augmenter et à se condenser, les capsules à se former autour des cellules, et ainsi se trouve constitué du cartilage. Dans le point où se produit le cartilage, la véritable substance glandulaire spécifique comprimée s'atrophie en partie et il apparaît, au milieu de la glande, des îlots isolés de cartilage parfaitement pur.

Je ne sais s'il arrive jamais une atrophie complète du tissu glandulaire; je ne l'ai jamais rencontrée. J'ai partout trouvé des restes de l'ancienne substance glandulaire même sur les coupes faites dans un enchondrôme de la glande sous-maxillaire (fig. 102) de la grosseur d'un poing et d'apparence entièrement pur. Dans les cloisons qui séparent les différents lobes de l'enchondrôme, j'ai reconnu encore nettement les canaux glandulaires avec leurs ramifications; dans certains endroits, mais notamment au pourtour de la tumeur, se trouvaient, formant des groupes plus ou moins considérables, les lobules terminaux de la glande, remplis de cellules en partie hypertrophiées[1].

Les enchondrômes des glandes ne diffèrent donc pas de ceux du tissu connectif libre ordinaire, en ce que *ils ont pour matrice du tissu connectif* et que, *d'après les phénomènes visibles, leur développement résulte d'un principe d'irritation, analogue à l'inflammation*. Il reste certes très-surprenant que précisément le tissu connectif interstitiel des glandes soit aussi souvent le point de départ d'une semblable production morbide, et l'on peut assigner comme objet au progrès ultérieur de l'étiologie, de découvrir où en est la raison; seulement le processus, en général, perd cependant une partie de son caractère extraordinaire, du

[1] Cpr. un cas de Gosselin (*Bullet. de la Soc. de chirurgie de Paris*, 1856, t. VI, p. 195).

moment où il devient évident qu'il se rattache à l'inflammation chronique.

Nulle part la production de l'enchondrôme[1] n'est plus surprenante que dans les poumons, non pas seulement parce qu'il se forme des nodules aussi durs et solides dans un organe aussi mou, aussi pauvre en parenchyme, aussi riche en alvéoles, mais plus encore parce qu'il n'est pas rare de rencontrer dans

Fig. 103.

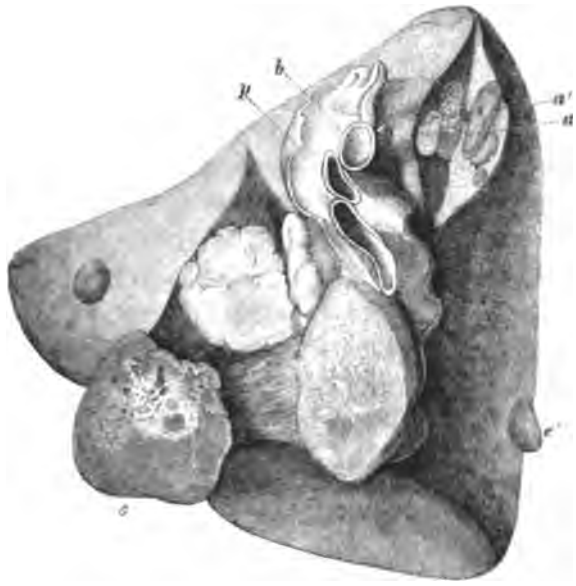

des poumons, sains en apparence, une grande quantité de nodules enchondromateux petits et grands (fig. 103). Les enchondrômes

Fig. 103. Enchondrôme dur, multiple, idiopathique du poumon. Poumon d'un enfant. *b*, l'entrée de la bronche; à côté, l'artère et la veine pulmonaire. *p*, une portion du péricarde. Au-dessous, sur une coupe, un grand nodule enchondromateux, d'aspect lobulé, situé dans le parenchyme. Au-dessus, en *e*, un nodule dont le centre est crétifié, placé assez superficiellement sous la plèvre. *e'*, un enchondrôme aplati, polypeux de la plèvre. En haut, une seconde coupe, au fond de laquelle se trouvent plusieurs nodules enchondromateux plus ou moins grands, adossés juste aux bronches *a a'* (pièce n° 1173). Grandeur naturelle.

[1] Lebert, *Abhandl. aus dem Gebiete der prakt. Chirurgie und der path. Phys.*, p. 194. *Physiol. pathol.*, t. II, p. 213, pl. XVII, fig. 1-3. — Dlauhy, *Prager Vierteljahrsschrift*, 1846, t. III. *Liter. Anzeiger*, p. 27. — Rokitansky, *Pathol. Anat.*, 1861, t. III, p. 80. — Paget, *Lect.*, vol. II, p. 179. — S. Wilks, *Transact. of the Lond. Pathol. Society*, 1862, vol. XIII, p. 27. — E. Wagner, *Archiv für Heilkunde*, 1681, p. 280.

du poumon se distinguent aussi en ce que d'ordinaire le tissu en est remarquablement pur et qu'ils portent en eux, de la manière la plus évidente, le caractère du cartilage permanent. Ils présentent, il est vrai, assez souvent des crétifications et des ossifications (fig. 103, *c*), formées et disposées comme il a été dit plus haut : la crétification peut en comprendre la plus grande partie[1]. L'ossification peut y produire de l'os spongieux avec de la moelle[2]. Mais ce sont également des transformations qui se font souvent dans le cartilage permanent à un âge avancé, et ce fait, comme celui de la découverte ordinairement toute fortuite de ces enchondrômes à l'autopsie, ne fournit une preuve qu'ils ont une durée relativement longue et remontent peut-être déjà à une époque de beaucoup antérieure de la vie.

Je dois observer que je ne parle ici que des enchondrômes idiopathiques du poumon, me réservant de revenir plus tard encore sur la forme métastatique déjà mentionnée (p. 501). Les formes idiopathiques siègent le plus souvent à la racine du poumon ou dans son voisinage. Toutefois elles ne se limitent pas à cette localisation : elles peuvent aussi se rencontrer au milieu du parenchyme (fig. 103, *a*) et tout superficiellement dans la plèvre (fig. 103, *a'*) et même dans ce dernier cas faire sur la surface une légère saillie polypeuse. Mais le siège le plus ordinaire, et en même temps celui des gros nodules, n'en est pas moins toujours la région de la racine des poumons. Ils atteignent rarement, il est vrai, un volume considérable ; les nodules de la grosseur d'une noix sont déjà exceptionnels. Mais ce volume suffit cependant pour ne pas seulement remplir une partie du tissu pulmonaire, mais intéresser aussi les gros canaux de cette région. On trouve d'ordinaire aussi bien des bronches que des vaisseaux sanguins enveloppés par eux, de telle sorte que sur les coupes (fig. 103 *a*, *a'*, fig. 104) la lumière de ces canaux présente des ouvertures fortement rétrécies avec une paroi ordinairement épaissie. On trouve aussi des endroits où les premiers nodules enchondromateux, sous forme de petits grains, apparaissent en connexion immédiate avec certaines bronches (fig. 104, *a'*), et

[1] A. Förster, *Virchow's Arch.*, t. XIII, p. 106. — Lambl, *Aus dem Franz-Josef-Kinder-Spital in Prag*, 1860, p. 215.

[2] Lebert, *Abhandlungen*, p. 194.

l'on est porté à admettre que la production morbide de cartilage a son point de départ dans les cartilages normaux des bronches. Seulement, ainsi que Wilks, je n'ai jamais pu me convaincre d'un rapport de continuité entre les deux. Le point de départ du développement est bien plutôt ici aussi le tissu connectif interstitiel, la capsule commune, et l'on comprend que le tissu connectif interlobulaire et sous-pleural, qui ne fait qu'un avec la capsule commune, puisse devenir, de la même manière, le siége d'un développement indépendant. La multiplicité, dans ces cas, est donc à mettre sur la même ligne que lorsqu'il se produit isolément des enchondrômes dans plusieurs os.

Fig. 104

Il faut exclure des enchondrômes, les nodules de fibrôme (p. 335), qui se forment assez souvent dans la plèvre et dans la capsule commune, et que les auteurs français, notamment depuis Lænnec, ont si souvent appelés *cartilages accidentels* et *produits demi-cartilagineux*. Cruveilhier[1] a récemment encore commis cette erreur, en appelant *chondrômes* de semblables produits morbides non-seulement dans le poumon, mais encore dans la rate, le foie etc. Ils ne présentent d'intérêt pour notre sujet que parce qu'ils portent sur un tissu analogue, se produisant au même endroit et avec la même multiplicité; d'autres auteurs ont eu tout aussi tort de les comprendre dans l'histoire de la tuberculose. Il faut noter d'autre part que le myxôme qui survient cependant dans le poumon (p. 429), et qui montre une si grande tendance à se combiner avec l'enchondrôme, n'a jamais été, que je sache, observé à cet endroit, combiné au cartilage.

Après les poumons, le siége principal de l'enchondrôme pur est dans *le tissu sous-cutané et les aponévroses*[2]. Le tissu sous-

Fig. 104. Les nodules de la coupe supérieure de la fig. 103, un peu grossis, pour montrer leur rapport avec les bronches et la capsule commune. La masse *a'* embrasse la bronche, tout en en laissant reconnaître nettement la paroi. En *a'* on voit dans la capsule commune, tout près de la bronche, la production cartilagineuse qui s'étend dans le parenchyme alvéolaire voisin sous forme de petites granulations.

[1] Cruveilhier, *Traité d'anat. path.*, t. III, p. 826.

[2] Joh. Müller, *Ueber den feineren Bau der Geschwülste*, p. 49, n° 21 (tissu sous-cutané). — Adams, *The lancet*, 1847. — May, I, p. 18 (angle de la mâchoire, gaîne de la

[illegible] entièrement exempt[1]. Ce sont [illegible] tumeurs n'atteignent d'or- [illegible] considérable. On les décrit comme [illegible] dures et ossifiées, molles, [illegible] nombre augmenterait sans doute [illegible] comme le font nombre de [illegible] glandes salivaires, non pas [illegible] tissus amiantis. J'ai déjà exposé le [illegible] portant sur la parotide et sur [illegible] avec le point de départ dans [illegible] est que dans un seul cas où [illegible] avait enucléé de l'angle du [illegible] grosseur d'une noix, que je [illegible] glandulaire. Cependant cette obser- [illegible] vais nous en vue la ques- [illegible] les premiers [illegible] seulement dire que, dans [illegible] connectif p. 167), les jeunes [illegible] ancienne de la tumeur.

[illegible] avec beaucoup de pru- [illegible] tumeurs se développent « dans [illegible] salivaires, admet aussi la possi- [illegible] sur les tumeurs de la parotide, [illegible] lymphatiques. Dolbeau[3] rap-

[illegible] — [illegible] tissu sous-cutané de la poitrine. — A. Förster, [illegible] tissu [illegible] de la région sacrée. — Lebert, *Abhandl.*, [illegible] — [illegible] Voir, *Krankheiten der Haut*, I, p. 97 front. — Athol John- [illegible] XVI, fig. 3-5 (bras). — [illegible] Meckel, [illegible] avant-bras. — Cruveilhier, *Traité d'anat. path.* [illegible] II, [illegible] — Bennett, *Union méd.*, 1858, déc. n° 146, [illegible] tissu, [illegible] ossifiée, en partie sous-aponévrotique — [illegible] 1859, n° 149, p. 345 main, au-dessus du cin- [illegible] dans les muscles.

[1] Dolbeau (*Gazette de la Sér. pour.*, 1860, p. [illegible]) décrit un enchondrôme du rectum, [illegible] chez un homme de vingt-sept ans, immédiatement au-dessus de l'anus et com- [illegible] celui-ci dans sa masse. — E. Wagner (*Der Gebärmutterkrebs*, Leipz. 1858, p. 129) décrit une dégénérescence très-singulière de l'utérus, où sur la paroi interne faisaient saillie des [illegible] ses [illegible], qui, d'après sa description, étaient en partie fibreuses et en partie formées de cartilage hyalin. Peut-être devrait-on ranger ici les enchondrômes [illegible] dont Demarquay (tumeur de l'orbite, p. 365) donne la littérature; pour le plus, [illegible] cependant l'examen n'est pas assez précis pour déterminer leur nature.

[2] Prost, *Lect.*, II, p. 201, 204.

[3] Dolbeau, *Gaz. hebdom.*, 1858, n° 42, p. 720; n° 44, p. 732

porte un cas qui doit présenter directement cette origine, en ce que chez un enfant de onze ans, souffrant d'inflammations folliculaires du conduit auditif externe, une glande lymphatique située au-dessus de l'apophyse mastoïde s'enflamma à plusieurs reprises, finit par rester tuméfiée et se transforma en un enchondrôme. Il admet que les enchondrômes situés sous le maxillaire inférieur, près de son angle, appartiennent la plupart aux glandes lymphatiques. A mon avis le cas en question ne prouve rien de positif, et la transformation enchondromateuse des glandes lymphatiques restera dans le doute aussi longtemps qu'elle ne s'appuiera pas sur des bases tout à fait précises, tirées de la structure anatomique. Selon moi, la production d'enchondrôme dans les glandes lymphatiques se borne à des cas très-rares d'affection secondaire (p. 499); je ne connais aucun exemple d'une affection de ce genre primitive ou notamment solitaire.

Cruveilhier[1] distingue les chondrômes de la parotide des corps cartilagineux subauriculaires, qu'il appelle aussi *tumeurs périparotidiennes*. Il les fait se développer tout à fait en dehors de la glande, ainsi que du lobule de l'oreille, de l'antitragus, de la peau et de l'apophyse mastoïde. Förster[2] également, qui les fait dériver du tissu connectif, distingue les enchondrômes dans la glande et ceux qui sont au-dessus d'elle; H. Meckel[3] décrit au contraire une « tumeur à cartilage stellaire » pure, ainsi probablement un myxôme, dans le tissu cellulaire au-dessous de la parotide applatie sous forme de membrane; et Bruns[4], qui se prononce pour le point de départ extraglandulaire d'une partie de l'enchondrôme parotidien, fait précisément dériver de la glande les enchondrômes subauriculaires. Il est possible que ces contradictions ne soient qu'apparentes et viennent de ce que dans le fait certains enchondrômes de cette région se développent hors de la glande et d'autres dans le tissu glandulaire même. Nous avons, en faveur de cette opinion, non-seulement des données positives des auteurs[5], mais aussi notamment le fait que

[1] Cruveilhier, *Traité*, III, p. 808.

[2] A. Förster, *Allg. path. Anat.*, 1855, p. 129.

[3] H. Meckel, *Charité-Annalen*, VII, 2, p. 91, cpr. p. 105.

[4] Bruns, *Prakt. Chirurgie*, t. II, p. 159, 1149.

[5] Bennett, *On cancerous and cancroid growths*, Edinb. 1849, p. 89. — Solly, *The lancet*, 1850, vol. I, p. 487. — C. O. Weber, *Knochengeschwülste*, I, p. 79. — Dolbeau, *l. c.*, p. 718. *Bull. de la Soc. anat.* 1860, p. 456. Labbé, *ibid.*, p. 353.

cette même région est le siége de prédilection des myxômes, des fibrômes et des kystômes sous-cutanés. En tout cas il est incontestable d'après mes recherches que la production intra-glandulaire de l'enchondrôme est des plus parfaites précisément dans les glandes salivaires.

Mais il est encore une variété particulière des enchondrômes sous-cutanés, je veux parler des formes *mixtes*. Il n'est pas très-aisé ici de dire où s'arrêtent les simples formes mixtes et où commencent les vrais tératômes. Il en est notamment ainsi pour les cas où se rencontrent en même temps des cavités cystiques. Mais on n'en doit pas moins regarder ces tumeurs comme simplement mixtes et composées de tissus apparentés. Tel est par exemple le cas pour la *combinaison* si étonnante du *lipôme* avec le *myxôme*, où parfois l'un ou l'autre seulement coïncide avec l'enchondrôme, mais où parfois aussi dans différents segments de la même tumeur on rencontre toutes les trois formes de tissu, soit pures, soit en voie de transition (myxôme lipomateux, enchondrôme muqueux). On trouve en outre, comme degrés de développement plus avancé, des os et des vaisseaux en masse parfois considérable.

C'est à cette catégorie qu'appartient le cas décrit par Gluge[1], d'un lipôme coïloïde qui renfermait du tissu graisseux et gélatineux, des parties cartilagineuses et des masses stéatomateuses (tissu fibreux) et que l'on extirpa, sur une femme de soixante-quatre ans, du tissu cellulaire de la région supérieure du cou, où il s'étendait depuis l'oreille jusqu'au menton et à l'os hyoïde. Puis vient un cas très-remarquable de Denonvilliers[2], où une tumeur de la grosseur d'une tête d'enfant, composée de lipôme et d'enchondrôme pur et ossifié, s'était développée en dix-huit mois chez une femme de soixante et un ans au-dessous de la région inguinale, venant de la profondeur des parties molles de la cuisse. J'ai moi-même examiné un cas semblable, provenant de la région dorsale, dont il sera question à l'occasion du chondrôme ostéoïde (p. 532). Paget[3] donne le dessin d'une tumeur.

[1] Gluge, *Anatomisch-mikrosk. Untersuchungen*, Iena 1841, II, p. 187.

[2] *Gaz. des hôp.*, 1852, n° 32, p. 128 ; n° 35, p. 139. — Lebert, *Traité d'anat. path.* t. I, p. 231, pl. XXX, fig. 1-6, pl. XXXI, fig. 1. — Cruveilhier cite le même cas, et le regarde à tort comme une tumeur du pubis, *Traité d'anat. path.*, t. III, p. 791.

[3] Paget, *Lectures on surg. Path.*, vol. II, p. 109, 117, fig. 10.

probablement en grande partie myxomateuse, extirpée par Savory au-dessous du tenseur de l'aponévrose fémorale chez un homme de trente-huit ans; présentant à l'une des extrémités une calotte de cartilage et d'os spongieux, elle était parsemée de nodules enchondromateux le long d'une traînée fibreuse interlobulaire. Il en fut de même d'une tumeur enlevée, par Stanley, de la plante du pied d'un homme de quarante et un ans[1]. On trouva de nombreux nodules cartilagineux dans une tumeur extirpée de dessous le gastrocnémien, que Paget[2] décrit comme un mélange de tissus fibro-cellulaire et graisseux, qui par conséquent n'était sans doute autre qu'un myxôme lipomateux. Enfin une tumeur de la cuisse semblable à celle mentionnée par Savory, avait une coque osseuse mince, mais entière[3]. Il faudrait peut-être aussi ranger ici l'observation de Schuh[4], qui énucléa du tissu du muscle grand dorsal, une tumeur dans laquelle étaient reliés entre eux par de la substance connective condensée un fibroïde en partie ossifié, un lipôme et du tissu érectile. Ce cas forme en même temps la transition à certaines formes du nævus lipomateux, notamment du lipôme téléangiectasique (p. 365). Comme se rapprochant beaucoup aussi de cette forme, nous avons le cas d'*enchondrôme lipomateux* que Weber[5] vit extirper, après une durée de six ans, de la langue d'une jeune fille de quinze ans, comme aussi le cas de A. v. Gräfe[6], où un nævus enchondromateux siégeait sur la cornée.

J'intercale ici un cas très-remarquable, probablement congénital (p. 478) d'enchondrôme mixte provenant *du canal vertébral*. La tumeur, ayant environ la grosseur d'une noisette, était située entre la dure-mère spinale et les apophyses épineuses; elle avait tellement comprimé la moelle épinière (fig. 105, A, *a*) qu'il en était résulté des phénomènes de paralysie de la moitié inférieure du corps. L'individu, ancien soldat, faisait remonter son mal à un refroidissement qu'il aurait pris en couchant sur un sol humide. La marche lente de la maladie avec les périodes d'acuité

[1] Paget, *Lect.*, p. 118.
[2] *Ibid.*, p. 210.
[3] *Ibid.*, p. 109.
[4] Schuh, *Pseudoplasmen*, 1854, p. 92.
[5] C. O. Weber, *Knochengeschwülste*, I, p. 114.
[6] v. Gräfe, *Archiv f. Ophthalmologie*, t. VII, 2, p. 5, tab. I, fig. 2.

[illegible] M. [illegible] [illegible] L'[illegible] [illegible] les troubles [illegible] observés pendant [illegible]. Elle adhérait intimement d'une part avec la dure-mère [illegible] de l'autre avec l'apophyse épineuse [illegible] : la dure-mère à son tour adhérait à la surface de la moelle épinière [illegible] ; l'apophyse correspondante fut reconnue formée de deux apophyses soudées ensemble si intimement qu'une légère courbure de la périphérie accusait à peine encore [illegible] ancienne ligne de séparation. Cette circonstance indiquait une synostose très-précoce, probablement congénitale, qui devint plus probable encore par la structure intime de la tumeur. En effet, sur une coupe (fig. 105, B) se présentait d'abord une grande partie de la tumeur, formée de cartilage hyalin compacte; celui-ci se transformait, notamment vers la périphérie de la tumeur, en tissu fibreux assez serré, dans lequel se distribuaient des vaisseaux sinueux et très-larges et qui présentait en partie une forte coloration jaune. Mais en quelques endroits le cartilage se

Fig. 105. Enchondrôme lipomateux [illegible] du canal vertébral. *A*, Situation de la tumeur dans le canal vertébral ouvert. *m*, *s*, moelle épinière, comprimée en *u* par la tumeur, atrophiée au-dessous en *m*, *d*, *d*, dure-mère, à laquelle adhère la tumeur, et qui, d'autre part, adhère fortement aussi à la face antérieure de l'apophyse épineuse. *p*, une apophyse épineuse ordinaire ; *p'*, apophyse d'une grandeur extraordinaire, résultant de la fusion de deux apophyses. *B*, une coupe de la tumeur suivant la direction indiquée dans *A* par une ligne ponctuée ; les endroits plus clairs sont les parties cartilagineuses, les autres répondent aux parties graisseuses et fibreuses (pièce n° 521 de l'année 1860). Grandeur naturelle.

changeait directement en tissu graisseux, les cellules se remplissant de graisse et la substance intercellulaire disparaissant presque entièrement. On ne put plus préciser d'où le développement était parti ; cependant la tumeur occupait incontestablement, par sa plus grande partie, le tissu graisseux, qui remplit d'ordinaire l'espace compris entre la dure-mère et les os. —

Pour ce qui est des *enchondrômes des glandes*, j'en ai déjà parlé à plusieurs reprises. Comme cela a été dit, les glandes salivaires et sexuelles y sont notamment exposées, tandis que d'autres, comme le foie, ne le sont pas du tout, et d'autres, comme les glandes lacrymales[1] et les reins[2], n'en sont au moins que très-rarement atteintes.

Les *glandes salivaires* montrent aussi entre elles une très-grande différence. On ne connaît pas un seul cas d'enchondrôme du pancréas. J'ai cependant vu dans cet organe et autour de lui de singulières productions cystiques à paroi presque cartilagineuse ; elles ne pouvaient être assimilées à la grenouillette (p. 273), mais je ne suis pas certain qu'elles n'étaient pas produites par des enchondrômes. Les glandes salivaires buccales au contraire en sont le siége de prédilection, et parmi elles notamment la sous-maxillaire[3] et la parotide[4]. Le cas congénital de E. Wagner (p. 478, note) semble aussi appartenir à une glande salivaire buccale. Tout en ne niant pas au tissu avoisinant les glandes, la possibilité d'être le point de départ de semblables affections (p. 509), je n'en ai cependant vu aucun cas incontestable. Il est une circonstance qui peut très-facilement induire en erreur sous ce rapport. En effet, l'enchondrôme apparaît soit *diffus*, s'étendant sur la glande entière, soit *lobulaire*, limité à quelques lobes glandulaires ou groupes de lobes. Dans ce dernier cas, la tumeur se porte facilement par-dessus le corps de la glande[5] et semble alors extra-glandulaire, tandis qu'elle

[1] W. Busch, *Chirurgische Erfahrungen*, p. 1.

[2] Gluge (*Atlas der path. Anat.*, livre XIX, tab. V, fig. 8-9, p. 1) parle d'un cas de combinaison de l'hydronéphrose avec l'enchondrôme.

[3] Stromeyer, *Handb. der Chirurgie*, 1844, p. 254. — Scholz, *De enchondromate*, p. 23.

[4] Joh. Müller, *Ueber den feineren Bau*, p. 32, 48. — Queckett, *Histol. Catalogue*, I, p. 111. — Paget, *Lectures*, II, p. 201. — Dolbeau, *Gaz. hebdom.*, 1858, p. 687, 717, 752, 804, 886. *Bulletin de la Soc. anat.*, 1860, déc., p. 451. — Billroth, *Virchow's Arch.*, 1859, t. XVII, p. 359. — Bruns, *Prakt. Chirurgie*, II, p. 159, 1148.

[5] Verneuil, *Bullet. de la Soc. anat.*, 1860, janv., p. 7.

avait cependant son point de départ dans le tissu connectif interstitiel de la glande. Je n'entends point par là exclure le cas où la capsule de la glande deviendrait le point de départ de la transformation et de la tumeur par suite serait dès le principe périphérique, quoique je n'aie pas bien observé de semblable.

L'enchondrome diffus se rencontre très-rarement dans la parotide, tandis qu'il est la forme morbide ordinaire de l'enchondrome de la sous-maxillaire. Il est à la fois dur, hyalin et vaguement lobé (fig. 102), et il s'y fait souvent des ossifications très-étendues. La forme lobulaire ou tuberreuse, au contraire, est celle que revêt ordinairement la maladie dans la parotide, et comme cette glande présente une très-grande étendue, l'enchondrôme peut en occuper la partie supérieure, inférieure ou postérieure, et siége ainsi au-dessous de l'os malaire, devant ou sous l'oreille, à l'angle de la mâchoire, ou bien encore dans le centre même de la glande. Il n'est pas rare de voir plusieurs nodules exister en même temps, ou se développer successivement, sans qu'ils soient nécessairement la conséquence les uns des autres. Il en résulte, ici aussi comme dans les poumons, une multiplicité limitée à l'organe, qui explique la fréquence des récidives locales après une extirpation partielle de la glande.

Le reste de la glande est en même temps parfois augmenté de volume, par suite de la multiplication des cellules glandulaires, de la tumefaction des lobules et d'un certain épaississement des tractus fibreux interstitiels (p. 506). Mais il est extrêmement fréquent de trouver d'autres affections concomitantes, parfois dans une telle extension que le reste de la glande en est complétement annihilé. De ce nombre les plus fréquentes dans la parotide sont précisément les formes *myxomateuses;* le myxôme domine même souvent à un tel point que l'enchondrôme n'apparaît dans la tumeur que comme un élément accessoire (p. 429). On trouve très-souvent des transitions immédiates d'un tissu dans l'autre. Robin[1] a vu dans un cas l'enchondrôme combiné avec le lipôme mou. La partie myxomateuse est d'ordinaire pure de tout mélange, sauf que les éléments fibreux sont en masse plus considérable, et qu'il se fait çà et là de véritables transitions, qui con-

[1] Rapport de Dolbeau (*Gaz. hebdom.*, 1858, p. 806) sur une tumeur extirpée par Nélaton.

duisent à des endroits *fibromateux*. Je trouve de plus ici, d'une manière très-frappante, une particularité déjà signalée par Robin et Billroth[1]: l'examen microscopique, en effet, montre certains endroits plus denses, qui sur des coupes transversales apparaissent comme des îlots arrondis, et sur des coupes longitudinales comme des cylindres pleins et desquels partent, pour rayonner de tous côtés, des rayons de fibres qui se perdent dans le tissu gélatineux ambiant, tandis que du mucus et des cellules s'interposent entre eux; l'acide acétique éclaircit ces îlots et ces tractus, les rend presque hyalins et brillants et y laisse voir des cavités anguleuses renfermant de petites cellules, comme dans le tissu ostéoïde.

Dans ces cas également la structure de la tumeur est d'ordinaire lobée, et les différents lobes sont entourés d'enveloppes et de cloisons souvent très-résistantes. Plus la substance du lobe même est molle, plus il en résulte l'apparence d'une production cystique; dans quelques cas même, le myxôme lobé est à peine différent à l'œil nu, d'un kystôme muqueux. Les enveloppes fibreuses sont dans une telle connexion avec les tissus voisins, notamment souvent avec le nerf facial, qu'il est extrêmement difficile ou même impossible de les en détacher, circonstance qui augmente beaucoup le danger de l'opération pour les nodules plus centraux. La substance proprement dite du myxôme est d'apparence gélatiniforme, jaunâtre ou verdâtre, transparente; elle glisse sous le doigt et l'on peut en exprimer un suc transparent et filant.

Il n'est pas très-rare non plus de rencontrer l'enchondrôme de la parotide combiné avec le *cancer* et le *cancroïde*[2]. Ce ne sont pas pour la plupart des enchondrômes purs: ils sont myxomateux; parfois aussi de vrais myxômes entrent dans cette combinaison. On voit alors, déjà à l'œil nu, certaines portions de la tumeur d'une structure plus opaque, blanchâtre, médullaire; ces parties sont relativement molles, légèrement dépressibles; la pression en fait écouler un suc laiteux ou sanieux; ces points se distinguent parfois déjà à l'œil nu par un aspect finement réticulé ou spongieux.

[1] Robin, l'*Union méd.*, 1857, n° 100, p. 409. — Billroth, *Virchow's Arch.*, t. XVII, p. 361, tab. VII, fig. 4.

[2] H. Friedberg, *Chirurg. Klin.*, Jena 1855, t. I, p. 237. — v. Bruns, *Prakt. Chirurg.*, II, p. 1153. — Lotzbeck, *Deutsche Klinik*, 1858, n° 12, p. 118.

L'examen microscopique montre constamment un réseau extraordinairement apparent, dont les tractus sont tantôt plus fibreux, tantôt plus muqueux, tantôt même cartilagineux; les mailles qu'ils circonscrivent sont remplies d'un amas étroit de cellules épithéliales. Il n'est pas rare de voir ces cellules agencées, comme dans le cancroïde, en longues traînées ou bouchons et affectant ainsi à un haut degré une disposition glanduliforme[1]. Telle est la raison qui a amené la plupart des micrographes français, suivant l'exemple de Robin, à les ranger dans l'hétéradénie[2], tandis que Billroth[3] revient à considérer cette production comme papillaire; les cellules, comme dans les processus choroïdiens, se seraient développées autour de souches de tissus connectif ou muqueux. Je ne trouve aucune particularité qui distingue cette production du cancroïde ou du cancer et je regarde comme erronée l'opinion de Velpeau lorsque, sous le nom d'*adénoïde*, il range ce genre de tumeurs de la parotide dans les formes homologues. Je vois ici aussi la même marche de développement que dans le cancroïde. Les cellules du cartilage, des tissus connectif et muqueux grossissent et se segmentent; leur prolifération donne lieu à de petits groupes ou amas de cellules; ceux-ci se confondent peu à peu les uns dans les autres et il en résulte de grandes alvéoles cylindriques ou ramifiées. Cela n'empêche pas que le type primitif ne puisse encore persister pendant très-longtemps dans une certaine partie du tissu ou dans certains lobes, où l'on trouve soit le tissu cancroïde ou cancéreux remplacé par des nodules d'enchondrôme et de myxôme, soit certaines portions de la tumeur devenues cartilagineuses ou muqueuses, tandis que tout le reste a subi l'hétéroplasie épithéliale.

Il n'est pas rare enfin qu'il s'établisse une riche vascularisation dans ces tumeurs plus molles. De semblables formes *télangiectasiques* ont une tendance marquée à se ramollir, à former des excavations et à devenir le siége d'extravasations internes. L'état des vaisseaux peut y être très-variable: Lhuys[4] trouva leurs pa-

[1] Paget, *Lect.* II, p. 204.

[2] Robin, l'*Union méd.*, 1857, n° 100, p. 409. — Nélaton, *Clinique européenne*, 1859, n° 26, p. 205.

[3] Billroth, *Virchow's Arch.*, t. XVII, p. 363.

[4] Demarquay, *Gaz. des hôp.*, 1861, n° 46, p. 181.

rois épaissies; d'autres fois au contraire elles sont très-minces et il y a de nombreuses dilatations variqueuses ou ampullaires. Je rapporte à ces cas certains états décrits par Billroth[1] sous le nom de *cylindrôme*. —

On trouve dans les glandes sexuelles la même diversité que dans les glandes salivaires. En général, les glandes sexuelles de la femme sont incomparablement moins exposées que celles de l'homme à ces productions morbides. Je ne connais qu'un seul exemple[2] d'enchondrôme pur dans l'ovaire; quelques autres portent sur des formes kystomateuses et tératoïdes. La tumeur cartilagineuse est également très-rare dans le sein chez la femme. La plupart des auteurs se bornent à citer à ce sujet d'anciennes observations douteuses[3], qui se rapportent, pour le plus grand nombre, à des tumeurs « squirrheuses et osseuses ». Il est assez probable qu'il y avait enchondrôme dans le cas de A. Cooper[4], où il s'agit, chez une femme de trente-deux ans, d'une tumeur demi-cartilagineuse et demi-ossifiée, existant depuis quatorze ans. Nélaton et Cruveilhier[5] paraissent aussi avoir vu de vrais nodules enchondromateux du sein. Quelquefois l'enchondrôme s'y rencontre combiné avec des tumeurs malignes. Warren[6] vit trois cas de combinaison avec le squirrhe; E. Wagner[7] décrit en détail un cas dans lequel, à ce qu'il semble, se trouvaient mélangés l'enchondrôme, le myxôme et le cancer (cancroïde?) chez une femme de cinquante-deux ans. Les tumeurs cartilagineuses de la mamelle sont extraordinairement fréquentes chez les chiennes, où elles se présentent parfois dans une seule mamelle et parfois dans toute une série d'entre elles, pour atteindre jusqu'au volume d'un poing et finir par s'ulcérer. Joh. Müller[8] cite dans la collection de Halle une tumeur qui, d'après sa description, est

[1] Billroth, *Virchow's Arch.*, t. XVII, p. 864, tab. VIII, fig. 7, 10; tab. IX, fig. 11, 12.

[2] Dlauhy, *Prag. Vierteljs.*, 1846, III, *Lit. Anz.*, p. 27. — Kiwisch, *Klinische Vorträge*. Prag 1852, II, p. 189. (L'un de ses deux cas paraît ne se rapporter qu'à un épaississement cartilaginiforme de l'albuginée.)

[3] Ici rentrent les cas de Morgagni (*De sedibus* etc. *Epist.* L, art. 41) et de Reil (*Archiv f. die Physiologie*, 1799 t. III, p. 447).

[4] A. Cooper, *Krankheiten der Brustdrüse*, traduit de l'anglais. Weimar 1866, p. 27, tab. VIII, fig. 10.

[5] Cruveilhier, *Traité d'anat. path.*, t. III, p. 824.

[6] Warren, *Surg. obs. on tumours*. Boston 1848, p. 213.

[7] E. Wagner, *Archiv f. Heilkunde*, 1861, p. 275.

[8] Müller, *Ueber den feineren Bau*, p. 48, n° 13.

un enchondrôme ossifié pur provenant de la chienne. J'en ai vu plusieurs cas; d'ordinaire le centre était ossifié, la couche suivante formée de cartilages fibreux ou hyalin, et la périphérie riche en cellules et presque sarcomateuse[1]. Lebert[2] a décrit un cas tout à fait analogue. Foucher[3] croit avoir observé un enchondrôme du sein chez un homme. Un individu de trente-cinq ans portait sous le sein, et en connexion avec le pectoral, une tumeur sur la nature de laquelle l'examen microscopique laissa persister le doute.

Il en est différemment pour les *testicules*. Toutefois, ici aussi, l'enchondrôme est ordinairement mêlé[4] à plusieurs autres genres de tumeurs, particulièrement avec des formes cystiques, avec le sarcôme, le margaritôme, le cancroïde et le cancer. Mais ces tumeurs sont en tout cas très-fréquentes, et, pour ce qui est des formes cystiques, il est très-vraisemblable qu'une partie au moins d'entre elles est de nature seulement consécutive et que, par suite, l'enchondrôme doit être considéré comme la tumeur essentielle. Cela s'appuie sur la manière d'être toute particulière des formes morbides pures.

Hogg[5] examinant une tumeur testiculaire pesant 4 1/2 livres, formée d'enchondrôme et de kystes, développée chez un homme de trente ans après un coup de pommeau de selle, y trouva

[1] *Würzb. Verhandl.*, t. I, p. 137.

[2] Lebert, *Traité d'anat. path.*, t. I, p. 231, pl. XXIX, fig. 7-12. — Cpr. aussi Paget, *Lectures*, II, p. 172.

[3] Foucher, l'*Union méd.*, 1859, n° 103, p. 404.

[4] Wardrop, *Observ. on fungus hæmatodes.* Edinb. 1809, p. 132, 138. — Baring, *Ueber den Markschwamm der Hoden.* Gött. 1833, p. 55, 223, tab. II. — A. Cooper, *Die Bildung und Krankheiten des Hodens*, Weimar 1832 p. 77. — Joh. Müller, *Ueber den feineren Bau* etc., p. 48. — A Schaffner, *Ueber das Enchondrom.* Diss. inaug. Würzb. 1845, p. 23, fig. 7-9. — Range, *De enchondromate*, p. 14. — Gobée, *Kliniek. Jaarg.*, IV, f. 133. — Gluge, *Atlas der path. Anat.*, livr. XX, tab. IV, fig. 3-4. — Queckett, *Histol. Catalogue*, p. 111. — Virchow, *Würzb. Verh.*, t. I, p. 135. *Archiv.*, VIII, p. 399. — Lebert, *Traité des maladies cancéreuses*, 1851, p. 401. *Traité d'anat. path.*, t. I, p. 231, pl. XXIX, fig. 13-20. — Curling, *Med. chir. Transact.*, 1853, vol. XXXVI, p. 451. — Paget, *Lectures*, II, p. 172, 208. — Wedl, *Path. Hist.*, p. 585. — Chelius, *Handb. der Chirurgie*, 7e édit., II, p. 466. — A. Förster, *Münchner ill. Zeitung*, t. III, p. 126. — Cruveilhier, *Traité d'anat. path.*, t. III, p. 825. — Billroth, *Virchow's Arch.*, 1855, t. VIII, p. 435. — C. O. Weber, *Knochengeschwülste*, I, p. 114. *Chirurgische Erfahrungen und Untersuchungen*, p. 266. — Jouon, *Bullet. de la Soc. anat.*, 1859, mai, p. 161. — Wilks, *Lectures on path anatomy.* Lond 1859, p. 386. — Richet, l'*Union méd.*, 1861, n° 21, p. 333. — Demarquay, *ibid.*, 1862, n° 28, p. 447.

[5] Hogg, *Transact. of the Lond. Pathol. Soc.*, 1853, vol. IV, p. 182, pl. VI, fig. 8, 9.

des canaux variqueux remplis de masse enchondromateuse. Queckett[1] a fait la même observation : les bouchons cartilagineux gisaient libres dans l'intérieur de canaux, qui furent regardés comme des canaux séminifères et comme le point de départ de la formation du cartilage. J'ai montré au contraire[2] que le cartilage ne se forme pas librement dans les canaux, mais qu'il procède dès le principe du tissu connectif interstitiel d'abord épaissi, avec lequel il se continue; je rappelai en même temps l'observation que j'avais faite de l'enchondrôme pénétrant, lors de son développement, dans la lumière des vaisseaux lymphatiques et sanguins. Billroth[3] démontra à la même époque qu'il naît, de la paroi des kystes, des excroissances en forme de massue qui produisent du cartilage à leurs extrémités. Paget[4] enfin trouva, dans un cas très-important, que la masse cartilagineuse dont il avait observé le développement sous forme d'excroissances papillaires, exactement comme Billroth, pénétrait dans les vaisseaux lymphatiques. Ce cas est aussi l'un des plus purs que l'on connaisse, d'enchondrôme. Le testicule venait d'un homme de trente-sept ans et le mal remontait évidemment à des contusions répétées de l'organe. La tumeur avait 3 et 2 1/2 pouces de diamètre sur une coupe dont la surface était presque entièrement formée de corps contournés, vermiculaires, s'entrelaçant en tout sens et finissant par entrer dans les vaisseaux lymphatiques très-dilatés du cordon spermatique. Les kystes semblaient n'être autre chose que des varicosités de vaisseaux lymphatiques obstrués.

On ne peut de cette remarquable observation conclure que tous les cas de production cystique dans le testicule procèdent des vaisseaux lymphatiques; je montrerai, en traitant des kystômes, qu'il y en a qui sont réellement de nouvelle formation, mais je ne conteste pas que certains kystes ne soient à rapporter à la dilatation des canalicules spermatiques. Il faut donc, dès à présent, séparer ces formes plus nettement que cela n'a été fait jusqu'à présent. Mais quant à ce que précisément le testicule soit très-

[1] Curling, *Med. chir. Transact.*, 1853, vol. XXXVI, p. 451.
[2] *Virchow's Arch.*, 1855, t. VIII, p. 402, tab. IX, fig. 12.
[3] Billroth, *ibid*, p. 437, tab. XII, fig. 3, 5, 6.
[4] Paget, *Med. chir. Transact.*, 1855, vol. XXXVIII, p. 428, pl. I-V.

prédisposé à la production des kystes lymphatiques, cela est acquis à la science d'une façon très-positive par les recherches de Ludwig et Tomsa[1], qui ont été complétées dans notre Institut pathologique par les observations de M. Tommasi[2], et qui démontrent qu'il y a, entre les canalicules séminifères, des cavités lymphatiques très-nombreuses et larges.

Presque tous les observateurs s'accordent à placer le siège ordinaire des productions tant cystiques que cartilagineuses, dans le réseau du testicule, d'où toutefois la maladie s'étend parfois dans la substance du testicule même. Mais d'ordinaire une grande partie du parenchyme glandulaire se trouve alors comprimée et atrophiée, et on n'en trouve plus les vestiges qu'au pourtour extérieur de la tumeur. Le développement qui se fait dans le réseau doit singulièrement gêner le cours de la lymphe et favoriser la production de dilatations dans les vaisseaux lymphatiques; lorsqu'une fois les varicosités existent, il peut très-facilement se faire que le cartilage, dans sa croissance, vienne à pénétrer dans les vaisseaux ou dans les cavités lymphatiques.

A cette catégorie des enchondrômes des cavités lymphatiques appartient vraisemblablement une observation de L'Honneur[3], qui enleva un testicule très-tuméfié à un soldat de vingt-quatre ans, qui faisait remonter son mal à une contusion reçue dans des exercices gymnastiques. Il trouva, en examinant la tumeur, à côté de nombreuses petites portions isolées de cartilage, un nombre considérable de petites « pyramides » ramifiées, se détachant facilement. Il faut également ranger ici un cas de Demarquay[4]: un homme de trente-quatre ans reçut une contusion du testicule par un coup de pied de cheval, et le testicule, lors de l'extirpation, qui se fit quinze mois plus tard, pesait environ 2 livres. Il présentait outre un kyste rempli d'un caillot sanguin, une grande masse de cartilage, consistant en parties les unes petites et répandues dans un tissu fibreux très-richement vascularisé, les autres plus grandes, formant des colonnettes irrégulières et contournées dans différentes directions.

[1] C. Ludwig et W. Tomsa, *Sitzungsb. der k. Ak. d. Wissensch. zu Wien*, 1862, t. XLVI.
[2] *Virchow's Archiv*, t. XXVIII, p. 370.
[3] L'Honneur, l'*Union méd.*, 1861, n° 134, p. 269.
[4] Demarquay, l'*Union méd.*, 1862, n° 28, p. 447.

Il résulte de ce coup d'œil jeté sur les enchondrômes des parties molles, qu'ils se présentent sous des formes extraordinairement variables. Toutefois l'étude, aussi bien au point de vue de l'histoire de la maladie que sous le rapport anatomique, nous a appris que notamment les enchondrômes des glandes doivent très-souvent leur origine à une cause irritative ou même inflammatoire, ce qui permet de ne leur accorder aussi qu'une influence purement locale. Seulement l'enchondrôme des parties molles n'en est pas moins *une tumeur parfaitement hétéroplasique et déjà suspecte par cela même*, et quand même elle est purement locale à son début, son accroissement par la production de nodules accessoires prouve cependant déjà sa *faculté d'infecter*.

Autrefois on croyait devoir rapporter tous les cas de ce genre aux formes mixtes et en particulier aux combinaisons avec le cancer (encéphaloïde). En effet, de tels cas ne sont pas rares. J'ai moi-même observé une tumeur colossale de la parotide, qui renfermait à sa partie supérieure une masse de la grosseur d'un œuf de poule, presque entièrement formée de cartilage, et qui montrait encore du reste en différents points des fragments cartilagineux épars. Seulement la plus grande partie consistait en un tissu aréolaire, où des amas de cellules épithéliales étaient renfermées dans un stroma cartilagineux, cellules dont il était facile de suivre le développement dérivant des cellules cartilagineuses. Les glandes lymphatiques les plus proches de l'angle du maxillaire inférieur étaient complétement transformées en ce même tissu aréolaire, et dans le crâne la substance corticale du cervelet présentait une tumeur intimement adhérente à la dure-mère et présentant exactement aussi la même structure aréolaire. Förster[1] cite un autre cas, où, après l'extirpation d'un enchondrôme mixte (myxomateux) de la parotide droite, on trouva des tumeurs secondaires dans le rocher droit (sous la dure-mère) et les poumons, refoulant naturellement de plus en plus les éléments cartilagineux.

Cependant les formes plus pures donnent aussi lieu à des *métastases*. J'ai observé[2] le premier cas connu de ce genre chez une chienne, qui portait un grand enchondrôme ossifiant de la

[1] A. Förster, *Wiener med. Wochenschr.*, 1858, n° 27.
[2] *Würzb. Verhandl.*, 1850, t. I, p. 137.

[illegible] dans l'épiploon une très-grande tumeur, qui [illegible] centre en façon de kyste et était remplie d'al- [illegible] liquide : il y avait de nombreux petits tuber-

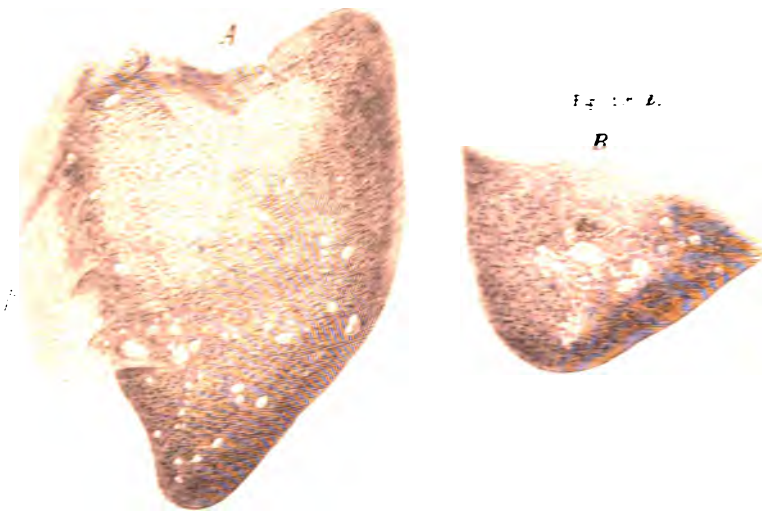

cules sur les deux poumons. La plus grande partie de ceux-ci siégeait dans la plèvre, non-seulement dans l'enveloppe proprement dite des poumons, mais aussi dans les replis se rendant au médiastin (replis fig. 106 *A p*). Ils débutaient la plupart comme de tout petits points dans le tissu connectif profond de la plèvre, mais ils pénétraient, en s'agrandissant davantage, dans la substance même des poumons. On en trouvait aussi quelques-uns dans le parenchyme. Mais ce qu'il y a de plus intéressant, c'est qu'il partait de beaucoup de ces tubercules des prolongements qui se ramifiaient et s'anastomosaient entre eux sous forme de réseau, et que l'on pouvait facilement reconnaître comme des accumulations de matière dans les vaisseaux lymphatiques (fig. 106 *B*). L'examen microscopique apprit que les tubercules consistaient en

Fig. 106. Enchondrôme métastatique des poumons d'une chienne, développé consécutivement à un enchondrôme de la mamelle. *A*, aspect de la surface d'un lobe pulmonaire en grandeur naturelle ; *p*, un repli de la plèvre, présentant de petites masses cartilagineuses. Le poumon est fortement pigmenté. *B*, une partie de la surface, légèrement grossie, pour montrer le réseau lymphatique partant du tubercule et rempli de masse enchondromateuse (pièce n° [illegible] de l'année 18[illegible]).

substance cartilagineuse hyaline fibreuse et qu'ils commençaient à se crétifier par leur centre dès qu'ils avaient atteint une grosseur moyenne. Les masses, dans les vaisseaux lymphatiques, renfermaient dans leur milieu des parties déjà nettement cartilagineuses, des cellules avec de la substance intercellulaire hyaline, tandis qu'à la périphérie se trouvaient des amas de cellules serrées sans substance intermédiaire.

Les métastases étaient encore bien plus singulières dans le cas observé par Paget (p. 521) dans un enchondrôme lymphatique du testicule. Le malade avait quitté l'hôpital après la guérison de sa plaie; mais, deux mois après, il était retombé dans un état de grand amaigrissement, de faiblesse et de dyspnée. Il mourut assez subitement, après que la respiration était devenue toujours de plus en plus pénible. L'autopsie montra que les deux poumons étaient remplis de nombreux tubercules cartilagineux, mesurant de 1 ligne à 1 1/2 pouce de diamètre; ils pesaient ensemble 11 1/2 livres. Dans quelques divisions de l'artère pulmonaire se trouvaient de petites excroissances cartilagineuses de la paroi vasculaire.

Mais l'analogie avec le cancer véritable devint plus grande encore, lorsque l'on découvrit une corrélation plus importante encore entre les testicules et les poumons. En effet, on pouvait, en remontant à partir de la cicatrice, suivre à côté de la veine spermatique deux vaisseaux lymphatiques dilatés et contournés, remplis de bouchons cartilagineux, jusque près de la veine rénale, où ils pénétraient dans une glande qui avait la grosseur d'un œuf de poule, renfermait de nombreuses cavités à contenu liquide transparent et était sillonnée par des cloisons fibreuses et cartilagineuses. Au-dessus de ce point l'appareil lymphatique était libre. Seulement la glande en question et l'extrémité des vaisseaux lymphatiques malades adhéraient intimement à la paroi de la veine-cave inférieure, dans la lumière de laquelle pénétrait à ce niveau une excroissance cartilagineuse ramifiée, qui remontait à deux tiers de pouce plus haut. Quelques petites masses cartilagineuses adhéraient tout autour à la paroi interne de la veine. —

D'après ces observations[1], il n'est plus douteux que le beau rêve

[1] Je n'ai pas cité ici le cas déjà mentionné (p. 510, note) de E. Wagner, dans lequel les poumons présentaient également plusieurs noyaux analogues à la tumeur de l'utérus,

présent soulevées l'observation pratique contre la doctrine régnante sur l'ostéoïde.

Je me réserve d'entrer dans le détail de ces différences lorsque je traiterai du sarcôme ; je n'en dis ici qu'autant qu'il est nécessaire pour comprendre la forme chondromateuse.

Quelques chondrômes ostéoïdes forment les tumeurs les plus volumineuses des os. Ils présentent au début une assez grande ressemblance avec l'enchondrôme périphérique, en ce qu'ils font saillie au-dessus de la surface osseuse, à l'état de tuméfactions aplaties. Leur grande densité peut, suivant les circonstances, donner lieu à des confusions avec l'hyperostose simple. Ils croissent plus tard tellement qu'ils laissent loin derrière eux le volume ordinaire des enchondrômes. Ils conservent en même temps une surface assez unie qui, tout en présentant de petites rugosités, n'offre cependant d'ordinaire aucune forte inégalité. Ils entourent très-souvent l'os entier, et se distinguent aussi par là des enchondrômes, dont la base est ordinairement plus circonscrite. Ils ont, pour siége de prédilection, les os longs et plutôt leurs extrémités, mais avant tous les autres, les extrémités articulaires du fémur et du tibia. Tandis que les enchondrômes de ces parties sont souvent arrondies et forment, en se ramollissant, des renflements vésiculaires, les chondrômes ostéoïdes donnent lieu la plupart du temps à des saillies en forme de massue, qui se développent sous forme de fuseau ou de coing dans la direction allant du milieu de la diaphyse vers l'extrémité articulaire.

En les incisant on constate l'absence d'une coque osseuse. Au début le périoste forme leur limite et leur revêtement[1] ; plus tard ils le perforent et pénètrent sous forme de tumeur aplatie dans les parties voisines, qui disparaissent par l'effet du développement de la masse nouvelle. Ils restent ensuite d'ordinaire encore pendant longtemps enveloppés par les aponévroses. En dedans ils adhèrent intimement à l'os, dont la substance corticale présente ordinairement certaines lacunes remplies par la tumeur, lorsqu'elle n'est pas perforée par celle-ci. La cavité médullaire

[1] Müller (*Archiv*, 1843, p. 437) connaissait ces formes et les distinguait de son ostéoïde sous le nom de desmoïde ossifiant bénin. Le critérium pour lui consistait en ce que les parties molles voisines n'étaient pas altérées, tandis que cela arrive dans l'ostéoïde. Mais ce n'est là qu'une différence portant sur le moment du développement de la tumeur.

est oblitérée dans la plupart de ces cas[1], et la substance médullaire est remplacée par un tissu osseux[2], qui se distingue par son aspect opaque et des corpuscules osseux plus grossiers. On peut, en tout cas, presque toujours retrouver l'ancien os même dans le corps de la tumeur (fig. 107).

Fig. 107.

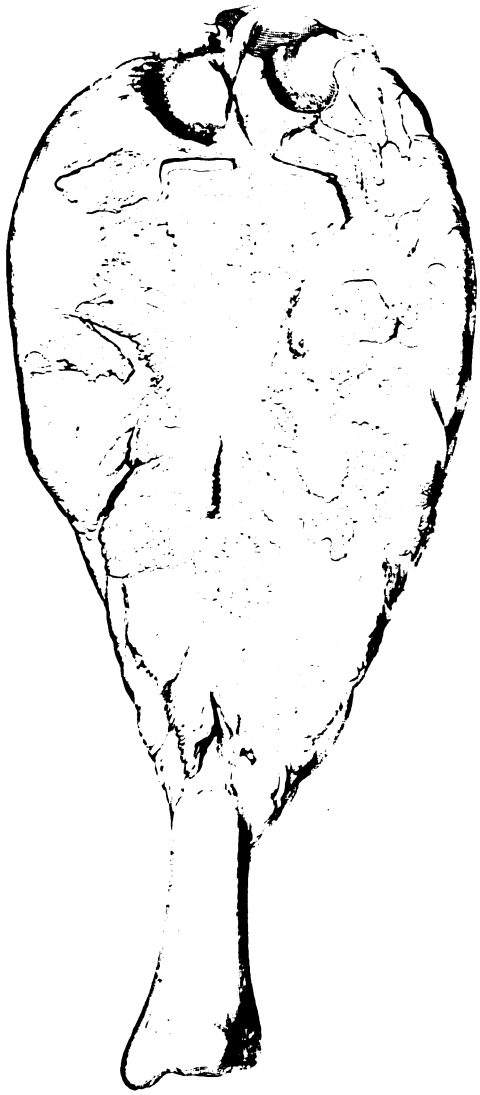

La masse caractéristique du néoplasme est donc située entre l'ancien os et la surface intra ou extra-périostique de la tumeur. Dans quelques cas elle se laisse couper au couteau, soit que le dépôt de sels calcaires n'y ait pris que très-peu de densité, soit que le tissu en soit encore tout à fait dépourvu. Seulement la plupart du temps le dépôt de sels calcaires s'y fait assez rapidement, et l'on doit alors recourir à la scie pour pouvoir diviser la tumeur. On voit dans ces cas sur la surface de section des endroits ossifiés très-étendus, qui, souvent isolés vers la surface, se rapprochent toujours plus les uns des

[1] A. Cooper, *Surgical essays*, pl. I, p. 189, 195.
[2] *Würzb. Verhandl.*, t. I, p. 197. — *Deutsche Klinik*, 1860, p. 218.

Fig. 107. Chondrôme ostéoïde du tibia chez un garçon de treize ans, amputé à Halle par M. Blasius. Coupe oblique telle qu'à l'extrémité supérieure l'os est divisé vers

autres vers la base et forment, par places, une masse continue avec l'ancien os. La substance d'ossification, d'abord fragile, poreuse et facile à couper, devient toujours de plus en plus dense et résistante.

Le tissu non encore ossifié a la dureté et l'aspect du fibro-cartilage; mais, comme celui-ci, il varie depuis l'état hyalin et homogène jusqu'à devenir nettement fasciculaire, lamelleux ou réticulé, tous états déjà reconnaissables à l'œil nu. La direction des lamelles est parfois parallèle à la surface de l'ancien os; les faisceaux, notamment vers la périphérie, présentent plus souvent une disposition radiée relativement à la direction de l'ancien os. Ils n'ont pas la structure nettement lobée de l'enchondrôme, ce qui les fait très-souvent désigner comme de *simples fibroïdes* ou des *desmoïdes*, autrefois comme des *ostéostéatômes* ou des *ostéosarcômes*.

Pour ce qui regarde la disposition intime et élémentaire de ces tumeurs, j'ai déjà mentionné (p. 471) qu'elle répond, dans ce qu'il y a d'essentiel, à celle du cartilage dit *membraneux* ou *ostéoïde*. Les cellules n'ont pas de capsules et sont plus petites que les cellules ordinaires du cartilage; elles se distinguent d'autre part des corpuscules du tissu connectif en ce qu'elles ont une forme plus comprimée, plutôt ovale ou arrondie, et présentent des prolongements moins apparents. La substance intercellulaire est dense, peu striée, non fibrillaire dans le sens propre du mot, sclérosée en apparence, mais pas si abondante que dans l'enchondrôme; on ne voit que çà et là des transitions vers le cartilage hyalin et des capsules autour des cellules. Des vaisseaux pénètrent dans la substance même, et c'est là aussi une différence essentielle avec l'enchondrôme. On ne voit pas, à proprement parler, de cloisons entre les masses formant la tumeur. *Le tissu entier est pour ainsi dire préparé pour l'ossification :* il ne manque que le dépôt de sels calcaires pour former de l'os, et le fait que malgré cela de grandes

sa partie médiane, tandis qu'inférieurement la coupe passe tout à fait en dehors de l'os. On voit ici très-bien le développement radiaire du néoplasme, tandis que plus haut la structure est plutôt lobée. Au genou, la masse de la tumeur embrasse le cartilage articulaire et forme en même temps à sa surface de nouvelles facettes articulaires pour y recevoir les condyles du fémur. L'os à son intérieur se condense par de nouvelles masses osseuses, le cartilage intermédiaire persiste encore par places. La tumeur présente de très-nombreux nodules d'ossification (pièce n° 6 de l'année 1860).

[illegible] capitale pour [illegible] D'autre part, [illegible] par la essentiellement des [illegible] (p. 350, 357).

L'ossification est par conséquent la terminaison régulière de ce genre de tumeur. Cependant on y observe aussi le [illegible]. Dans une tumeur colossale du bras, enlevée par M. Langenbeck[1], il se vida une grande excavation qui contenait environ quatre quarts de liquide. Cela semble cependant être très-rare. Je n'en connais, moi du moins, aucun autre cas tout à fait authentique; il est néanmoins possible que quelques-uns des *cystofibroïdes* des os soient à ranger ici. Le peu de tendance à l'ulcération est en rapport aussi avec cette rareté du ramollissement. Presque toutes les tumeurs de ce genre atteignent, dans leur croissance, un volume toujours de plus en plus considérable, sans perforer les parties molles les plus externes. Mais elles passent souvent *au sarcôme*, et l'on voit alors les parties cellulaires grandir et se multiplier, sans perdre le caractère des cellules de la substance connective. Ce sont ces formes surtout qui s'ulcèrent et qui donnent lieu à des métastases.

Le chondrôme ostéoïde pur ne donne pas toutefois un pronostic sans nuage, car on ne peut douter qu'il ne s'étende aux parties molles et à d'autres os, et que son développement ne soit hétéroplasique, malgré son caractère primitivement presque homologue. Dans un cas de chondrôme ostéoïde du tibia (fig. 107), la masse de la tumeur ne s'était pas seulement étendue dans les parties molles environnantes, mais elle avait pullulé autour des cartilages articulaires et avait pénétré, par les ligaments croisés, entre les condyles, jusqu'à la face postérieure du fémur. C'est pourquoi la tumeur récidive non-seulement facilement sur place, mais peut aussi produire des métastases éloignées, notamment dans les poumons. Je n'en regarde pas, malgré cela, le pronostic comme absolument mauvais. Cutting[2] sauva la vie à un malade, en lui désarticulant le bras, pour une tumeur, consis-

[1] Langenbeck, *Deutsche Klinik*, 1860, p. 217. — Senftleben, *Archiv fur klinische Chirurgie*, t. I, p. 157. Ce cas a, du reste, beaucoup d'analogie avec le cas déjà cité d'Otto, qui appartient vraisemblablement à cette catégorie. Les deux fois la tumeur remontait à une fracture du bras.

[2] Cutting, *Med. chir. Transact.*, vol. II, n° XXIV.

tant en grande partie en cartilage, pesant 11 livres, dure et enveloppant l'os entier; elle s'était développée après une lésion mécanique. Dans un cas où M. Berend fit l'amputation de la cuisse pour un chondrôme ostéoïde, et où j'examinai moi-même la tumeur, le malade jouit encore d'une parfaite santé treize ans après l'opération[1].

Quant à savoir si le chondrôme ostéoïde ne survient dans les os qu'à leur périphérie ou s'il ne se développe pas aussi dans leur intérieur, je ne puis en ce moment résoudre cette question, en raison de la difficulté avec laquelle on peut se servir des cas existant dans la littérature. Notre collection ne possède qu'une pièce[2] qui touche, du moins de très-près, la forme en question ici : c'est une tumeur du maxillaire de la chèvre. Mais on y remarque en même temps la présence de grandes cellules à nombreux noyaux (appelées *myéloplaxes* par Robin), et je ne veux, pour ce motif, pas lui donner ici une importance discutable. La plupart des cas décrits comme fibro-cartilagineux ne rentrent pas non plus ici[3], mais bien dans l'enchondrôme pur ou mixte, ou même dans le sarcôme. Ce qui y ressemble le plus est une forme mixte que j'appelle *fibrôme enchondromateux*, où se développent des nodules enchondromateux dans du tissu connectif fibreux ordinaire. Nous en possédons une pièce remarquable provenant du maxillaire supérieur[4], où de véritables lobes d'enchondrôme, en partie entièrement crétifié, mais presque nulle part ossifié, sont disséminés dans la masse du fibrôme, qui, de son côté, ne montre pas la moindre tendance à la crétification. La forme éminemment lobulaire de la tumeur suffit déjà pour la séparer entièrement du chondrôme ostéoïde.

Ce qui me porte spécialement à ne pas limiter à la surface des os la production du chondrôme ostéoïde, c'est le fait qu'il survient aussi *primitivement dans les parties molles*. Je l'ai constaté

[1] *Deutsche Klinik*, 1860, p. 217.

[2] Pièce n° 157 de l'année 1857. Elle est citée comme ostéôme mou dans la *Pathol. cellul.*, p. 360, fig. 131 et 132.

[3] Je serais disposé entre autres à regarder comme cas de chondrôme ostéoïde interne, l'observation de Lentin (*Loder's chir. Zeitschr.*, 1797, t. I, p. 60, décrite avec plus de précision par Herz, *De enchondromate*, p. 12, et par J. Vogel, *Path. Anat.*, p. 198), où les masses siégeaient dans les phalanges exactement comme l'enchondrôme.

[4] Pièce n° 50 de l'année 1858.

d'abord d'une manière remarquable dans une tumeur mixte que je dois appeler *chondrôme ostéoïde myxomateux*[1]. Celle-ci fut extirpée par M. Wilms, du dos d'un adulte. Elle avait 7″ de longueur et 4″ d'épaisseur, et présentait extérieurement une structure grossièrement lobée. Beaucoup de ces lobes étaient tout à fait mous à la palpation et avaient un aspect en partie transparent et gris jaunâtre, en partie opaque et blanc jaunâtre; ils furent reconnus comme myxôme en partie pur et en partie lipomateux. En différents endroits existaient des masses cartilagineuses très-visibles, les unes par très-petites portions, et les autres à l'état de grands agglomérats. Ils avaient l'aspect dense, blanc bleuâtre du cartilage hyalin, et, lorsque l'on en prenait des coupes fines, la masse apparaissait aussi homogène que le cartilage des poissons, par exemple de l'esturgeon; mais au microscope, on y reconnaissait les caractères du cartilage ostéoïde, à tel point que certaines coupes produisaient le même effet que si l'on eût eu devant soi de véritables os auxquels on eût enlevé les sels calcaires avec un acide. On y voyait de nombreux canaux médullaires se ramifiant et s'anastomosant entre eux, qui sortaient d'une enveloppe fibreuse semblable au périchondre, pour pénétrer dans la tumeur, et portaient les vaisseaux dans une membrane fibreuse assez épaisse. Autour d'eux existaient, dans certains endroits, des systèmes très-réguliers de lamelles, avec des cellules stellaires disposées parallèlement, et plus loin des traînées non lamelleuses, reliées entre elles, d'une structure du reste identique.

La tumeur récidiva bientôt et atteignit presque son volume antérieur. La nouvelle tumeur fut extirpée avec un succès durable et l'examen y révéla certaines différences avec la masse antérieure : elle renfermait très-peu de cartilage, bien qu'il s'en trouvât plusieurs îlots; la partie myxomateuse était beaucoup plus abondante, mais il y avait, en outre, des endroits d'une structure entièrement caverneuse, et d'autres avec un ramollissement cystoïde, qui avait donné lieu, vers le milieu de la tumeur, à une grande cavité à paroi irrégulièrement villeuse.

L'analogie de cette tumeur mixte avec celles mentionnées plus haut (p. 512) est très-frappante; elle a d'autant plus d'im-

[1] Pièce n° 113 de l'année 1861.

portance pour l'étude du chondrôme ostéoïde et pour la classification de celui-ci dans les enchondrômes.

SUPPLÉMENT.

J'ai reçu, récemment encore, par l'obligeance de M. Wilms, les pièces[1] d'un nouveau cas qui s'est présenté à l'hôpital des diaconesses à Berlin, et qui, à mon avis, est à ranger dans le chondrôme ostéoïde. Ce cas présente un intérêt particulier, tant pour l'étude que pour le pronostic de l'ostéoïde.

Un vieillard se présenta avec une tumeur dure de la paroi thoracique, atteignant presque le volume de deux poings et semblant partir des côtes. En raison de son siége profond et sa dureté osseuse, on se borna à la scier aussi près que possible de sa base, mais il se développa un érysipèle, de la fièvre etc., et l'homme mourut bientôt après l'opération. A l'autopsie on trouva, sur la plèvre, de nombreux nodules également ossifiés, et cela, dans les feuillets aussi bien costal que diaphragmatique, ainsi que dans les poumons. D'après leur grosseur et leur degré de développement on pouvait conclure avec certitude qu'ils avaient déjà dû exister à l'époque de l'opération.

L'examen plus précis montra que toutes ces tumeurs, aussi bien le nodule primitif que les plus petits secondaires, étaient entourés d'une enveloppe extérieure résistante, qui, dans certains d'entre eux, n'avait que des connexions lâches avec la masse intérieure ossifiée. Dans la grosse tumeur, cette dernière formait une surface légèrement rugueuse, dont les dépressions étaient remplies par une masse d'apparence, par places, cartilagineuse, blanc bleuâtre, cependant pas tout à fait homogène, mais en partie striée et en partie réticulée. Le microscope y montrait nettement la stucture caractéristique du cartilage ostéoïde. Extérieurement, le tissu connectif, absolument comme

[1] Pièce n° 49 *a-c* de l'année 1863.

dans l'ossification périostique, entrait d'abord en prolifération (granulation), et ensuite se transformait en tissu ostéoïde. Ce dernier prenait bien çà et là un caractère purement cartilagineux, en ce que les cellules, très-petites, d'abord anguleuses et stellaires, grandissaient et devenaient plus rondes, sans cependant s'entourer nettement d'une capsule. Cette transformation se faisait suivant certaines traînées ou trabécules, comme dans le travail périostique. Bientôt après survenait la crétification, et la métamorphose du cartilage ostéoïde en os régulier se faisait directement.

Dans les petits nodules de la plèvre, jusque dans ceux, par exemple, de la grosseur d'une cerise ou d'une noix, l'os restait plus fibreux ou trabéculaire ; une section parallèle aux trabécules ressemblait à une masse de petits bâtonnets cylindriques serrés les uns près des autres. Dans les grandes tumeurs, au contraire, l'os devenait tout à fait dense et d'apparence sclérotique, de telle sorte que la surface de section apparaissait tout unie et homogène ; seulement on voyait partout de nombreux vaisseaux disposés dans le sens de la longueur et déjà facilement reconnaissables à l'œil nu. En essayant de faire des coupes avec un couteau, on s'apercevait d'abord que le tissu était plutôt homogène que dense, car on pouvait presque partout obtenir des coupes fines sans grande peine, comme c'est aussi le cas pour le tissu osseux jeune dans d'autres endroits. Mais le microscope montrait une structure osseuse évidente : des canaux médullaires, des systèmes lamellaires, des corpuscules osseux, anguleux et s'anastomosant entre eux.

Nulle part, autant que j'ai pu voir, il n'y avait une autre production sarcomateuse ou cancéreuse. Toutes les parties ne montraient que le développement du cartilage ostéoïde en os, la transition du chondrôme ostéoïde en ostéôme éburné. Il serait peut-être plus juste de ranger jusqu'à nouvel ordre l'ensemble de cette tumeur dans le genre ostéôme. Cependant elle se rapporte plutôt au chondrôme ostéoïde ossifiant et elle peut être regardée comme un exemple frappant de la forme maligne de celui-ci. On ne trouve, en effet, même pas dans le cancer, un genre plus grave de *dissémination*.

Mais ce qui me surprit le plus, ce fut de voir que la tu-

meur n'était en connexion immédiate avec aucune côte. Elle sortait d'un espace intercostal, s'étalait ensuite sous forme de champignon par dessus les côtes voisines, et était si intimement appliquée sur elles et en même temps tellement étreinte entre elles, qu'elle semblait former un seul corps avec elles; elle partait en réalité des parties molles intercostales, et il ne pouvait être douteux que, jouant le rôle de nodule-mère, elle n'ait été le point de départ de la production de nodules accessoires dans le tissu sous-pleural du voisinage le plus proche. En effet, c'est précisément là que se trouvaient le plus de nodules accessoires, qui formaient une série de mamelons et de points saillants, irréguliers, vers l'intérieur de la cavité thoracique, et c'est de là aussi que semblait être partie la dissémination plus étendue. L'apparence portait du moins à admettre deux voies de dissémination : l'une par le sang, au parenchyme des poumons; l'autre par les liquides pleuraux, à la face interne de la plèvre, particulièrement de la partie diaphragmatique de celle-ci.

Quelques cas d'enchondrôme de la paroi thoracique, cités dans la littérature, ressemblent extrêmement à celui que je rapporte ici, en tant qu'il s'agit du développement local. Il est possible qu'ils appartiennent tous aux chondrômes ostéoïdes, et je ne puis, à ce sujet, que m'adresser à ceux qui ont de grandes collections à leur disposition, pour qu'ils veuillent bien soumettre les tumeurs en question à un nouvel examen.

FIN DU PREMIER VOLUME.

TABLE DES MATIÈRES.

Page.

Préface de l'auteur V

Préface du traducteur IX

Aperçu des figures XI

Première leçon. — Plan général du cours et classification des tumeurs. 1

Sens différents du mot *tumeur*. Les tuméfactions inflammatoires : les pseudoplasmes, les tumeurs cystiques. Idée fondamentale d'une division scientifique. Classification. Le point de vue anatomique et physiologique. Bénignité et malignité : lupus, cancer. Aspect et consistance comme base de la classification : carcinôme, tubercule, polype, fongus, chou-fleur, tumeur perlée ; — hygroma, meliceris, colloïde, atherôme, squirrhe, stéatôme. Ressemblance avec des parties du corps : sarcôme dont le parenchyme ressemble à celui du pancréas et du sein. Comparaison avec les tissus normaux.

Deuxième leçon. — Homologie et hétérologie des tumeurs 15

Désignation histologique des tumeurs. Sarcôme. Néoplasmes accidentels et formations *sui generis*. Parasitisme : les tumeurs considérées comme des entozoaires. Acéphalocystes. Homéoplasie et hétéroplasie. Substances euplastiques et cacoplastiques. Division relative au système vasculaire : tumeurs à circulation périphérique et centrale. Recherches chimiques : substances spécifiques analogues aux ferments. Examen microscopique : éléments spécifiques. Les tumeurs comme parties du corps. Définition plus exacte de l'homologie et de l'hétérologie. Utilité pratique de cette distinction.

Troisième leçon. — Physiologie générale des tumeurs. 31

Opinions diverses des observateurs sur l'hétérologie. Les adversaires de la spécificité des éléments des tumeurs. Comparaison avec les produits inflammatoires. Etiologie des tumeurs : cause locale, prédisposition, dyscrasie. Constitutionalisme. Préceptes de pathologie humorale. Multiplicité : exostoses, cancers, verrues, lipômes. La dyscrasie comme phénomène deutéropathique. Propagation par les vaisseaux sanguins et lymphatiques. La nodosité-mère comme foyer d'infection. La tumeur comme organe de sécrétion. Les nodosités secondaires. Eruptions latentes. Récidive et généralisation. Développement par foyers ; formation des nodosités accessoires : infection par voisinage. Cellules comme modes de transport de l'infection : dissémination.

Quatrième leçon. — Étiologie des tumeurs néoplasiques 55

Dyscrasie et cachexie. Doctrine névro-pathologique. Disposition locale des tissus. Hérédité : tumeurs congénitales, prédisposition (faiblesse). Lésions préexistantes : cicatrices, vices de conformation congénitaux, inflammations. Situation, structure et fonction des organes. Altérations mécaniques. Rétention des testicules. Siége de prédilection et immunité. Disposition différente à la production des tumeurs primaires et secondaires (métastases). Diathèse constitutionnelle. Causes locales et développement de tumeurs homologues dans des dyscrasies spécifiques.

Cinquième leçon. Pathogénie des tumeurs néoplasiques 69

Histoire du développement : la tumeur en voie de développement. 1° *Stade d'irritation*. Excitants dyscrasiques (acrimonie) : syphilis, tuberculose, cancer. Produits non spécifiques d'une dyscrasie. Nature transitoire des altérations

Pages

du sang dépendant du foyer de production. Excitants extérieurs et leur importance : données statistiques. Comparaison avec l'irritation inflammatoire : tumeurs homologues. Direction du développement déterminée par le germe et le tissu-mère (matrice). Tentatives d'inoculation. 2° *Stade de granulation*. Les cellules primordiales indifférentes. Leur développement dans le tissu-mère. Nature des matrices. Connexion continue de la tumeur avec le tissu-mère. 3° *Stade de différentiation*. Simple différentiation : tumeurs histioïdes. Différentiation multiple : tumeurs organoïdes. Différentiation variée : aberrations ou tumeurs tératoïdes. Importance diagnostique de la disposition anatomique générale des parties de la tumeur. 4° *Stade de floraison* (développement typique). Eléments transitoires et permanents. Différences dans la durée de l'existence des éléments et des tumeurs. Tendance destructive. 5° *Stade de regression*. Terminaisons.

Sixième leçon. — Bases d'une classification systématique des tumeurs. 99

Exclusion de la tuméfaction simple, des kystes sans propriété productive, des vers cystoïdes (cysticerque, échinocoque, cœnure). Parasitisme comme propriété générale de toutes les tumeurs proliférantes et comme conséquence de l'autonomie de leurs parties élémentaires et non de la disposition particulière de leur nutrition. La circulation dans les tumeurs : trouble du courant veineux dans les anciens vaisseaux. Substances recrémentitielles des tumeurs : leur influence délétère. Syphilis, cancer, tuberculose, morve. Iodisme et goître. Nature soit locale, soit constitutionnelle des tumeurs.

Bases génésiques d'un système des tumeurs : 1° Développement aux dépens d'éléments du sang : tumeurs par extravasation et par exsudation. 2° Développement aux dépens de substances sécrétoires : tumeurs par dilatation ou par rétention. 3° Développement par voie de prolifération des tissus : excroissances, pseudoplasmes, tumeurs proliférantes. Subdivisions de celles-ci : tumeurs histioïdes, organoïdes, tératoïdes. 4° Tumeurs complexes.

Division ultérieure des tumeurs proliférantes en deux séries parallèles, suivant leur homologie et leur hétérologie (persistance ou destruction du tissu originaire). Malignité limitée à une partie des formes hétérologues et dépendant de la richesse de la tumeur en sucs et en vaisseaux.

Septième leçon. — Les tumeurs sanguines (hématômes) 125

Trois formes principales d'hématômes :

1° Les formes cystiques. Développement mécanique par des lésions de continuité traumatiques ou spontanées. *Céphalématôme :* formation de la cavité, du cercle osseux, de la coque osseuse, guérison. *Othématôme :* rapport avec les maladies mentales, formation de la cavité, origine traumatique, l'oreille des pancratiastes, maladie primitive du cartilage, guérison. *Hématôme de la dure-mère :* symptômes apoplectiques, rapport avec les maladies mentales, formation de la cavité, pachy-méningite chronique. *Anévrysme disséquant :* aorte, petites artères. *Hématôme musculaire :* muscle droit de l'abdomen ; hémophilie.

2° Les formes solides non cystiques. Hématômes des valvules du cœur, du cerveau, de l'ovaire, de la vulve.

3° La forme polypeuse. *Hématôme polypeux de l'utérus* (polype fibrineux) : formation, relation avec l'insertion placentaire, influence sur les métrorrhagies. Formation secondaire d'hématôme dans l'intérieur d'autres tumeurs. Hématôme rotulien. Hématocèle. *Hématôme rétro-utérin :* nature secondaire de l'hémorrhagie, péritonite partielle, rapport avec la menstruation et l'ovulation, hypothèse d'un siége extrapéritonéal. *Kystes hématodes.*

Etranglement possible de vaisseaux veineux. Kystes sanguins extracrâniens.

Huitième leçon. — Tumeurs formées par des liquides aqueux, en particulier hydrocèle du testicule 153

L'hygroma. Différences suivant que la cavité est naturelle ou de formation nouvelle.

L'*hydrocèle* comme exemple. Hydrocèle congénitale. Nature irritative des hydrocèles ordinaires : périorchite. Composition chimique du contenu. Hydropisie lymphatique. Texture de la tunique vaginale : dilatation passive et amincissement. Atrophie du testicule. Dépôts graisseux et hémorrhagiques. Hé-

Pages

matocèle. Processus actifs : induration et état cartilagineux de la poche, synéchie, ossification, prolifération. Périorchite proliférante. Excroissances : les hydatides de Morgagni. Les corps libres de la tunique vaginale. Importance pratique de ces différents états : nature improductive et vulnérabilité des parties épaissies.
Hydrocèle enkystée du cordon spermatique.
Hydrocèle herniaire.

Neuvième leçon. — Hydrocèles de la tête et du dos 167

Hydrocèle du cou.
Hydrocèle de la tête et du dos. Spina bifida. Tumeurs enkystées congénitales du crâne. Hydrocéphale externe et interne. Hydrorrachis externe et interne. Structure de l'arachnoïde ; sa soi-disant cavité. Hydrocéphale méningé : œdème enkysté de l'arachnoïde. Hygroma de la dure-mère. Hydrocéphale externe libre. *Hydro-méningocèle cérébrale et spinale.* Adhérences avec les membranes de l'œuf. Le *spina bifida lombaire* ordinaire ou *lombo-sacré :* rapports de la moelle, des nerfs et des os.
Hydropisie des cavités des appareils nerveux centraux. Oblitération avec enkystement des cavités du cerveau et de la moelle épinière. Hydrocèle de la corne postérieure du ventricule latéral. Hydrocèle du quatrième ventricule, de la cavité du septum pellucidum et de la glande pinéale. Hydrorrachis interne enkysté : dilatation du canal central de la moelle. *Hydromyelocèle* et *hydrencéphalocèle.* Hydrocèle dans la région du sacrum. Rupture de la poche et écoulement du contenu. Anencéphalie et amyélie. Pseudencéphale, fongus cérébral. Guérison du spina bifida. Hydrocèle double enkystée occipitale.

Dixième leçon. — Hygrômes, ganglions 191

Hygrômes des gaînes tendineuses et des bourses muqueuses. Théories diverses. Hydropisie des bourses, rupture des gaînes, ganglion herniaire, kyste folliculaire, poches de formation nouvelle.
Variété et disposition anatomique des bourses muqueuses et des gaînes tendineuses. Bourse rotulienne. Bourses muqueuses de nouvelle formation. Développement de bourses muqueuses et de gaînes tendineuses. Atrophie du tissu connectif. Ganglions multi- et uniloculaires ; leur confluence. Communication ultérieure des bourses muqueuses avec les cavités articulaires. Contenu des ganglions : sécrétion particulière. Méliceris. Épaississement tendineux de la paroi.
Hygroma prérotulien. Production mécanique.
Structure de la membrane d'enveloppe. Replis et lobules graisseux ; polypes graisseux et corps graisseux libres. Hygrôme proliférant : excroissances verruqueuses et polypeuses. Corps libres. Le ganglion proliférant du carpe.
Origine irritative des hygrômes. Transformation en hématômes.

Onzième leçon. — Kystes folliculaires 209

Tumeurs par rétention en général. Deux espèces de celles-ci : rétention du produit de sécrétion à l'endroit où se fait la sécrétion, ou en un endroit éloigné. Production aux dépens d'espaces préexistants en communication avec l'extérieur : dilatation cystique des canaux. État des orifices : retrécissement et oblitération ou simple occlusion (obstruction, compression, dislocation) de ceux-ci. Coïncidence avec l'irritation. Altérabilité du contenu du kyste dans les différents stades. Importance du stade initial.
Athérômes (tumeurs renfermant une masse pultacée ou grumeleuse). Leur développement partant des follicules pileux. Disposition et sécrétion de ces derniers : épiderme et cébum. Comédons. Mil ou gruau. Part qu'y prennent les glandes sébacées. Acné. Molluscum contagieux et non contagieux. Acrochordon. Nævus folliculaire. L'athérôme proprement dit. Le dermoïde (kystôme) athéromateux. Structure de l'athérôme. Meliceris, stéatôme. Crétification, rupture, guérison.
Kystes muqueux (hydatides). Développement partant des glandes muqueuses. Changement des théories au sujet des hydatides. Diversité des glandes muqueuses. Orifices ouverts et fermés. Répétition de la forme des comedon, mil, acné, mollusque et acrochordon. Diversité du contenu. Confluence. Polypes cystiques ou hydatiques. — Appareil sexuel de la femme : œufs de

[illegible]

Douzième leçon. [illegible] 247

[illegible]

Organes génitaux de la femme. 1° *Hydropisie des follicules de l'ovaire.* Leur production avant la puberté. Différence d'avec l'hydropisie ordinaire de l'ovaire. Rapport avec l'ovule. Nature catarrhale de cet état. 2° *Hydropisie des trompes.* Atrésie de l'orifice abdominal. État variable de l'orifice utérin. Épanchements hémorrhagiques. Situation des tumeurs. Écoulement possible du contenu par l'utérus; perforation dans les parties voisines. 3° *Kystes des ligaments larges.* Les hydatides terminales des conduits de Müller et de Wolff. Kystes du parovarium. Kystes de formation nouvelle dans les ligaments. 4° *Hydrométrie* (hydrops utéri). Rapport avec le catarrhe et la flexion de l'utérus.

Voies aériennes : bronchiectasie et trachectasie (dilatation des bronches et de la trachée) cystiques.

Voies urinaires : 1° *Vessie urinaire :* formation de diverticulums. 2° *Uretères et bassinets rénaux :* hydronéphrose. Formes congénitales et acquises. Causes. Atrophie des reins. Transformation du contenu. Diagnostic. Hyperplasie compensatrice de l'autre rein. Danger d'urémie. 3° *Canaux urinaires :* hydropisie rénale enkystée, reins hydatiques. Kystes urinaires. Forme congénitale. Atrésie des papilles. Reins kysteux des adultes : atrésie des canalicules urinifères, contenu albumineux, confluence.

Glandes salivaires : Grenouillette sublinguale. Hypothèses diverses. Nature chimique du contenu. Grenouillette parotidienne et pancréatique : formes cylindrique et cystique. Ptyalectasie et ptyalocèle. Forme dermoïde.

Testicules : Spermatocèle (hydrocèle spermatique). Spermatozoaires dans le liquide libre de l'hydrocèle. Kystes spermatiques. Leur prétendue nouvelle formation. Développement partant des parties rudimentaires du corps de Wolff. Vas aberrans et corps innominé. Les hydatides de l'épididyme.

Glande mammaire de la femme : Kystes laiteux. Transformation successive en kystes gélatineux et sanguins. Kystes butyriques. Galactocèle.

Treizième leçon. — Fibrômes. 285

Les *tumeurs proliférantes* (végétations) en général. Origine irritative. Classification et terminologie. Formes de transition.

Famille des tumeurs de la substance connective.

Genre des fibrômes (fibroïdes, desmoïdes, stéatômes). Nécessité d'en éliminer les myômes, les névrômes et quelques autres tumeurs *fibreuses*, ainsi que les tumeurs enkystées compliquées de développement de tissu connectif. Limites incertaines du côté des tumeurs épithéliales verruqueuses et des affections inflammatoires chroniques diffuses. Éléphantiasis. Nature irritative de tous les fibrômes. Les trois formes principales; leur combinaison entre elles et leur transition les unes entre les autres et les unes dans les autres.

Pages

1° *Eléphantiasis*. Formes sporadiques, congénitales et endémiques. Siéges de prédilection. Eléphantiasis et lèpre; doctrines historiques; erreurs. Eléphantiasis des Arabes = pachydermie, hypersarcosis, maladie glandulaire, *rosenbein*. Erysipèle sclérémateux, lymphatique ou gélatineux. L'érysipèle secondaire: leucophlegmasie, tumeur blanche. Hyperplasie progressive du tissu connectif. Eléphantiasis lisse, papillaire ou verruqueuse, tubéreuse (tuberculeuse) ou noueuse. État de l'épiderme: éléphantiasis noire et cornée. État du tissu connectif: éléphantiasis dure et molle. La substance lardacée. Hyperostose: éléphantiasis ossifiante. Les glandes lymphatiques. Eléphantiasis ulcéreuse. — Les formes molles: éléphantiasis congénitale simple, telangiectasique, cystique. L'éléphantiasis des parties génitales externes: éléphantiasis du scrotum et du penis, des grandes lèvres et du clitoris, de la mamelle. Collonema. *Pachydermia lactiflua et lymphorrhagica*. Pied de Madura.

2° *Molluscum* (éléphantiasis molluscoïde, stéatôme, tumeur lardacée). Forme multiple. Léontiasis.

3° *Fibrôme diffus. Glande mammaire:* induration bénigne, éléphantiasis dure, cirrose. Analogie avec le squirrhe. Deux stades. Développement lobulaire du fibrôme: corps fibreux. Fibrôme du sein de l'homme. *Ovaires. Reins:* néphrite interstitielle nodulaire. Origine inflammatoire.

4° *Fibrôme papillaire et verruqueux* (tumeur papillaire ou villeuse): accroissement hyperplasique des papilles ou des villosités préexistantes et leur nouveau développement. Histoire de la formation des bourgeons et des ramifications. Comparaison avec le placenta fœtal. Granulations (glandes) de Pacchioni. Disposition des vaisseaux. Prolifération cellulaire: granulation, excroissances charnues. Papilles sans vaisseau, peu et richement vascularisées: siphonoma. Végétations, papilloma. Les tumeurs papillaires *intra-canaliculaires:* voies biliaires, condylôme sous-cutané ou folliculaire, fibrôme papillaire intra-canaliculaire du sein. *Verrues de la peau:* acrochordon, clavus, acrothymion ou thymos, myrmecia s. formica. Condylôme large et acuminé. Porreau. Polype cutané.

5° *Fibrôme tubéreux:* différence avec la tuberculose. Possibilité de combinaison et de transformation, dégénérescence. *Peau extérieure:* forme héréditaire et multiple. *Aponévroses:* fibrôme lobulaire, muqueux et ossifiant. *Périoste*. Tumeur rétropharyngienne, polypes naso-palatins.

Importance générale des fibrômes. Rapports constitutionnels. Prédisposition: locale, générale et héréditaire. Syphilis. Bénignité.

Fibrôme hétéroplasique. Os maxillaires. Formes tendant à l'ossification et à la pétrification.

Quatorzième leçon. — Lipômes 361

Défectuosité du nom de *stéatôme*. Différence entre les lipômes et les athérômes sébacés, kystes contenant de la cholestérine, kystômes à contenu graisseux et cholestéatômes Structure.

Le *lipôme hyperplasique*. Rapport avec la polysarcie (obésité). Structure lobée. Variétés: lipôme mou ou ordinaire, lipôme dur ou fibreux, lipôme téléangiectasique, lipôme ossifié et pétrifié, lipôme gélatineux ou colloïde, lipôme cystique. Formation nouvelle en comparaison avec le développement fœtal. Point de départ irritatif. Siége sous-cutané, sous-aponévrotique et intermusculaire, intra-orbitaire, sous-séreux et sous-synovial, sous-muqueux.

Formes diverses:

1° *Lipôme simple tubéreux*. Poche externe. Racine ou pédicule.

2° *Lipôme capsulaire*. Œil, cœur, reins: rapport avec la rétraction du parenchyme rénal. *Sein de la femme:* lipôme ordinaire et capsulaire. Rapport de ce dernier avec le squirrhe et la mastite interstitielle. *Hernies:* lipôme épiploïque, hernie lipomateuse, lipôme herniaire capsulaire, complication avec l'hydrocèle herniaire. Glandes lymphatiques.

3° *Lipôme polypeux*. Exemples physiologiques: appendices épiploïques, prolongements synoviaux. *Lipôme arborescent:* articulations, bourses muqueuses. *Polypes cutanés*: migration. *Estomac* et *intestin*. Membranes *séreuses* et *synoviales:* détachement du pédicule, scléroses semi-cartilagineuses, pétrification, colliquation de la graisse. Corps libres de la cavité abdominale, des bourses muqueuses et des articulations.

Le *lipôme hétéroplasique*. Reins, membranes du cerveau et de la moelle épinière.

[illegible]

Lipômes malins : [illegible] Propagation : L. [illegible] et [illegible].

Histoire [illegible] : [illegible]

Lipômes des [illegible] : [illegible]

Quinzième leçon. — Myxômes 525

Différence des myxômes avec les [illegible] : [illegible] Nature et [illegible]. Rapport avec les tissus [illegible] et graisseux. Suppuration chez [illegible] par la régression du tissu graisseux. Metamorphose [illegible]. Ses rapports avec la tumeur et le parasite. Myxômes [illegible] et hétéroplasiques. Configuration de la tumeur interstitielle. Les parties constituantes [illegible] et cellulaires.

Variétés : myxôme [illegible] gélatineux, myxôme medullaire ou cellulaire, myxôme lipomateux, myxôme cystoïde, myxôme fibreux, myxôme cartilagineux, myxôme [illegible].

Terminologie ancienne : colloïde, collonema, sarcôme gélatineux ou hyalin, carcinôme colloïde ou gélatineux.

Le *myxôme des villosités du chorion* (mole hydatique). Description et théorie. Les villosités du chorion en sont le point de départ : hyperplasie du tissu muqueux préexistant. Rapport des cellules et des vaisseaux avec la prolifération. État du fruit : œuf vide, embryons atrophiques. Relation entre la maladie des villosités et la mort de l'embryon. Hyperplasie générale et partielle des villosités : myxôme placentaire. Rapport du môle hydatique à l'endomètre. *Myxôme placentaire fibreux partiel* : tubercule et squirrhe du placenta. Hematôme, apoplexie et thrombose.

Myxômes congénitaux.

Myxômes des adultes : formes sous-cutanées et intermusculaires. Myxôme de la cuisse. Myxômes polypeux du sein et des grandes lèvres. Myxôme du bassinet des reins. Myxôme des os.

Myxôme hétéroplasique : cerveau, moelle épinière, nerfs. Le *pseudo-névrôme* : formes solide et cystoïde. *Glande mammaire* : cystosarcôme. Forme tubéreuse et diffuse. Le myxôme polypeux intra-canaliculaire : son apparition à l'extérieur. — Testicules, poumons, glandes salivaires.

Valeur des myxômes. Bénignité des formes hyperplasiques : troubles locaux, ulcération, récidive. Malignité des formes hétéroplasiques : le *névrôme malin*. Ulcération, multiplicité, métastase.

Seizième leçon. — Chondrômes 535

Noms divers : tumeur cartilagineuse, chondrome, spina ventosa, osteo-stéatôme, ostéo-sarcôme, carcinôme, exostose. Confusion avec les fibrômes et les tumeurs fibro-musculaires.

Division en ecchondroses et en chondrômes hétéroplasiques (enchondrômes et chondrômes ostéoïdes) suivant l'homologie ou l'hetérologie (homœo ou hétérotopie). Terrain de neutralité : tumeur provenant de cartilages transitoires.

L'ecchondrose se développe dans les cartilages costaux, les synchondroses, les cartilages permanents des organes respiratoires. Variétés : ecchondrose ossifiante, ecchondrose amyloïde, ecchondrose proliférante ou physaliphore. *Cartilage larynge et trachéal* : ecchondroses et exostoses du larynx; ecchondroses verruqueuses et gaufrées de la trachée. *Synchondroses* : symphyse pubienne. Synchondrose sphéno-occipitale : ecchondrose, exostose, grains de physalides; perforation de la dure-mère; rapport avec la corde dorsale. Synchondroses intervertébrales. *Cartilages costaux* : formes solitaire et multiple. *Articulations* : corps libres des articulations. Troubles fonctionnels, nombre, forme et structure des corps articulaires. Corps simples et framboisés. Ossification et pétrification (arthrolithes). Leur production : détachement de portions fracturées de l'extrémité articulaire et formation nouvelle. Excroissances plus ou moins délicates de la membrane synoviale, du périoste sous-synovial et des bords du cartilage. — Formes aplaties, pédiculées et

libres (arthrophytes). Rapport avec la goutte noueuse (arthrite déformante). Nécrose et exfoliation des cartilages. Origine irritative : irritations locales. Transition vers les tumeurs cartilagineuses hétéroplasiques.

Enchondrôme et *chondrôme ostéoïde*. Leurs délimitations réciproques. Cartilage dans les tumeurs composées et les tératômes. La tumeur fibro-cartilagineuse : ostéoïde. Le soi-disant cartilage membraneux et le tissu ostéoïde : sa production dans la croissance périostique. Chondrôme ostéoïde ou dermoïde. Le cartilage permanent de l'*enchondrôme dur :* cartilage hyalin, fibreux et réticulé. Nature de la substance intercellulaire et des cellules. Développement différent : par le tissu (indifférent) de granulation ou par le tissu connectif. Définition plus précise des corpuscules du cartilage : cellule et capsule. Les cellules cartilagineuses ramifiées et se mouvant. L'*enchondrôme mou* ou *gélatineux :* 1° *enchondrôme muqueux*. Différence avec l'enchondrôme ramolli (régressif) et avec les tumeurs compliquées (enchondrôme myxomateux, myxôme cartilagineux, tumeur à cartilage stellaire). 2° *Enchondrôme albumineux*. Le cartilage membraneux ou ostéoïde du *chondrôme ostéoïde :* analogie avec le fibroïde, rapprochement avec le sarcôme. Les *formes mixtes :* enchondrôme et chondrôme ostéoïde mixte. Production du cartilage sous forme d'îlots disséminés et dans certaines parties. Combinaison avec le cancer et le sarcôme, dépendant d'une prolifération progressive de cellules. Au point de vue de la vascularisation, *enchondrôme télangiectasique*. Crétification et ossification : *enchondrôme pétrifié* et *ossifié*. Métamorphose régressive, ramollissement et ulcération : *enchondrôme cystoïde* et *ulcéreux*.

Etiologie. Nature hétérologue de l'enchondrôme dans les os et dans les parties molles. Fréquence pendant l'enfance : cas congénitaux et héréditaires. Rapport avec le développement défectueux du squelette : rachitisme, ossification tardive des synchondroses et des cartilages intermédiaires. Rétention des testicules. Rapport avec le sexe. Causes traumatiques : fractures des os. Affections inflammatoires chroniques.

Enchondrômes des os. Echelle de fréquence. Forme interne (centrale, médullaire) et externe (périphérique, périostique). L'*enchondrôme interne :* période latente. Matrices diverses. L'enchondrôme comme conglomérat : dissémination. Multiplicité dans différents os voisins ou éloignés les uns des autres. Infection des parties molles. Cloisons des différents lobes. L'*enchondrôme externe* (périchondrôme). Rapport avec le périoste. Développement. *Terminaison de l'enchondrôme :* ramollissement et transformation cystoïde : cas de l'épaule ; ulcération, crétification et ossification. Vulnérabilité relativement plus grande des formes molles que des formes dures. *Nature infectieuse* de l'enchondrôme des os. Affection des parties molles, des vaisseaux lymphatiques et des glandes lymphatiques. Multiplicité. Métastases : affection secondaire des poumons. Enchondrômes malins.

Enchondrômes des parties molles : formes diffuses et nodulées. Tumeurs pures et mixtes Nature du cartilage ; transition vers le tissu muqueux et connectif. Ramollissement, ossification et crétification. Développement partant du tissu connectif ; point de départ irritatif. La période préenchondromateuse : orchite et parotite interstitielle chronique. Production directe et indirecte de cartilage. *Poumons :* enchondrômes multiples, se développant autour des bronches et dans le tissu connectif sous-pleural. Les fibrômes semi-cartilagineux. *Couche sous-cutanée* et *aponévroses :* formes pures et mélangées. Les enchondrômes de la région parotidienne. La combinaison avec le lipôme et le myxôme. *Canal vertébral :* congénital.

Enchondrôme des glandes : glandes lacrymales, reins. *Glandes salivaires :* sous-maxillaire, parotide. Forme diffuse et lobulaire. Rapports avec la substance glandulaire et le tissu interstitiel. Combinaison avec l'hyperplasie glandulaire, le myxôme, le fibrôme, le cancer et le cancroïde, la télangiectasie. Cylindrôme. *Glandes sexuelles :* ovaire ; glande mammaire chez l'homme et chez la femme, testicules. Rapport de l'enchondrôme du testicule avec les espaces lymphatiques.

Nature infectieuse de l'enchondrôme des parties molles : formes mixtes. Métastases des formes pures : sein, testicules. Nature maligne.

Chondrôme ostéoïde (ostéoïde malin, cancer ostéoïde, sarcôme ostéoïde). *Os :* apparence extérieure, structure intime, ossification, ramollissement, pro-

Pages

nostic. *Fibrôme enchondromateux :* forme composée des deux types de tissu. *Parties molles :* chondrôme ostéoïde myxomateux.

SUPPLÉMENT 533

Un cas de chondrôme ostéoïde malin de la paroi thoracique avec dissémination dans les poumons et les plèvres.

FIN DE LA TABLE DU PREMIER VOLUME.